República Dominicana

UNIVERSIDAD IBEROAMERICANA- UNIBE

Facultad de Ciencias de la Salud

Escuela de Medicina

Proyecto Final para optar por el título de Doctor en Medicina

Título:

Complicaciones oftalmológicas relacionadas con las enfermedades reumáticas autoinmunitarias en el departamento de oftalmología multicéntrico, Santo Domingo periodo 2018-2019.

Realizado por:

Cevi Coralina Viola Taveras 16-0242

Elisabet Milagro Goico Giraldi 16-0479

Asesores:

Angiolina Camilo Reynoso, MD, PhD, asesora metodológica.

Laura Guevara, MD, OD, asesora de contenido.

Los conceptos expuestos en la presente investigación son de la exclusiva responsabilidad de los autores.

Mayo del 2021

Santo Domingo, Distrito Nacional

“Complicaciones oftalmológicas relacionadas con las enfermedades reumáticas autoinmunitarias en el departamento de oftalmología multicéntrico, Santo Domingo periodo 2018-2019”

Dedicatoria

Dedico este trabajo a mis padres, Cesario y Jacqueline, por instruirme en todo momento con sabiduría y amor, por su entrega hacia mi, por ser incondicionales y por sus enseñanzas de que con esfuerzo y dedicación todo es posible. Los amo. A mi hermana y maestra, Yosevi, esto es para ti y por ti, eres mi razon; te amo consciente de tu condición y aun asi te necesito mas de lo que tu me necesitas a mi. Ustedes tres son mi motor y sin ustedes no hubiera sido posible.

Cevi Coralina Viola Taveras

Agradecimientos

A **Dios**, por guiar mis pasos en este trayecto. A ti doy la gloria y la honra de este logro, porque sin su voluntad nada es posible. Gracias por tu bondad y misericordia para conmigo.

A mi papá, **Cesario,** gracias por estar presente en cada momento de mi vida, por ser tan atento conmigo y mis hermanas. Por suplir cada necesidad tanto de afecto como económicamente, por hacer un esfuerzo sobrehumano para que nunca nos falte nada. Eres el mejor ejemplo de que el trabajo arduo, la constancia y dedicación recompensan. Estoy eternamente agradecida por la confianza que has depositado en mí. Espero que estés muy orgulloso de mi.

A mi mamá, **Jacqueline** gracias por tu amor incondicional, por ser mi fan numero 1, por celebrar cada logro como si fuera tuyo propio, y lo es. Eres el alma más noble y pura que conozco, ojala y un dia yo pueda ser la mitad de grande que eres. Gracias por todos tus consejos, por animarme a nunca conformarme y buscar la excelencia en todo.

A mis hermanos, **Jean Carlos, Cesarina, Eliza y Yosevi**, gracias por apoyarme cada uno de formas distintas pero indispensables. Jean, el hijo favorito de mami, el que me resuelve todo en la distancia, que dicha la mía poder contar con alguien de esa forma y más si es contigo, gracias por tu confianza y siempre darme ánimos. Eliza, por ser mi cómplice y estar cada vez que necesito, gracias por ejercer tu rol de hermana mayor de la forma que lo has hecho, espero que estés orgullosa de mi. Yosevi, mi musa, eres la pequeña pero con el corazón más grande, la pieza clave de la familia, esto es para ti chichi, me place saber que mi conocimiento suma para tu cuidado.

A **Tia Germania**, gracias por quererme como una hija, por velar por mi bienestar y que nunca me falte nada. Has sido pieza clave en mi vida desde que me mudé a Santo Domingo, sin ti no hubiera sido tan fácil.

A mis **tíos y primos**, quienes me han acompañado en el proceso de mi carrera, unos en la distancia y otros más cerca que sepan que los amo y les agradezco por la confianza puesta en mi y por impulsarme a seguir adelante.

A mis sobrinos, **Sebastian, Skarleth, Marlin, Ian, Eleonor y Sofía** quienes han servido de motivación para alcanzar esta meta. Y que se sientan muy orgullosos de su tía que los ama.

A mi persona, **Isabel**, gracias por ser incondicional y por hacer este proceso más llevadero, por ser mi cable a la tierra, gracias por ser mi constante durante más de 13 años y para toda la vida.

A mi amiga, **Elisabet**, la mejor compañera de carrera y de tesis que pude elegir, te agradezco por permitirme hacer este proceso junto a ti, por esas largas noches de estudio, por acercarme más a Dios, por mantenerte cuerda cuando yo no estoy tanto, por ser mi compañera de cosas chulas, fotos, viajes, compras y demás. Eres luz amiga y un ser con demasiada bondad, se que tendrás un futuro brillante y que sepas que estaré para celebrar cada uno de ellos.

A la **Universidad Iberoamericana**, por haberme permitido adquirir conocimientos y valores, por hacer de esta carrera una experiencia gratificante.

A mis amigas y hermanas, **Tanya, Crismeiry, Monica, Linoska, Ana Gabriela, Sheryl, Nicole,** una de las mejores cosas de la universidad fue conocerlas, gracias por apoyarme de distintas formas, por cada aclaración, por ser tan excelentes estudiantes ya que eso me motivaba a dar más, tuve mucha suerte encontrar personas como ustedes.

A mis **compañeros de la universidad**, me siento muy orgullosa de pertenecer a un grupo que se destacó por personas tan brillantes, siempre los tendré en mi corazón y espero que cada uno de ustedes cumpla cada una de las metas que se propongan.

A a **la Doctora Angiolina Camilo,** por ayudarnos en la metodología de este estudio.

A la **Dra. Laura Guevara**, por guiarnos y apoyarnos durante el desarrollo de este trabajo, gracias por aclarar cada duda que nos surgía.

Al **Dr. Gerson Vizcaino, Ismael, Barbara, y todo el equipo de COMET,** quienes nos recibieron con los brazos abiertos y nos ayudaron a hacer posible este trabajo.

Al **Dr. Henry Ely y a la Lic. Cruz Alt. Escarramán** por mostrar tanto interés en ayudarnos, por cada clase, cada explicación.

Cevi Coralina Viola Taveras

Dedicatoria

Dedico este trabajo a **Dios,** por su ayuda. A mis madres, **Lina Maria Giraldi y Ceres Carmen (Bita),** gracias por velar por mi, sin ustedes esto no hubiese sido posible, gracias por sus sacrificios. Me siento mas que afortunada de tenerlas a mi lado, se han encargado de que nada me falte. Gracias **Lina,** por siempre motivarme a dar lo mejor de mi desde cualquier plataforma. Gracias **Bita,** por tu apoyo y los valores que me has inculcado. Esto es de ustedes.

Elisabet Goico Giraldi

Agradecimientos

A Dios, por ser mi guía en este camino, por renovar mis fuerzas, porque sin Él nada soy y su gracia inmerecedora me sustenta.

A mis padres, **Hector Baudilio Goico y Lina Maria Giraldi** por su apoyo incondicional, amor y dedicación quienes son mi mayor orgullo sobre esta tierra y ejemplo de superación. Gracias por enseñarme la disciplina y esfuerzo. Papi, gracias por estar ahí siempre. Mami, lo logramos, gracias por ser mi inspiración, por creer en mí cuando estuve desvanecida, por siempre recordarme mi valor y quien soy.

A mis hermanos, **Hector David, Hector Daniel, Joshua Emanuel,** que a pesar de que no estemos cerca, los amo con todo mi ser, comparto este logro con ustedes.

A mi abuela, **Ceres Carmen (Bita) y Dalia Milagros,** gracias Bita por guiarme en el camino de la Verdad, eres mi mayor regalo. A Dalia, quien esta orgullosa de mí desde el cielo.

A la **Universidad Iberoamericana**, por haberme permitido adquirir conocimientos y valores, por hacer de esta carrera una experiencia gratificante. Gracias por regalarme a los mejores colegas y enseñarme el trabajo en equipo.

A mi compañera **Cevi Viola,** con la que comparto no solo esta tesis, sino momentos inigualables, gracias amiga por estar presente. Gracias por ayudarme en mis momentos más dificiles, por tu lealtad, eres excepcional, increíble como nos hemos tenido una para la otra en este trayecto de angustias y grandes victorias, para mí es un honor colaborar contigo. Apuesto a ti en todo momento, sigue pintando sobre el lienzo de la vida.

A mis amigos de la Universidad, cuantos hermosos tiempos, ustedes son las mejores colegas que Dios me pudo haber otorgado, los valoro y aprecio a todos; **Mónica Ciriaco, Crismeiry Suriel, Tanya Mateo, Linoska Hernández, Nicole Baldera, Kevin Cornelio, Kamila Guerrero, Sheryl Baez, Bianca Vergara,** colegas exitosos, aplicados y centrados.

A mis demas familiares, a pesar de que no estoy con ustedes en todos los momentos importantes, ustedes son mi ingenio impulsor, mi soporte, y estandarte.

A mi amor, **Hector Olivares,** tu presencia y comprensión me bastan, gracias por culminar conmigo esta etapa, gozarte y celebrar mis logros.

A quienes cuidan de mi en el hogar, **Marta Ramírez, Odalis Rodríguez, y Teury Medina,** gracias desde lo mas profundo de mi alma, por siempre esperarme con una comida caliente y fresca, y su amor, el que considero inigualable.

A la **Dra. Laura Guevara**, por dedicar su tiempo en conducirnos en el proceso de esta investigación.

Al **Dr. Henry Ely y a la Lic. Cruz Alt. Escarramán,** por aportarnos su conocimiento y recomendaciones, le agradecemos bastante.

Al **Dr. Gerson Vizcaíno, Ismael, Barbara, y equipo de COMET,** por recibirnos y apoyarnos en las fases de la tesis.

A a **la Doctora Angiolina Camilo,** por ayudarnos en la metodología de este estudio.

Elisabet Goico Giraldi

Resumen

Introducción: Las enfermedades reumáticas son un conjunto de enfermedades degenerativas que afectan el sistema musculoesquelético. Estas afectan el ojo debido al alto contenido de tejido conectivo del cual está formado. Las complicaciones oftalmológicas que se presentan son: queratoconjuntivitis seca, epiescleritis, escleritis, glaucoma secundario, uveítis, úlcera corneal, desprendimiento de la retina y catarata secundaria. **Método:** Se utilizó un método observacional indirecto, descriptivo de corte transversal y retrospectivo en el departamento de oftalmología del Hospital General Plaza de la Salud, Centro Cardio-Neuro-Oftalmológico y Trasplante, y el Centro Oftalmológico Metropolitano en el periodo 2018-2019. La población fueron pacientes complicaciones oftalmológicas diagnosticados con enfermedades reumáticas autoinmunitarias con un total de 21 pacientes. **Resultados:** La complicación oftalmológica más frecuente fue uveítis presentada en 57.10%, seguida de episcleritis en 33.30% y catarata secundaria en 14%. El 52.38% de los pacientes tenían diagnóstico de Artritis Reumática. La irritación ocular se presentó en un 57.1% como manifestación clínica mas común. Se evidenció que el sexo femenino fue afectado en mayor proporción, con un 57.14%. De los pacientes el 33.3% se encontraba en el rango de 61-70 años. La afectación ocular bilateral alcanzó mayor predominio en un 43%, resultaron superiores los hallazgos patológicos en el fondo de ojo y agudeza visual corregida en ojo derecho 20/70-20/200 en un 57.14% y en ojo izquierdo 42.85%. **Discusión:** Las complicaciones oftalmológicas se destacaron ser frecuentes entre ellas uveítis, episcleritis y catarata secundaria, esto evidencia que a pesar de que las enfermedades reumaticas son poco frecuentes pueden afectar al paciente de forma irreversible con posible ceguera, se requiere prevención y diagnóstico precoz.

Palabras claves: Uveítis, Artritis Reumatoide, Espondilitis Anquilosante.

Abstract

Introduction: Rheumatic diseases are a group of degenerative diseases that affect the musculoskeletal system. You see the eye due to the high content of connective tissue from which it is made. The detailed complications that present are: keratoconjunctivitis sicca, episcleritis, scleritis, secondary glaucoma, uveitis, corneal ulcer, retinal detachment and secondary cataract. **Method:** An indirect, descriptive, cross-sectional and retrospective observational method was used in the ophthalmology department of the Hospital General Plaza de la Salud, Centro Cardio-Neuro-Oftalmológico y Trasplante, and the Centro Oftalmológico Metropolitano in the period 2018-2019. The population consisted of patients with ophthalmological complications diagnosed with autoimmune rheumatic diseases with a total of 21 patients. **Results:** The most frequent ophthalmological complication was uveitis presented in 57.10%, followed by episcleritis in 33.30% and secondary cataract in 14%. 52.38% of the patients had a diagnosis of rheumatic arthritis. Eye irritation was presented in 57.1% as the most common clinical manifestation. It was evidenced that the female sex was affected in a greater proportion, with 57.14%. Of the patients, 33.3% were affected in the range of 61-70 years. Bilateral ocular involvement was more prevalent in 43%, pathological findings in the fundus and corrected visual acuity in the right eye 20 / 70-20 / 200 were superior in 57.14% and in the left eye 42.85%. **Discussion:** Ophthalmological complications stood out to be frequent, including uveitis, episcleritis and secondary cataract, this shows that although rheumatic diseases are rare, they can irreversibly affect the patient with possible blindness, prevention and early diagnosis is required.

Key words: Uveitis, Rheumatoid Arthritis, Ankylosing Spondylitis

Tabla de contenido

Agradecimientos iv
Resumen ix
Abstract x
Introducción 1
CAPÍTULO 1: EL PROBLEMA 3
1.1 Planteamiento del problema 4
1.2 Preguntas de investigación 6
1.3 Objetivos del estudio 7
1.3.1 Objetivo general 7
1.3.2 Objetivos específicos 7
1.4 Justificación 8
1.5 Limitaciones 9
CAPÍTULO 2: MARCO TEÓRICO 10
2.1 Antecedentes y referencias 11
2.2 Marco conceptual 13
2.2.1. Enfermedad Reumática Autoinmune 13
2.2.2. Artritis Reumatoide 13
2.2.3. Lupus Eritematoso Sistémico 14
2.2.4. Esclerodermia 15
2.2.5. Espondilitis Anquilosante 15
2.2.6. Síndrome de Sjogren 16
2.2.7.Enfermedad de Behcet 16
2.2.8. Policondritis recidivante 17
2.2.9. Síndrome de Reiter 17
2.2.10. Polimialgia Reumática 18
2.2.11. Complicaciones oftalmológicas 19
2.2.12. Queratoconjuntivitis Seca 19
2.2.13. Epiescleritis 20
2.2.14. Escleritis 20
2.2.15. Uveítis 21
2.2.16. Úlcera corneal 21
2.2.17. Desprendimiento de la retina 23
2.2.18. Catarata secundaria 24
2.2.19. Glaucoma secundario 25
2.2.20. Neuritis Óptica isquémica 26
2.3 Contextualización 28
2.3.1 Reseña del sector 28
2.3.2 Reseñas institucionales 28
2.4 Aspectos Sociales 31
2.5 Marco espacial 31
2.5.1 Hospital General Plaza de la Salud 31
2.5.2 Centro Cardio-Neuro-Oftalmológico y Trasplante (CECANOT) 31
2.5.3 Centro Oftalmológico Metropolitano (COMET) 31
CAPÍTULO 3: DISEÑO METODOLÓGICO 32

3.1. Contexto 33
3.2. Modalidades de Trabajo Final 33
3.3. Tipo de investigación 33
3.4. Variables y su operacionalización 34
3.5. Métodos y Técnicas de Investigación 37
3.6. Instrumentos de Recolección de Datos 37
3.7. Selección de Población y Muestra 37
3.8. Procedimientos para el procesamiento y análisis de datos 38
3.9. Aspectos Éticos 38
CAPÍTULO 4: RESULTADOS 39
4.1. Resultados 40
CAPÍTULO 5: DISCUSIÓN 56
5.1 Discusión 57
CAPÍTULO 6: RECOMENDACIONES 61
6.1 Recomendaciones 62
PÁGINAS FINALES 63
Apéndice 1: Cronograma 68
Apéndice 2: Presupuesto 69
Apéndice 3: Ficha de recolección de datos 70
Apéndice 4: Tabla de resultados 73
Apéndice 5: Tabla de resultados 74
Apéndice 8: Tabla de resultados 76
Apéndice 9: Tabla de resultados 77
Apéndice 13: Mapa del Hospital General de la Plaza de la Salud, Centro Cardio-Neuro Oftalmológico y Trasplante, Centro Oftalmológico Metropolitano. 81
Apéndice 14: Carta de aprobación del Hospital General de la Plaza de la Salud. 82
Apéndice 15: Carta de aprobación del Centro Cardio-Neuro Oftalmológico y Trasplante. 83
Apéndice 16: Carta de aprobación del Centro Oftalmológico Metropolitano. 84
Apéndice 17: Aprobación del Comité de Etica de Investigación 85
Apéndice 18: Imágenes de complicaciones oftalmológicas de pacientes atendidos en el Centro Oftalmológico Metropolitano 88

Tabla de gráficos

Gráfico 1 Sexo de los pacientes con complicaciones oftalmológicas relacionadas con las enfermedades reumáticas autoinmunitarias en el departamento de oftalmología multicéntrico, comprendido en el periodo 2018-2019…….

Gráfico #2: Edad de los pacientes con complicaciones oftalmológicas relacionadas con las enfermedades reumáticas autoinmunitarias en el departamento de oftalmología multicéntrico, comprendido en el periodo 2018-2019. …….

Gráfico #3: Distribución de los pacientes con enfermedades reumáticas autoinmunitarias, atendidos en el departamento de oftalmología multicéntrico, comprendido en el periodo 2018-2019, según su tipo. ……..……

Gráfico #4: Distribución de los pacientes con enfermedades reumáticas autoinmunitarias atendidos en el departamento de oftalmología multicéntrico, comprendido en el periodo 2018-2019, según el tipo de complicación oftalmológica. ……

Gráfico #5: Complicaciones oftalmológicas relacionadas con las enfermedades reumáticas autoinmunitarias en el departamento de oftalmología multicéntrico, comprendido en el periodo 2018-2019, según la sintomatología. ……

Gráfico #6: Complicaciones oftalmológicas relacionadas con las enfermedades reumáticas autoinmunitarias en el departamento de oftalmología multicéntrico, comprendido en el periodo 2018-2019, según el hallazgo en el fondo de ojo. …….

Gráfico #7: Complicaciones oftalmológicas relacionadas con las enfermedades reumáticas autoinmunitarias en el departamento de oftalmología multicéntrico, comprendido en el periodo 2018-2019, según el factor reumatoide. …….

Gráfico #8: Distribución de las complicaciones oftalmológicas relacionadas con la artritis reumatoide en el departamento de oftalmología multicéntrico, comprendido en el periodo 2018-2019. ……..

Gráfico #9: Distribución de las complicaciones oftalmológicas relacionadas con la espondilitis anquilosante en el departamento de oftalmología multicéntrico, comprendido en el periodo 2018-2019.

Gráfico #10: Distribución de las complicaciones oftalmológicas relacionadas con el síndrome de Sjogren en el departamento de oftalmología multicéntrico, comprendido en el periodo 2018-2019.

Gráfico #11: Distribución de las complicaciones oftalmológicas relacionadas con la Enfermedad de Behçet en el departamento de oftalmología multicéntrico, comprendido en el periodo 2018-2019.

Gráfico #12: Distribución de las complicaciones oftalmológicas relacionadas con policondritis recidivante en el departamento de oftalmología multicéntrico, comprendido en el periodo 2018-2019.

Gráfico #13: Afectación ocular de los pacientes con complicaciones oftalmológicas relacionadas con las enfermedades reumáticas autoinmunitarias en el departamento de oftalmología multicéntrico, comprendido en el periodo 2018-2019. …….

Gráfico #14: Distribución de los pacientes con enfermedades reumáticas autoinmunitarias relacionadas con el tiempo de evolución de las complicaciones oftalmológicas en el departamento de oftalmología multicéntrico, comprendido en el período 2018-2019. ……..

Gráfico #15: La agudeza visual corregida en ojo derecho de los pacientes con complicaciones oftalmológicas relacionadas con las enfermedades reumáticas autoinmunitarias en el departamento de oftalmología multicéntrico, comprendido en el periodo 2018-2019. ……

Gráfico #16: La agudeza visual corregida en ojo izquierdo de los pacientes con complicaciones oftalmológicas relacionadas con las enfermedades reumáticas autoinmunitarias en el departamento de oftalmología multicéntrico, comprendido en el periodo 2018-2019. ……

Introducción

Las enfermedades reumáticas son un conjunto de enfermedades degenerativas que afectan el sistema musculoesquelético. Se caracterizan por la inflamación crónica de las articulaciones y otros tejidos. El origen de estas provocan una alteración del sistema inmunológico, causante de una inflamación sistémica mediada por autoanticuerpos llevando a destrucción de los tejidos.[1] Los procesos inflamatorios de las enfermedades reumáticas autoinmunitarias no están restringidos a las articulaciones, pueden extenderse a una variedad de órganos que degeneran de forma progresiva, en este aspecto a estudiar, el ojo.

En la actualidad, las enfermedades reumáticas (ER) constituyen un reconocido problema de salud a nivel mundial; por su morbilidad, por la discapacidad que provocan, por su repercusión en el plano económico debido a los altos costos ocasionados a las instituciones sanitarias así como a las personas aquejadas.[2] La Sociedad Española de Reumatología, estimó que en España las enfermedades reumáticas son muy prevalentes, afectan a 1 de cada 4 personas mayores de 20 años.[3]

El estudio de las Enfermedades Reumáticas Autoinmunitarias es muy reciente, en el siglo XIX fueron establecidas por Mendel las bases para su estudio. Mas tarde, en 1953 James Watson y Francis Crick analizaron la variación genética en relación con el riesgo de desarrollar una enfermedad determinada. Francis Crick junto a otros investigadores establecieron en 1970 el dogma central de la biología molecular sobre el que se asienta el flujo de información genética. Donde se describe cómo las secuencias de ADN que forman los genes son el molde de las cadenas de ARN, cuyas secuencias son posteriormente descodificadas para generar los elementos funcionales de las células: las proteínas. Por tanto, la variación en la secuencia de ADN es la primera etapa clave en la variabilidad fenotípica de los individuos, incluyendo la susceptibilidad a desarrollar enfermedades como las enfermedades reumáticas autoinmunes. [1]

Las enfermedades reumáticas autoinmunes más frecuentes son: Artritis Reumatoide, Lupus Eritematoso Sistémico, Esclerodermia, Espondilitis Anquilosante, Síndrome de Sjögren, Enfermedad de Behçet, Policondritis Recidivante, Polimialgia Reumatica, Sindrome de Reiter, etc. En comparación con la población general, estos pacientes presentan alto riesgo de presentar patologías oculares. Este tipo de enfermedades afectan el ojo debido al alto contenido de tejido conectivo del cual está formado.

Según la Asociación Nacional de Reumatología de Reino Unido, alrededor de un cuarto de los pacientes que padecen Artritis Reumatoide presentan manifestaciones oftalmológicas.[4] Las complicaciones que se presentan son: queratoconjuntivitis seca, epiescleritis, escleritis, glaucoma secundario, uveítis, úlcera corneal, desprendimiento de la retina y catarata secundaria.

Por tanto, es importante determinar las complicaciones oftalmológicas más comunes que se presentan en pacientes con enfermedades reumáticas autoinmunes, así como su relación con el tiempo de evolución de la enfermedad sistémica, predilección por sexo y edad; sintomatología que presente el paciente, grado de afectación de la agudeza visual y hallazgos clínicos del fondo de ojo. Esta investigación será útil para llevar a cabo un diagnóstico precoz de estas complicaciones oftalmológicas y en su defecto reducir el impacto que tienen en la vida del paciente.

El estudio de casos se realizará centrado en el periodo de los años 2018-2019, llevándolo a cabo en el departamento de oftalmología, del Hospital General de la Plaza de la Salud, Centro Cardio-Neuro-Oftalmológico y Trasplante (CECANOT), y en el Centro Oftalmológico Metropolitano (COMET). Cada uno de estos hospitales cuentan con un gran flujo de pacientes con este tipo de afecciones por esta razón se decide hacer la recolección de datos de estos centros.

El estudio consta de 6 capítulos, fragmentados del siguiente modo: capítulo 1 consta del planteamiento del problema, preguntas de investigación, objetivos del estudio, justificación y limitaciones. El capítulo 2 consta del marco teórico, antecedentes y referencias, marco conceptual, contextualización, aspectos sociales y marco espacial. El capítulo 3 trata sobre el diseño metodológico, tipo de investigación, variables y su operacionalización, métodos y técnicas de investigación, el instrumento de recolección de datos, y a su vez la selección de población y muestra. El capítulo 4 presenta los resultados analizados y tabulados, en el capítulo 5 se presenta la discusión de los resultados y el capítulo 6 las recomendaciones y apéndice.

CAPÍTULO 1: EL PROBLEMA

1.1 Planteamiento del problema

Las enfermedades autoinmunes se componen por más de 100 condiciones que se caracterizan por defectos del sistema inmune y que conducen al organismo a dañar sus propios tejidos y células. Según el Comité de Enfermedades Autoinmunes del Instituto Nacional de Estados Unidos, se estima una prevalencia de un 8 por ciento de la población.[5] Estas enfermedades tienen en común la afectación del aparato locomotor pero además se presentan con frecuencia manifestaciones extra-articulares tales como: lesiones cutáneas, pulmonares, cardíacas, neurológicas y frecuentemente, oftalmológicas.[4]

El ojo es considerado un órgano diana debido a que por su gran cantidad de tejido conjuntivo y vascularización es objeto de reacciones inmunopatológicas. Las afectaciones oculares pueden ser la primera manifestación de una enfermedad autoinmune y preceder la aparición del proceso sistémico. [1] Por lo que se considera de provecho pormenorizar las complicaciones oftalmológicas más frecuentes en nuestro país relacionadas con las enfermedades reumáticas autoinmunitarias.

La infravaloración de la relación entre el desarrollo de una secuela ocular secundaria a una enfermedad reumática conduce a un sesgo a la hora de prevenirlas. Entre las complicaciones que se presentan están: queratoconjuntivitis seca, epiescleritis, escleritis, glaucoma secundario, uveítis, úlcera corneal, desprendimiento de la retina y catarata secundaria.

Es fundamental realizar una evaluación y diagnóstico oportuno de las manifestaciones oftalmológicas ya que existe el riesgo de ceguera como consecuencia de estas complicaciones, limitando así en gran forma la calidad de vida del paciente. Actualmente la República Dominicana no cuenta con artículos estadísticos ni de ninguna otra índole sobre este tema, el cual es de suma importancia por lo anteriormente dicho.

Se plantea realizar el estudio de casos centrado en el periodo de los años 2018-2019, llevándolo a cabo en el departamento de oftalmología, del Hospital General de la Plaza de la Salud, Centro Cardio-Neuro-Oftalmológico y Trasplante (CECANOT), y en el Centro Oftalmológico Metropolitano (COMET) con el propósito de abarcar una mayor cantidad de pacientes que cumplan con las condiciones del estudio y de esta forma ampliar nuestra base de datos. Cada uno de estos hospitales cuentan con un gran flujo de pacientes con este tipo de afecciones por esta razón se decide hacer la recolección de datos de estos centros.

Este estudio de casos se realizará con la recopilación de datos de los expedientes clínicos de pacientes con enfermedades reumáticas autoinmunitarias que hayan sido evaluados en consulta de oftalmología con las respectivas complicaciones, contando con el apoyo de especialistas en el área. Se tomara en cuenta las variables de complicaciones oftalmológicas, enfermedad sistémica, tiempo de evolución de la enfermedad reumática, edad, sexo, agudeza visual corregida, sintomatología , niveles de factor reumatoide, hallazgos clínicos en el fondo de ojo, y la afección ocular.

1.2 Preguntas de investigación

Es crucial responder a estas preguntas:

1. ¿Cuáles complicaciones oftalmológicas se presentan en los pacientes con enfermedad reumática autoinmunitaria?

2. ¿Estas complicaciones oftalmológicas tienen alguna inclinación en cuanto al sexo?

3. ¿Estas complicaciones oftalmológicas tienen alguna predilección en cuanto a la edad?

4. ¿Cual es la sintomatología que lleva al paciente a una consulta de oftalmología?

5. ¿En qué grado se ve afectada la agudeza visual de dichos pacientes?

6. ¿Qué relación tienen dicha complicación con el tiempo de evolución de la enfermedad?

7. ¿El factor reumatoide predomina en pacientes con complicaciones oftalmológicas?

1.3 Objetivos del estudio

1.3.1 Objetivo general

- Determinar las complicaciones oftalmológicas más comunes que se presentan en pacientes con enfermedades reumáticas autoinmunes.

1.3.2 Objetivos específicos

- Exponer las enfermedades reumáticas autoinmunitarias causantes de las complicaciones oftalmológicas.

- Establecer la sintomatología predominante en el paciente que asiste a consulta con una complicación oftalmológica.

- Evaluar la predilección entre la edad y sexo con cualquiera de estas complicaciones.

- Identificar el grado en que se ve afectada la agudeza visual.

- Establecer la presencia de hallazgos patológicos y no patológicos detectados en el fondo de ojo y los cambios degenerativos causados por las enfermedades reumáticas autoinmunitarias.

- Detallar la relación entre la evolución de la complicación y el curso de la enfermedad sistémica.

- Correlacionar el nivel del factor reumatoide y las complicaciones oftalmológicas.

1.4 Justificación

La presente investigación se enfocará en estudiar las complicaciones oftalmológicas que se presentan en pacientes que padecen enfermedades reumáticas de origen autoinmune. Por lo que es de interés analizar la magnitud del impacto que tienen a nivel ocular. Esto será útil para llevar a cabo un diagnóstico precoz de estas complicaciones oftalmológicas y en su defecto reducir el impacto que tienen en la vida del paciente.

Puesto que la posible ceguera se presenta como consecuencia de estas complicaciones, ya sea total o parcial es de sumo interés analizar las características de cómo se presentan estas consecuencias de enfermedades reumáticas en la población dominicana y la frecuencia de las mismas, ya que en el país no se han publicado artículos de interés sobre el tema y no hay estadísticas que nos orienten sobre la calidad de vida de los pacientes dominicanos que sufren una complicación oftálmica secundaria a una patología reumática autoinmune. Se realizó un estudio multicéntrico para tener una población más basta. Además de esta manera permite conocer el protocolo en cuanto al manejo de estas patologías, ayudando así en la resolución de un mejor pronóstico para el paciente.

1.5 Limitaciones

- Entre las limitaciones presentadas en el estudio está la escasez de artículos bibliográficos actualizados tanto internacionales, como nacionales, ya que no se cuenta con bibliografía del tema en cuestión.

- Expedientes clínicos incompletos por lo que estos pacientes fueron excluidos del estudio, hizo que el tamaño de la muestra sea reducida.

- El tiempo con el que se contó para hacer la recolección de datos en los hospitales fue reducido, esto puede afectar el tamaño de la muestra y los resultados.

- Debido a la pandemia por COVID-19 y el estado de emergencia decretado por el gobierno de la Republica Dominicana, limito la investigacion por la reduccion del tiempo dentro de los hospitales retrasando asi la recolección de los datos.

CAPÍTULO 2: MARCO TEÓRICO

2.1 Antecedentes y referencias

Los autores Tseng S, Yao T, Huang J, WeiYeh K, et al. en diciembre del año 2017 realizaron una investigación sobre: las manifestaciones clínicas en pacientes con uveítis con y sin enfermedad reumática en una población china en Taiwán, se realizó un estudio retrospectivo que resultó en una población total de 823 pacientes con uveítis, incluidos 123 pacientes con enfermedades reumáticas. Las enfermedades reumáticas más frecuentes incluyeron espondilitis anquilosante (5.8 por ciento), seguidas de la enfermedad de Behçet (2.8 por ciento), sarcoidosis (1.4 por ciento), psoriasis (1.1 por ciento) y artritis idiopática juvenil (1.1 por ciento). En comparación con los pacientes sin enfermedad reumática, aquellos con uveítis relacionada con la enfermedad reumática tuvieron una edad media más baja al inicio (35.1 ± 15.8 años vs. 44.0 ± 17.5 años), un período de seguimiento más largo (27.1 ± 25.3 meses vs. 22.2 ± 23.0 meses), una mayor incidencia de uveítis anterior (69.0 por ciento vs. 46.3 por ciento), uveítis posterior menos frecuente (4.9 por ciento vs. 21.4 por ciento), una mayor incidencia de recurrencia (26.8 por ciento vs. 14.1 por ciento), compromiso bilateral más frecuente (53.7 por ciento vs. 38.8 por ciento), y sinequias posteriores más frecuentes (17.2 por ciento vs. 9.4 por ciento).[6]

En ese mismo año, Mc Leod N y Losanto J, Duarte M. publicaron un estudio sobre: Patologías oculares inflamatorias asociadas a enfermedades sistémicas autoinmunes, una investigación de carácter descriptivo, retrospectivo de pacientes con enfermedades oculares inflamatorias de probable origen autoinmune remitidos por oftalmólogos al Departamento de Reumatología del Hospital de Clínicas de la Facultad de Ciencias Médicas de la Universidad nacional de Asunción, en el periodo comprendido entre enero 2010 a junio del 2011. Se analizaron variables demográficas (i.e. edad, sexo), clínicas (i.e. síntomas, tipo y localización de la afección ocular, número de episodios, tratamiento recibido y respuesta al mismo) y laboratoriales (i.e. reactantes de fase aguda, anticuerpos). Se incluyeron 18 pacientes, el rango de edad fue de 18 a 69 años. Se concluyó que la afección ocular autoinmune más frecuentemente remitida por oftalmología fue la uveítis. Se realizó diagnóstico de enfermedad sistémica practicamente en 9 pacientes, espondiloartropaías seronegativas, artritis reumatoide y enfermedad de Behçet, además de sín- drome de vogt Koyanagi Harada y síndrome de Sjögren. [7]

Dra. García Alonso Alicia, Dra. Aguilar Rodríguez Marienny et al. describieron las Manifestaciones Oftalmológicas en Pacientes con Artritis Reumatoide, en el año 2017 se realizó un estudio descriptivo, transversal, en el Hospital Militar Clínico Quirúrgico Docente Dr. Octavio de la Concepción y de la Pedraja de Camagüey, en la Habana, Cuba. Se realizó en el período de enero a diciembre del 2015. Los resultados indicaron que la queratoconjuntivitis seca fue la manifestación

oftalmológica más frecuente, seguida en orden de frecuencia por el síndrome de Sjögren y la epiescleritis; fueron menos frecuentes la uveítis, la escleritis y la catarata. Predominó el sexo femenino, los pacientes entre 40 y 59 años se vieron más afectados, así mismo, los que tenían entre cinco y nueve años de evolución de la enfermedad. Y se concluyó que las manifestaciones oftalmológicas de la enfermedad mostraron ser frecuentes, se destacó la queratoconjuntivitis seca, el síndrome de Sjögren y la epiescleritis. Se requiere estudio minucioso y multidisciplinario del enfermo; para el diagnóstico temprano, adecuada terapéutica y prevención de las complicaciones oculares, que pueden llegar a ser discapacitantes. [8]

Por otro lado, se estudió el análisis retrospectivo de la uveítis en la enfermedad de Adamantiades- Behçet, Allende Muñoz M, en el año 2015. Como objetivo se planteó el Determinar las características clínicas de las uveítis así como resultados terapéuticos de los pacientes con diagnóstico de enfermedades de Adamantiades- Behçet (EAB) que acuden a la Unidad de Inmunología Ocular del Servicio de Oftalmología del Hospital Clínico Universitario de Valladolid (HCUV), es un estudio estudio documental, retrospectivo y descriptivo en el cual se obtuvieron 19 pacientes con uveítis en el contexto de la EAB tratados con inmunomodulación clásica y biológica fueron identificados en la Unidad de Inmunología Ocular del HCUV. Se recogieron datos epidemiológicos de cada paciente (edad de diagnóstico, sexo y tiempo de seguimiento); datos oftalmológicos, agudeza visual, presión intra-ocular, tipo de uveítis; datos del tratamiento, en el que se describe el número de pacientes con corticoesteroides, inmunomoduladores, carga inmunomudaladora y terapia biológica. se incluyeron 19 pacientes, 11 hombres y 8 mujeres. La edad media del grupo fue de 33 ± 11 años (17-58 años). La media del tiempo de seguimiento de los pacientes fue de 125 ± 61 meses (8-420 meses). La localización más frecuente fue la uveítis posterior. Existió mejoría de los parámetros analizados en la mayoría de los pacientes con resultados estadísticamente significativos en reducción de carga inmunomoduladora, reducción de corticoesteroides, reducción de inmunomoduladores convencionales y en el aumento del uso de terapia biológica. Aunque no se observo mejoría estadísticamente significativa en parámetros oftalmológicos como la agudeza visual ni la presión intra-ocular. [9]

2.2 Marco conceptual

2.2.1. Enfermedad Reumática Autoinmune

Las enfermedades reumáticas autoinmunes son un grupo de enfermedades autoinmunes, que tienen su origen inmunológico y este sistema realiza autoagresión sobre sus tejidos.[1] Por lo que ocurre un deterioro de los procesos fisiológicos normales y de manera consecuente producen afectaciones que interfieren con la calidad de vida del paciente. Se caracterizan por la afectación del aparato locomotor pero además se presentan con frecuencia manifestaciones extra-articulares tales como: lesiones cutáneas, pulmonares, cardíacas, neurológicas y frecuentemente, oftalmológicas. Entre las enfermedades reumáticas autoinmunes más frecuentes se encuentran: Artritis Reumatoide, Lupus Eritematoso Sistémico, Esclerodermia, Espondilitis Anquilosante, Síndrome de Sjögren, Enfermedad de Behçet, Policondritis Recidivante, Polimialgia Reumatica, Sindrome de Reiter, Artritis Psoriásica, etc. Este tipo de enfermedades afectan el ojo debido al alto contenido de tejido conectivo del cual está formado.

2.2.2. Artritis Reumatoide

Enfermedad crónica multisistémica de causa desconocida, caracterizada por sinovitis inflamatoria persistente, casi siempre con compromiso simétrico de articulaciones periféricas. Aunque son datos característicos la destrucción cartilaginosa, las erosiones óseas y la deformidad articular, la evolución de la artritis reumatoide (RA) puede ser muy variable. Se ha observado una relación con HLA-DR4; tanto factores genéticos como ambientales intervienen en la instauración de la enfermedad. Los eventos fisiopatológicos iniciales en la AR parecen ser el daño microvascular sinovial con edema de los tejidos subsinoviales, oclusión vascular e infiltración de leucocitos polimorfonucleares. Estos cambios conducen a la destrucción del cartílago articular, ligamentos y hueso subcondral. La artritis reumatoide se presenta en cerca de 0.5 a 1 por ciento de la población; las mujeres son afectadas con una frecuencia tres veces mayor que los varones. En la mayoría de los pacientes la enfermedad tiene un comienzo insidioso con astenia, debilidad y dolores musculoesqueléticos generalizados. Una manifestación clínica característica es la rigidez matutina de las articulaciones afectadas, que se relaciona estrechamente con el grado de inflamación articular y su duración es indicador del grado de actividad de la enfermedad. Lo habitual es que se presente con poliartritis simétrica de articulaciones periféricas que cursan con dolor, hipersensibilidad y edema de las articulaciones afectadas; la rigidez matutina es frecuente; a menudo resultan afectadas las articulaciones interfalángicas proximales (PIP) y metacarpofalángicas (MCP); pueden presentarse deformidades articulares después de la inflamación persistente. [10]

La afectación oftalmológica más frecuente es la queratoconjuntivitis seca. Aproximadamente un 10 a un 25 por ciento de los pacientes desarrollan un síndrome de Sjogren secundario, con infiltración linfocítica de las glándulas lagrimales y salivares, que da lugar a destrucción glandular y disfunción con pérdida de secreción de la porción acuosa de la lágrima. Cursa con irritación ocular crónica, con sensación de cuerpo extraño y sequedad. La epiescleritis es también frecuente en estos pacientes, tanto en su forma simple como nodular, cursa con engrosamiento y edema del tejido epiescleral sin afectación de la esclera subyacente. Da lugar a molestias oculares y enrojecimiento de curso autolimitado y que generalmente no requiere tratamiento. La escleritis aparece aproximadamente en el 0.5 por ciento de los pacientes con AR. Otras manifestaciones corneales, incluyen la aparición de úlceras estériles, de localización periférica, que dan lugar a adelgazamientos progresivos e indoloros que tienen la posibilidad de perforación, o queratitis necrotizantes, que suelen aparecer asociadas a escleritis necrotizantes. Entre las manifestaciones retinianas que pueden aparecer en la AR hay que destacar la aparición de exudados algodonosos, expresión de la vasculitis reumatoidea, el desarrollo de fibrosis subretinianas progresivas, así como la posibilidad de desarrollar una retinopatía tóxica en aquellos pacientes en tratamiento con cloroquina o hidroxicloroquina. Ambos fármacos poseen toxicidad ocular dosis dependiente, acumulandose en el epitelio pigmentario de la retina y dando lugar a una retinopatía pigmentaria en “ojo de buey”. [11]

2.2.3. Lupus Eritematoso Sistémico

Esta es una enfermedad en la cual los tejidos y células experimentan lesión mediada por autoanticuerpos fijadores de tejido y complejos inmunitarios. Es probable que sea mediada por factores genéticos, ambientales y relacionados con las hormonas sexuales, aunque la causa exacta por el momento es desconocida. Se presenta con una hiperactividad del linfocito T Y B, la producción de anticuerpos con especificidad para determinantes antigénicos nucleares y alteraciones en la función de los linfocitos T. Es mas frecuente en pacientes de sexo femenino, siendo esto un 90 por ciento de los casos, por lo general en edad fertil. La evolución suele caracterizarse por periodos de exacerbación de inactividad relativa. En cuanto a las manifestaciones más frecuentes: exantema (sobre todo exantema “en mariposa” cigomático), fotosensibilidad, vasculitis, alopecia y úlceras bucales, artritis inflamatoria, anemia, nefritis, entre otras. [12] En cuanto a las manifestaciones oculares: Estas son atribuibles a la aparición de un Síndrome de Sjogren secundario, que se manifiesta como xeroftalmia. [13]

2.2.4. Esclerodermia

La esclerosis sistémica es una enfermedad multiorgánica caracterizada por engrosamiento de la piel (esclerodermia) y afectación distintiva de múltiples órganos internos. No se ha esclarecido la patogenia; implica mecanismos inmunitarios que desencadenan lesión endotelial vascular y activación de fibroblastos. Se puede dividir en dos subgrupos: Esclerosis sistémica Cutánea Difusa, se presenta con engrosamiento simétrico de la piel de la parte proximal y distal de las extremidades, la cara y el tronco. Estos pacientes tienen un alto riesgo de sufrir daño visceral al comienzo de la enfermedad y la Esclerosis Sistemica Cutanea Circunscrita, que a menudo surge el fenómeno de Raynaud crónico antes de que aparezcan otras manifestaciones; la afectación cutánea está circunscrita a los dedos de las manos (esclerodactilia), la parte distal de la extremidad, los codos y la cara; se asocia a un mejor pronóstico pero puede asociarse con hipertensión arterial pulmonar; tiene características del síndrome CREST (calcinosis, fenómeno de Raynaud, dismotilidad esofágica, esclerodactilia y telangiectasia). Las manifestaciones oculares se caracterizan por sequedad ocular e inflamación de las estructuras internas del ojo como vasculitis retiniana y uveítis. [14]

2.2.5. Espondilitis Anquilosante

Esta es una enfermedad inflamatoria crónica y progresiva de los huesos de la cabeza y tronco cuyo rasgo distintivo es la sacroilitis, que por lo general es bilateral. La etiología de la espondilitis anquilosante es multifactorial. Entre los agentes que llevan a su desarrollo se han implicado componentes genéticos: entre 80 y 90 por ciento de los pacientes son positivos para el complejo mayor de histocompatibilidad HLA-B27. El curso de la enfermedad es variable: puede manifestar periodos de exacerbaciones y remisiones espontáneas, principalmente al inicio de la afección La sintomatología característica es la lumbalgia inflamatoria con rigidez matinal de más de 30 minutos, que mejora con la actividad física y no con el reposo; incluso los pacientes notan que el dolor aumenta en las noches. Esta lumbalgia es crónica, insidiosa, acompañada con frecuencia de dolor en los glúteos al nivel de las articulaciones sacroilíacas. [15]

La manifestación extraarticular más frecuente es la uveítis aguda anterior, que aparece en el 40 por ciento de los pacientes y en ocasiones precede a la espondilitis. Los episodios son unilaterales y se caracterizan por dolor, fotofobia y lagrimeo. La pupila está miótica y la tensión ocular disminuida. Estas

crisis tienden a recurrir, a menudo en el ojo opuesto. Tanto las cataratas como el glaucoma secundario constituyen secuelas relativamente frecuentes. [16]

2.2.6. Síndrome de Sjogren

Es una enfermedad autoinmunitaria crónica y de avance lento caracterizada por una infiltración linfocítica de las glándulas exocrinas que acaba produciendo xerostomía y sequedad ocular. Un tercio aproximadamente de los pacientes presenta además manifestaciones generales. La enfermedad puede verse aisladamente (síndrome de Sjogren primario) o vinculada a otras enfermedades reumáticas autoinmunitarias (síndrome de Sjogren secundario). La enfermedad afecta fundamentalmente a mujeres de mediana edad, aunque puede observarse en todas las edades, incluida la infancia. La mayoría de los pacientes con síndrome de Sjogren tiene síntomas relacionados con la disminución de función de las glándulas lagrimales y salivales. En la mayoría de los pacientes, la forma primaria de la enfermedad evoluciona de manera lenta y benigna. El principal síntoma bucal del síndrome de Sjógren es la sequedad (xerostomia). El paciente lo describe como dificultad para deglutir el alimento, incapacidad para hablar sin interrupciones, sensación de quemazón, intensificación de la caries dental y problemas para llevar dentadura postiza completa. Entre las manifestaciones extraglandulares más comunes: Artralgias o artritis, fenómeno de Raynaud, linfadenopatías, afección pulmonar, vasculitis, afección renal, afección hepática, linfomas, esplenomegalia, neuropatía periférica, y miositis.[17] Las manifestaciones clínicas oftalmologicas incluyen fotofobia, sensación de arena en los ojos, prurito, quemazón, e inclusive, dolor al parpadeo; en la exploración se corrobora hiperemia conjuntival y disminución de la agudeza visual, queratosis filamentaria (con descamación de columnas del epitelio), que permanecen adheridas al mismo, semejando fibras mucosas a las que se puede asociar procesos infecciosos. El curso crónico de la enfermedad, puede dar lugar a epiescleritis o escleritis, y con la pérdida continua de células epiteliales de la esclera, que en los casos más graves puede llegar a perforarse. [13]

2.2.7.Enfermedad de Behcet

El Síndrome de Behçet es un desorden inflamatorio crónico, multisistémico de origen desconocido. Su nombre procede del dermatólogo turco, Hulusi Behcet, el que en 1937 describió un cuadro de úlceras orales y genitales e inflamación ocular. Es una vasculitis que afecta arterias y venas de pequeño calibre, provoca una alteración de la función endotelial y se expresa clínicamente con lesiones orgánicas en varios niveles. Las manifestaciones clínicas se atribuyen a la presencia de

vasculitis, con el consiguiente daño vascular, que se demuestra en un alto porcentaje de las úlceras y lesiones de piel. El hallazgo patológico característico es la aparición de una vasculitis con tendencia a la trombosis. Entre las manifestaciones clínicas más frecuentes se encuentran las úlceras aftosas (orales, genitales, o ambas), estas son dolorosas, pequeñas, y bien circunscritas. Además de afecciones de la piel como foliculitis, vesículas, forúnculos, púrpura y urticaria. Las manifestaciones articulares en forma de artralgia, o artritis, generalmente en grandes articulaciones de evolución subaguda, intermitente y no deformantes. Con menor frecuencia pueden observarse afectaciones de grandes vasos, gastrointestinales, pulmonares y renales. Una de las manifestaciones más sobresalientes del SB es la inflamación ocular, presente en el 50 por ciento de los casos, que suele presentarse como uveítis bilateral, tanto anterior como posterior y es más severa en pacientes masculinos y jóvenes. [18]

2.2.8. Policondritis recidivante

La policondritis recidivante (PR) es una enfermedad inflamatoria sistémica y episódica de etiología desconocida y base autoinmune, caracterizada por lesiones inflamatorias recidivantes y potencialmente destructivas, que afecta a las estructuras cartilaginosas, el sistema cardiovascular y los órganos de los sentidos. La distribución según sexos varía en las diferentes series desde una afección por igual en ambos hasta un ligero predominio en la mujer. Presentándose como condritis auriculares que es la manifestación más frecuente, bien de forma localizada o difusa, uni o bilateralmente, afecciones articulares, condritis nasal, afecciones oculares como epiescleritis y escleritis. [19]

No es frecuente que la manifestación oftalmológica sea inicial. Están en un 21 por ciento de los pacientes en el momento del diagnóstico, pero llegan a afectar a un 50 por ciento a lo largo de la evolución. Las más frecuentes son la epiescleritis, escleritis, conjuntivitis, iritis y la queratoconjuntivitis seca. [11]

2.2.9. Síndrome de Reiter

Se trata del síndrome de Fiessinger-Leroy-Reiter, caracterizado por la triada de artritis, uretritis no gonocócica y conjuntivitis. Diferenciamos dos formas, la epidémica y la endémica. El Reiter epidémico ocurre tras una gastroenteritis infecciosa. Una artritis esteril aparece así una vez la gastroenteritis se ha solucionado. En cuanto al Reiter endémico, si bien se ha relacionado clásicamente

con una enfermedad venérea por clamidia, realmente no se puede establecer dicha relación, por lo que podemos considerar que no existe una etiología concreta. En estos dos casos, podemos decir que estamos ante una artritis reaccional, es decir, artritis que aparecen tras un proceso infeccioso, pero en las que no podemos cultivar ningún agente infeccioso. La artritis que vemos en este síndrome es una oligoartritis migratoria y asimétrica que afecta principalmente grandes articulaciones de extremidades inferiores. Puede aparecer dolor en articulaciones interfalángicas así como sacroileítis. Otras lesiones presente son uretritis o cervicitis, balanitis circinada, prostatitis, úlceras orales no dolorosas, diarrea y lesiones distróficas ungueales.

La conjuntivitis forma parte de la triada inicial. Su frecuencia varía de 33 a 100 por ciento. Se trata de una conjuntivitis bilateral, aguda, papular y mucopurulenta que se resuelve espontáneamente de 7 a 10 días. La manifestación ocular más importante es una iridociclitis no granulomatosa aguda y recurrente. También se ha descrito queratitis, vitritis, edema macular y papilar, así como una coroiditis multifocal bilateral. [11]

2.2.10. Polimialgia Reumática

Está constituida por una serie de síntomas que en esencia son dolores musculares referidos a las grandes masas musculares de los hombros, cuello, muslos y glúteos. No obstante, estos síntomas formarán parte de una panarteritis inflamatoria subaguda que ha venido siendo englobada bajo el nombre de arteritis temporal, enfermedad de Horton o enfermedad de células gigantes, que es por lo tanto la enfermedad que vamos a tratar.

Se trata de una enfermedad que puede provocar una neuropatía óptica isquémica. Suele aparecer en los 70-80 años de edad. La relación mujer-hombre es de 3:1. La clínica suele presentarse con cansancio general, pérdida de peso y fiebre. Se asocia a mialgia de grupos musculares constituyendo propiamente la polimialgia reumática. También aparece la llamada claudicación de los músculos mandibulares. Suele poderse palpar una arteria temporal, pulsátil o no, y es esa arteria la que sería indicación de biopsia. [11]

La afectación ocular es una Neuritis Óptica isquémica, cuya pérdida visual es más importante que en los casos de NOI idiopática. Aproximadamente en un 70 por ciento de los casos es bilateral, y de hecho si la forma de presentación fuera bilateral y simultánea prácticamente nos asegura el diagnóstico. Se instaura un edema de papila que puede ir acompañado de oclusión de la arteria central de la retina. La enfermedad de Horton es la causa del 10 por ciento de las oclusiones de la arteria central de la retina en personas mayores de 50 años.

También se puede observar isquémicas del segmento anterior, hiperemia conjuntival y episcleral, edema corneal de ligero a moderado, disminución de la presión intraocular, reacción inflamatoria de la cámara anterior, rubeosis y catarata. La diplopía es infrecuente.[11]

2.2.11. Complicaciones oftalmológicas

Luego de dar a conocer las enfermedades reumáticas es preciso comprender el mecanismo de cada complicación de dichas patologías intercurrentes anteriormente mencionadas, su fisiopatología, las secuelas que provocan y el cuadro clínico del paciente.

2.2.12. Queratoconjuntivitis Seca

La queratoconjuntivitis seca es una resequedad crónica de la conjuntiva y la córnea de ambos ojos debido a una película lagrimal insuficiente. Que puede ser de dos tipos; la queratoconjuntivitis seca acuoso deficiente es producida por una insuficiencia de lágrimas y la queratoconjuntivitis seca evaporativa (más frecuente) es producida por una evaporación acelerada de las lágrimas debido a una escasa calidad. La queratoconjuntivitis seca acuoso deficiente suele ser un trastorno idiopático aislado en mujeres posmenopáusicas. Esta suele ser la queja principal en pacientes con artritis reumatoide. Los pacientes refieren prurito, ardor; una sensación de arenilla, tirantez o cuerpo extraño o fotosensibilidad. También pueden quejarse de punzadas dolorosas, esfuerzo o cansancio ocular y visión borrosa. Algunos pacientes notan lagrimeo tras una irritación intensa. Típicamente, los síntomas fluctúan en su intensidad y son intermitentes. Los síntomas disminuyen durante los días frescos, lluviosos o nublados o en otros ambientes de alta humedad como en la ducha. La visión borrosa recurrente y prolongada y la irritación intensa y frecuente pueden deteriorar la función cotidiana. Sin embargo, es raro el deterioro visual permanente.

El diagnóstico se basa en los síntomas y el aspecto clínico típico. Las pruebas de Schirmer y de rotura lagrimal pueden servir para diferenciar el tipo. La prueba de Schirmer determina si la producción de lágrimas es normal. Se coloca una tira de papel de filtro, sin anestesia tópica, en la unión de los dos tercios lateral y medio del párpado inferior. Una persona con 5,5 mm de la tira humedecida después de 5 minutos en 2 ocasiones sucesivas tiene una queratoconjuntivitis seca acuoso deficiente. El tratamiento y la prevención se realiza por el uso de lágrimas artificiales, que van a actuar como lubricante en la superficie ocular y así aliviar los síntomas de la resequedad y al mismo tiempo para contrarrestar la inflamación ocasionada por la sequedad ocular se pueden usar colirios de ciclosporinas.[20]

2.2.13. Epiescleritis

La epiescleritis es una inflamación de inicio agudo de la capa vascular que se sitúa entre la esclera y la conjuntiva. Los síntomas incluyen irritación ocular leve, sensibilidad a la luz y sensación de quemazón. También puede haber un nódulo elevado, hiperémico y edematoso (epiescleritis nodular). La epiescleritis se diferencia de la conjuntivitis por la hiperemia localizada en un sector limitado del globo, mucho menos lagrimeo y la ausencia de secreción. Se distingue de la escleritis por la ausencia de fotofobia y de dolor intenso. El diagnóstico se basa en la clínica y la sintomatología del paciente. El tratamiento se realiza con corticoides tópicos (p. ej., colirio de acetato de prednisolona al 1 por ciento 4 veces al día durante 7 días, reducidos gradualmente durante 3 semanas). Los vasoconstrictores tópicos (p. ej., tetrahidrozolina) son opcionales para mejorar el aspecto estético; sin embargo, su uso regular puede empeorar el eritema debido al efecto rebote.[21]

2.2.14. Escleritis

La escleritis es una afección inflamatoria en la cual la capa externa del ojo, la esclerótica, se vuelve edematosa y sensible. Puede llevar a complicaciones que incluyen disminución de la visión, uveítis, glaucoma y, rara vez, perforación del globo.[22] Es frecuentemente asociada a enfermedades multisistémicas y enfermedades del tejido conjuntivo. La clínica usual de esta patología es dolor periocular intenso irradiado a la región trigeminal, dígase dolor a la palpación y al movimiento del ojo. La fisiopatología que comprende es mediada por una vasculitis inmunológica, donde hay una activación de células inflamatorias ya sea depósitos de inmunocomplejos o antígenos locales que se desconocen.

La escleritis es más frecuente en mujeres de mediana edad, que en la mayoría de los casos se presenta unilateral a pesar de que puede evolucionar a bilateralizar en un 40 por ciento. [23] La escleritis puede llevar al paciente a la ceguera y esto va a depender del grado de inflamación escleral y enfermedades asociadas a las que conlleva esta patología, ya antes descritas. El diagnóstico de esta patología, si se trata de la anterior este se basa en lo clínico, y si es el caso de la escleritis posterior, se utilizan pruebas más precisas como la fundoscopia, Tomografía de Coherencia Óptica (OTC), y la ecografía modo B. Para su tratamiento depende del tipo de escleritis y el grado de inflamación, pero este se basa en corticoesteroides sistémicos y terapia inmunosupresora, en caso de que los pacientes presenten ceguera y recurrencias.[24]

2.2.15. Uveítis

Según La Sociedad Española de Reumatología, las enfermedades reumáticas causan 1 de cada 3 casos de uveítis.[25] Esta se define como la inflamación del globo ocular, en la capa media (iris, cuerpo ciliar y coroides) Esta se puede presentar con enrojecimiento de los ojos, dolor, visión borrosa, disminución de la visión, y cuerpos flotantes en el campo visual. Puede afectar uno o ambos ojos, las manifestaciones clínicas aparecen de manera súbita, y pueden empeorar progresivamente. Como antes mencionado la úvea es la capa media del ojo, está conformada por el iris, el cuerpo ciliar y la coroides del globo ocular. La coroides se encuentra entre la retina y la esclerótica. La úvea suministra flujo sanguíneo a las capas profundas de la retina.[26] Ya explicado esto, el tipo de uveítis va a depender en qué localización se encuentre la inflamación, la más frecuente suele ser la iritis, dígase uveítis anterior la cual afecta la parte frontal del ojo. Está la ciclitis, dígase uveítis intermedia que afecta el cuerpo ciliar. La coroiditis y retinitis, dígase uveítis posterior afecta dicha parte, y por último está la uveítis difusa o panuveítis, en la que todas las capas están inflamadas. Si la uveítis no es tratada puede llevar a complicaciones temibles como glaucoma, cataratas, lesión al nervio óptico, desprendimiento de la retina, y pérdida permanente de la visión. Determinados autores han establecido que aproximadamente el 50 por ciento de los pacientes con espondiloartritis, se diagnostican después de un episodio de uveítis.[27]

2.2.16. Úlcera corneal

La úlcera corneal es la invasión de la superficie de la córnea por microorganismos, con infiltración de la región afectada, pérdida de sustancia, dolor, trastornos de la agudeza visual y "halos" por la difracción de la luz producida por el edema corneal, la fotofobia y el lagrimeo. El patrón

epidemiológico de las úlceras de la córnea varía significativamente de un país a otro, e incluso, de una región a otra. [28]

Existen microorganismos capaces de invadir la córnea y que producen lesiones en ella, donde se destacan principalmente las infecciones bacterianas, micóticas y virales. Es importante señalar que hay además microorganismos capaces de producir úlcera en córneas con epitelio intacto, como son la Neisseria meningitidis, la Neisseria gonorrhoeae y el Corynebacterium diphteriae. El diagnóstico microbiológico se realiza mediante raspado corneal, tinción de gram y cultivo. [28]

Son múltiples los factores endógenos que favorecen la aparición de las úlceras corneales, como son: los desórdenes palpebrales (entropión, ectropión, blefaritis y lagoftalmos), los desórdenes lagrimales (hiposecreción lagrimal y dacriocistitis), los desórdenes conjuntivales (tracoma, penfigoide ocular y síndrome de Stevens-Johnson) y los desórdenes corneales (queratopatía herpética, queratopatía neurotrófica por exposición, anestesia trigeminal, queratopatía ampollar), así como los factores sistémicos (alcoholismo, coma, diabetes mellitus, afecciones inmunes, desnutrición, entre otros). Entre los exógenos podemos mencionar la administración de agentes inmunosupresores tópicos o sistémicos, y el uso de lentes de contactos, especialmente el uso prolongado de lentes blandas. [28]

El enrojecimiento conjuntival, el dolor ocular, la sensación de cuerpo extraño, la fotofobia y el lagrimeo pueden ser mínimos al principio. La úlcera corneal comienza con un defecto epitelial corneal que se tiñe con fluoresceína y una opacidad superficial circunscrita grisácea y mate (que representa un infiltrado). Con posterioridad, la úlcera supura y se necrosa para formar una úlcera excavada. Es habitual una hiperemia conjuntival circuncorneal considerable. En los casos de larga duración, pueden crecer vasos sanguíneos desde el limbo (neovascularización corneal). La úlcera puede extenderse en todo el espesor de la córnea o penetrar profundamente. Puede haber hipopión (leucocitos sedimentados en la cámara anterior). [29]

El diagnóstico se hace mediante examen con lámpara de hendidura; un infiltrado corneal con un defecto epitelial suprayacente que se tiñe con fluoresceína es diagnóstico. Todas las úlceras salvo las

pequeñas deben ser cultivadas con raspado con una hoja de bisturí, una espátula de platino estéril o una pinza de joyero (típicamente realizado por un oftalmólogo).

El tratamiento depende de la causa y debe iniciarse lo más pronto posible para prevenir lesiones mayores en la córnea. Generalmente se comienza el uso de antibióticos por la gravedad y rapidez de la progresión de las úlceras de etiología bacteriana, en algunos casos capaces de perforar la córnea en 24 horas. Se realizan cambios en el tratamiento cuando clínicamente se considere otra etiología (micótica, viral o parasitaria) o cuando no se logra mejoría de la úlcera corneal y el cultivo indique resistencia al tratamiento indicado. Es importante el uso de midriáticos ciclopléjicos, ya que aumentan el bienestar, disminuyen la inflamación y previenen la formación de sinequias posteriores. Para el control de la tensión ocular podemos indicar hipotensores oculares tópicos y sistémicos. [28]

2.2.17. Desprendimiento de la retina

Este es la separación de las capas internas de la retina de su lecho en el epitelio pigmentario. Las formas clínicas son: exudativo, el menos frecuente y se da por procesos exudativos de los vasos coroideos como puede ocurrir en (patologías inflamatorias, coroiditis exudativas, vasculares o neoplásicos), traccional es debido a la formación de tractos fibrosos en el vítreo que, al contraerse traccionan la retina y la desprenden (Ocurre en casos de hemorragia vítrea como en los estadios finales de la retinopatía diabética proliferativa), y el regmatógeno que es el más frecuente, se forma un agujero o desgarro en la retina a través del cual pasa líquido al espacio subretiniano que despega la retina. [30]

Entre las manifestaciones clínicas, se presenta con miodesopsias o también descritas como "moscas volantes" que sucede cuando hay rotura de pequeños capilares. Cuando la retina se va desprendiendo se producen fosfenos, o visión de luces, por estímulos mecánicos. Si el área desprendida va aumentando de tamaño, aparece una sombra continua en el campo visual periférico que va progresando hacia el centro. El pronóstico, depende si hay afectación macular o no.

En cuanto al tratamiento se debe cerrar la solución de continuidad mediante láser o criocoagulación, que provoca una inflamación con fibrosis posterior que pega la retina. En sujetos expuestos a padecer desprendimiento por presentar áreas de degeneración periféricas en la retina, es preciso hacer profilaxis mediante fotocoagulación de las mismas con láser. En un 70-90 por ciento de los casos, se consigue una curación anatómica del desprendimiento. La recuperación funcional dependerá de si la mácula se ha desprendido o no y de la precocidad del tratamiento. [30]

2.2.18. Catarata secundaria

La catarata puede ser definida simplemente como cualquier opacidad en el cristalino. Esta opacificación puede ser parcial o total. El principal síntoma que presentan las cataratas es la disminución de la agudeza visual en forma progresiva, con visión borrosa y diplopía asociada, las cuales producen al paciente una sensación de inseguridad en sus labores cotidianas. [31] Es la causa prevenible de ceguera más frecuente del mundo, que afecta con mayor incidencia a grupos etarios entre los 65 a 75 años, como proceso resultante del envejecimiento, sin embargo ésta entidad no es específica de la ancianidad, pudiendo presentarse en otros cuadros sistémicos como la diabetes, distrofia miotónica, dermatitis atópica o en cuadros secundarios a intoxicaciones medicamentosas, procesos traumáticos , alteraciones del desarrollo, etc.

La formación de cataratas puede estar condicionada a muchos factores entre los que se pueden mencionar: Herencia, patologías sistémicas, traumas, tóxicos e idiopáticos. Las causas adquiridas, como: senilidad, traumas oculares, alteraciones metabólicas, tóxicas, uveítis lesiones complicadas de miopía, procesos sistémicos como la distrofia muscular y la diabetes. Y la catarata tóxica, que se describe por el uso prolongado de corticoesteroides. [31]

En cuanto a la presentación clínica, se produce una disminución progresiva de la agudeza visual, sin dolor ni inflamación. Mejora en ambientes poco iluminados o tras instalar un midriático y empeora en ambientes muy iluminados. En algunos pacientes, los síntomas comienzan con una recuperación de la presbicia, por un aumento en el índice de refracción del cristalino, refiriendo el paciente que ve mejor de cerca. También es posible que aparezca fotofobia, visión de halos coloreados y diplopía monocular. El tratamiento es exclusivamente quirúrgico. La técnica más utilizada se denomina facoemulsificación.[32]

2.2.19. Glaucoma secundario

Es el conjunto de procesos en los que una presión intraocular (PIO) elevada produce lesiones que afectan fundamentalmente al nervio óptico, provocando una pérdida de campo visual que puede llegar a ser total si el proceso no se detiene. Desde épocas pasadas se asocia el daño del nervio óptico con enfermedades sistémicas que originan aumento de la presión venosa epiescleral (PVE) y un consiguiente aumento de la presión intraocular (PIO), lo que genera un tipo de glaucoma de causa secundaria que por lo general es de progresión evolutiva y difícil control, a pesar de las diferentes y novedosas variedades de tratamiento tanto médico como quirúrgico que existen en la actualidad. La PVE tiene un rango de normalidad entre 8-10 mmHg. Es relativamente estable y es modificable en pacientes con enfermedades de la órbita, la cabeza y el cuello o en condiciones de bajas temperaturas, inhalación excesiva de oxígeno o el uso de drogas vasoconstrictoras. Numerosos estudios le confieren una relación postural. Puede variar desde 1 hasta 9 mmHg por encima de su valor normal en posición supina. El venomanómetro es el instrumento especializado para medir PVE y su valor se obtiene a partir de la presión venosa central. [33]

El glaucoma por cierre angular es el asociado a un ángulo iridocorneal cerrado. Puede ser primario, por bloqueo pupilar, o secundario, debido a tracción del iris hacia el ángulo o a lesiones que empujan el iris hacia delante. Las dos situaciones más frecuentes en las que el iris es arrastrado hacia el ángulo son el glaucoma neovascular en pacientes con diabetes u oclusión de la vena central de la retina y los precipitados inflamatorios que provocan sinequias anteriores del iris en el ángulo. Hay muchas etiologías posibles que pueden empujar el iris hacia delante y producir cierre angular, siendo la más frecuente el bloqueo pupilar primario, sobre el que se centrará el resto de este apartado.

La mayoría de las personas predispuestas al glaucoma por cierre angular agudo, crónico, subagudo o intermitente no tienen signos ni síntomas. No obstante, algunos pueden presentar signos sutiles, como enrojecimiento ocular, dolor, visión borrosa o cefalea. En ocasiones, estas molestias oculares mejoran al dormir, quizá debido a la miosis inducida por el sueño, que puede resolver un ataque intermitente o subagudo de glaucoma. [34]

2.2.20. Neuritis Óptica isquémica

La neuropatía óptica isquémica (NOI) es una pérdida repentina de la visión central, la visión lateral o de ambas, debido a una disminución o interrupción del flujo sanguíneo al nervio óptico del ojo.(35) Constituye una entidad que en muchos casos produce de manera permanente pérdida de la visión en los pacientes. La isquemia es la causa más frecuente de la neuropatía óptica en adultos mayores de 50 años. Esta entidad constituye un infarto de la papila y más raramente de la porción posterior del nervio óptico, causado por oclusión de las arterias ciliares posteriores cortas y no relacionado con procesos inflamatorios, desmielinización, infiltración o compresión tumoral, o congestión orbitaria difusa.

La neuropatía óptica isquémica (NOI) se caracteriza por una tríada de signos críticos: Defecto pupilar aferente, defecto del campo visual, edema pálido segmentario del disco óptico. Entre las principales causas que pueden asociarse se encuentran: enfermedades inflamatorias arteriales como la ACG, poliarteritis nodosa, lupus eritematoso sistémico, entre otras. [36]

2.2.21. Discapacidad visual

Es de suma importancia realizar una evaluación y diagnóstico precoz de las manifestaciones oftalmológicas ya que existe el riesgo de discapacidad visual como consecuencia de las complicaciones oftalmológicas, afectando así el entorno social más cercano del paciente.

La visión inferior se define como la discapacidad visual no corregible por los cristales, las lentes de contacto, la medicación o la cirugía estándar que interfieren con la capacidad de realizar actividades de la vida diaria. De acuerdo a la CDC y la Organización Mundial de la Salud, la agudeza visual y la discapacidad visual se clasifican en:

- La agudeza visual inferior significa la visión entre 20/70 y 20/400 con la corrección mejor, o un campo de visión de 20 grados o menos.
- La ceguera se define como una agudeza visual peor de 20/400 con la corrección mejor, o campo de visión de 10 grados o menos.

- La ceguera en los E.E.U.U. significa la agudeza visual de 20/200 o peor legal con la corrección mejor, o un campo de visión de 20 grados o menos.
- La agudeza visual de 20/70 a 20/400 (inclusivo) se considera discapacidad visual moderada o visión inferior. [37]

2.3 Contextualización

2.3.1 Reseña del sector

La recogida de datos de este proyecto de investigación fue realizado en tres centros hospitalarios: El Hospital General Plaza de la Salud (HGPS), El Centro Cardio Neuro Oftalmológico y Trasplante (CECANOT), El Centro Oftalmológico Metropolitano (COMET) de los cuales sus reseñas son las siguientes: HGPS se localiza en el sector La Fe, dicho anteriormente conocido como los Potreros de Venturita, está en el kilómetro 3 ½ de la Autopista Duarte. Cuyo nombre del ensanche se debe a una inmobiliaria La Fe, el propietario era dueño de los terrenos. Tal fundación en el año 1942, mandato del dictador Rafael Leonidas Trujillo Molina, con el objetivo de construir un acueducto y el antiguo hipódromo Perla Antillana, inaugurado en 1941 donde hoy se encuentra la Plaza de la Salud, cabe señalar que en el sector se encuentran otros 5 centros hospitalarios, deportivos, oficinas del estado, compañías nacionales e internacionales, así como medios de comunicación, canal de televisión y editoriales de periódicos siendo este uno de los sectores vitales el para el Distrito Nacional. Continuando con CECANOT ubicado en el sector Maria Auxiliadora, del Distrito Nacional de Santo Domingo. El sector está ocupado por personas de clase media baja. Cuenta con todos los servicios básicos de energía eléctrica, agua potable, etc. Finalizando con COMET que se encuentra ubicado en el sector de Gazcue, anteriormente llamado Ciudad Jardín, por su gran vegetación. Era reconocido por su arquitectura de tipo colonial. Más tarde, adopta este nombre por su primer habitante que fue Francisco Gazcue en 1735. En la época de Trujillo era habitado por personas de alto nivel socioeconómico. Actualmente se encuentran varias oficinas gubernamentales importantes como son: el Ministerio de Educación Superior, el palacio nacional, la plaza de la cultura, bellas artes, el teatro nacional, etc.

2.3.2 Reseñas institucionales

2.3.2.1 Hospital General Plaza de la Salud

El Hospital nació como una institución médico-asistencial del más alto nivel científico en el país. El Hospital abrió sus puertas el 24 de marzo de 1997. El personal médico está compuesto por especialistas, sub-especialistas y médicos generales o internos, agrupados en distintos departamentos: Medicina interna, Cirugía General, Ginecología Obstetricia, Gastroenterología y Endoscopía, Pediatría, Enseñanza e Investigación, Traumatología y Ortopedia. Los Servicios Especiales: Diagnósticos por Imágenes, Anatomía Patológica, Geriatría, Medicina Física y Rehabilitación, Odontología, Laboratorio y Banco de Sangre, Cardiología, Onco Hematología, Oftalmología, Patología Mamaria, Emergencias, Atención Primaria, enfermería, farmacia, alimentación y trabajo social.

Visión: HGPS para el 2026 se habrá convertido en un sistema de salud integral y de calidad con capacidad para responder a las necesidades del país.

Misión: Nuestra misión es brindar atención médica integral de calidad a la población local y global, soportada por un equipo humano calificado y motivado en el marco de los valores institucionales.

Valores:

- Sensibilidad
- Eficiencia
- Ética
- Innovación [38]

2.3.2.2 Centro Cardio-Neuro-Oftalmológico y Trasplante (CECANOT)

El Centro Cardio Neuro Oftalmológico y Trasplante (CECANOT), el cual forma parte del Complejo de la Ciudad Sanitaria Dr. Luis E. Aybar, inaugurado el 17 de abril del 2008 por el Presidente de la Republica Dr. Leonel Fernández Reyna. Es un hospital de tercer nivel, desconcentrado dentro de la red de servicios de salud del Sistema Nacional de Salud del Ministerio de Salud Pública. Realiza procedimientos diagnósticos de cirugía intervencionista en las especialidades de Cirugía Cardiovascular, Neurocirugía, Oftalmología, Hemodiálisis y Trasplantes.

Misión: Brindar servicios de salud especializados con calidad, a todos los ciudadanos, en igualdad de condiciones.

Visión: Ser el mejor centro especializado en servicios quirúrgicos y trasplantes del caribe.

Valores:

- Servicio: dar respuestas constantes a las necesidades de los usuarios con servicios médicos quirúrgicos especializados, tecnología de punta, actitud de entrega y espíritu de atención.
- Calidad: Se expresa en nuestro trabajo para alcanzar la visión y lograr la misión por excelencia de los servicios que brinda la institución.
- Eficiencia: Utilizamos los recursos al máximo; no desperdiciamos nada y solo realizamos lo que podemos hacer mejor.
- Las personas: Valoramos los (as) empleados (as) como el recurso más valioso y la fuerza de nuestro Centro. Respetamos su integridad y reconocemos su desempeño.
- Libertad: Es imprescindible para formar nuestro futuro. [39]

2.3.2.3 Centro Oftalmológico Metropolitano (COMET)

El Centro Oftalmológico Metropolitano (COMET) fue fundado por un grupo de Doctores oftalmólogos: Dr. Gerson Vizcaíno, Dra. Lidia Lachapel, Dr. Willy Victoria, Dra. Jessica Díaz y la Dra. Reyna Ogando, inagurado en el año 2014.

Misión: Brindar atención oftalmológica personalizada con óptimos estándares de calidad en la salud visual de nuestra población.

Visión: Ser un centro de vanguardia oftalmológica que mantenga la excelencia del servicio mejorando la calidad de vida de nuestros usuarios.

Valores:

- Compromiso.
- Pasión.
- Dedicación.
- Esmero.

2.4 Aspectos Sociales

El Hospital General Plaza de la Salud cuenta con el acceso a grupo de todas las edades y clases socioeconómicas. El Centro Cardio-Neuro Oftalmológico y Transplante ofrece sus servicios de consultas a pacientes ambulatorios y hospitalizados de la ciudad sanitaria Dr. Luis E Aybar y los que le fueron referidos. Ambos centros imparten docencia, postgrado en diversas áreas de la salud y realizan investigaciones científicas. El Centro Oftalmológico Metropolitano (COMET) es una entidad privada que ofrece servicios a grupo de todas las edades y clase socioeconómica media y alta, con atención médica de alta calidad generalmente pacientes con seguro de salud.

2.5 Marco espacial

2.5.1 Hospital General Plaza de la Salud

El Hospital General Plaza de la Salud está ubicado entre la Avenida Ortega y Gasset, Ensanche La Fe, Santo Domingo, Distrito Nacional de la República Dominicana. Al sur con la Avenida San Martín, colindando con el Ensanche Kennedy al oeste con la Avenida Lope de Vega, colindando con el sector de Arroyo Hondo y al este con la Avenida Máximo Gómez, colindando con el sector de Villa Juana.

2.5.2 Centro Cardio-Neuro-Oftalmológico y Trasplante (CECANOT)

El Centro Cardio-Neuro-Oftalmológico y Trasplante (CECANOT) está ubicado en la calle Federico Velázquez #1, Sector Maria Auxiliadora, Santo Domingo, República Dominicana. Al este la calle Federico Velazques, al oeste la Calle Osvaldo Brasil, al norte se encuentra la Calle Albert Thomas y al sur la Calle Federico Bermudes.

2.5.3 Centro Oftalmológico Metropolitano (COMET)

El Centro Oftalmológico Metropolitano (COMET) está ubicado en la calle Maximo Cabral, numero 07 del sector Gazcue. Al norte se encuentra ubicada la Calle Caonabo, Al este la Calle Angel Perdomo, al Oeste la Calle Mahatma Gandhi, y al sur la Avenida Simón Bolívar.

CAPÍTULO 3: DISEÑO METODOLÓGICO

3.1. Contexto

La presente investigación pormenoriza las complicaciones oftalmológicas más comunes que se presentan en pacientes con enfermedades reumáticas autoinmunes debido a que estas imposibilitan las actividades cotidianas del paciente y su relación con el entorno. Dichos pacientes acudieron a consulta del Hospital General Plaza de la Salud, Centro Cardio-Neuro-Oftalmológico y Trasplante (CECANOT), y Centro Oftalmológico Metropolitano (COMET), en el periodo 2018-2019.

3.2. Modalidades de Trabajo Final

El estudio es un Proyecto de Investigación, ya que describe de manera minuciosa el área de interés, tiene como cometido aportar a nivel nacional demostrando su importancia puesto que es un tema poco estudiado en nuestro país.

3.3. Tipo de investigación

Se realiza un estudio observacional indirecto según su objetivo descriptivo, y de corte transversal retrospectivo en el departamento de oftalmología del Hospital General Plaza de la Salud, Centro Cardio-Neuro-Oftalmológico y Trasplante (CECANOT), y Centro Oftalmológico Metropolitano (COMET).

3.4. Variables y su operacionalización

Variable	Definición	Tipo	Indicador
Complicación oftalmológica	Desarrollo de nuevas manifestaciones clínicas como resultado de una condición de salud, dígase enfermedades reumáticas autoinmunitarias, las cuales llevan a la afectación de otros órganos o tejidos que en este caso el órgano diana a estudiar es el ojo. Dichas complicaciones se pueden presentar como resequedad crónica, inflamación de la capa externa del ojo, inflamación del globo ocular, invasión de la superficie de la córnea por microorganismos, separación de las capas internas de la retina, opacidad del cristalino, presión intraocular elevado que progresa a lesiones del nervio óptico, pérdida repentina de la visión lateral o central, depósito corneal tóxico debido a fármacos.	Cualitativa nominal	• Queratoconjuntivitis seca • Epiescleritis • Escleritis • Glaucoma secundario • Uveítis • Úlcera corneal • Desprendimiento de la retina • Catarata secundaria • Neuritis óptica isquémica
Enfermedad Sistémica Autoinmunitaria Reumática	Es aquella enfermedad que afecta diversos órganos y tejidos, o desfavorece al individuo de manera general, en este caso de tipo autoinmune.	Cualitativa nominal	• Artritis Reumatoide • Lupus Eritematoso • Esclerodermia • Espondilitis Anquilosante • Síndrome de Sjogren • Enfermedad de Behcet • Policondritis recidivante • Polimialgia reumática

			• Síndrome de reiter
Tiempo de evolución de las complicaciones	Es el tiempo transcurrido de la aparición de la manifestación oftalmológica.	Cuantitativa continua	• 1-5 años • 6-10 años • 11-15 años • 16-20 años
Edad	Tiempo transcurrido desde el nacimiento de un ser vivo hasta un momento concreto.	Cuantitativa continua	• 20-30 años • 31-40 años • 41-50 años • 51-60 años • 61-70 años • 71-80 años
Sexo	Conjunto de caracteres que diferencian a los machos de las hembras en los organismos heterogaméticos y predilección con dichas complicaciones oftalmológicas. [41]	Cualitativa nominal	• Femenino • Masculino
Sintomatología	El conjunto de síntomas que presenta un paciente que en este caso, obedecen a una complicación oftalmológica.	Cualitativa nominal	• Dolor • Ardor • Resequedad ocular • Irritación • Visión borrosa • Fotofobia • Lagrimeo • Conjuntivitis • Pérdida de la visión • Sensación de cuerpo extraño

Agudeza visual	Capacidad valorable del paciente de percibir y diferenciar dos objetos separados por un ángulo determinado.[42]	Cuantitativa continua	● 20/20 OD-OI ● 20/25 OD-OI ● 20/30 OD-OI ● 20/40 OD-OI ● 20/50 OD-OI ● 20/70 OD-OI ● 20/100 OD-OI ● 20/200 OD-OI
Hallazgos clínicos en el fondo de ojo	Encuentro de rasgos característicos al momento de la realización del fondo de ojo.	Cualitativa nominal	● Hallazgos patológicos ● Hallazgos no patológicos
Factor reumatoide	Es un auto-anticuerpo producido por el sistema inmune, es de tipo IgM contra la porción Fc de la IgG. Se utiliza como marcador de inflamación y actividad autoinmune. Se encuentra en niveles elevados en enfermedades autoinmunes al igual que en infecciones crónicas.	Cuantitativa continua	● > 60 U/mL o >1.80 del título. ● <60 U/mL o <1.80 del título.

Afección ocular	El predominio topográfico de la complicación oftalmológica.	Cualitativa nominal	• Ojo derecho • Ojo izquierdo • Ambos

3.5. Métodos y Técnicas de Investigación

La técnica de investigación que se empleo es observacional indirecta, según su objetivo descriptivo, de corte transversal y retrospectivo. Y el método fue a partir del análisis documental de los expedientes clínicos de los pacientes con enfermedades autoinmunitarias reumáticas y complicaciones oftalmológicas mediante variables cuantitativas y cualitativas ya mencionadas.

3.6. Instrumentos de Recolección de Datos

Se realizó una recopilación de datos de los expedientes clínicos de pacientes con diagnóstico de enfermedad reumática autoinmune que asistieron a consulta de oftalmología en el período de 2018-2019. Se utilizó un formulario de 11 preguntas cerradas para la extracción de las variables a estudiar para su posterior tabulación.

3.7. Selección de Población y Muestra

Población: Pacientes masculinos y femeninos mayores de 18 años atendidos en el departamento de oftalmología con complicaciones oftalmológicas.

Muestra: Se seleccionó el total de 21 pacientes masculinos y femeninos mayores de 18 años atendidos en el departamento de oftalmología con complicaciones oftalmológicas diagnosticados con enfermedad reumática autoinmune, tipo de muestreo no probabilístico.

Criterios de Inclusión:

- Hombres y mujeres mayores de 18 años con diagnóstico de enfermedad reumática autoinmunitaria.
- Pacientes atendidos en el departamento de oftalmología en en el período de 2018-2019 en el Hospital General Plaza de la Salud, Centro Cardio-Neuro-Oftalmológico y Trasplante (CECANOT), y Centro Oftalmológico Metropolitano (COMET).
- Pacientes con expendientes clínicos con variables a investigar.

Criterios de Exclusión:

- Hombres y mujeres menores de 18 años.
- Pacientes cuyo expediente clínico no cuenten con la información necesaria para el estudio.

3.8. Procedimientos para el procesamiento y análisis de datos

Posterior a la recogida de datos y variables anteriormente expuestas serán analizadas en dos programas de procesador epidemiológicos Epi Info 0.7 y Excel Microsoft 2021, de tal manera se realizarán los análisis, tablas y gráficos deseados.

3.9. Aspectos Éticos

Los expedientes médicos utilizados de los pacientes predilectos del Hospital General de la Plaza de la Salud, del Centro Cardio-Neuro-Oftalmológico y Trasplante (CECANOT), se adjudicarán los términos y condiciones del Comité de Investigación de dichos centros y se respetarán los datos personales de los pacientes y su confidencialidad. La recogida de datos iniciará luego de que sea aprobado por el Comité de Ética Institucional de la Universidad Iberoamericana ya que este se rige por los principios del Informe Belmont, el cual enfatiza: respeto hacia las personas, justicia y beneficencia.

CAPÍTULO 4: RESULTADOS

4.1. Resultados

Con el objetivo de determinar las complicaciones oftalmológicas relacionadas con las enfermedades reumáticas autoinmunitarias en el departamento de oftalmología multicéntrico, se evaluaron un total de 21 pacientes que asistieron en el período comprendido 2018-2019.

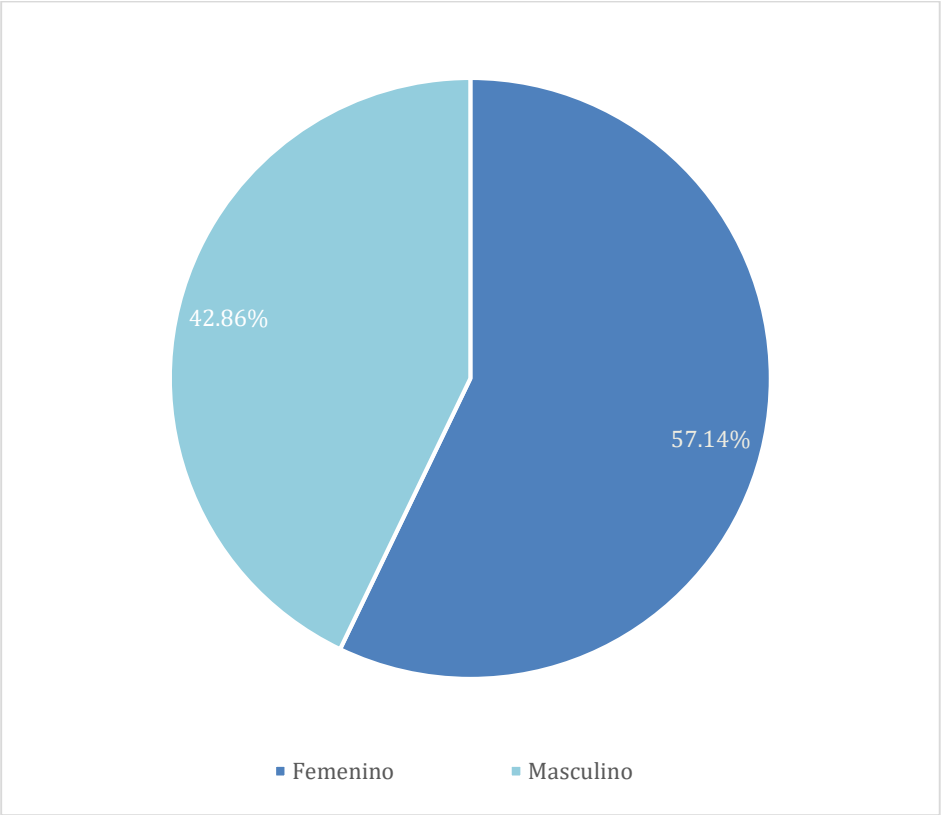

N= 21

Gráfico #1: Sexo de los pacientes con complicaciones oftalmológicas relacionadas con las enfermedades reumáticas autoinmunitarias en el departamento de oftalmología multicéntrico, comprendido en el periodo 2018-2019.

Fuente: Tabla 1, Apéndice 4, pág. 72.

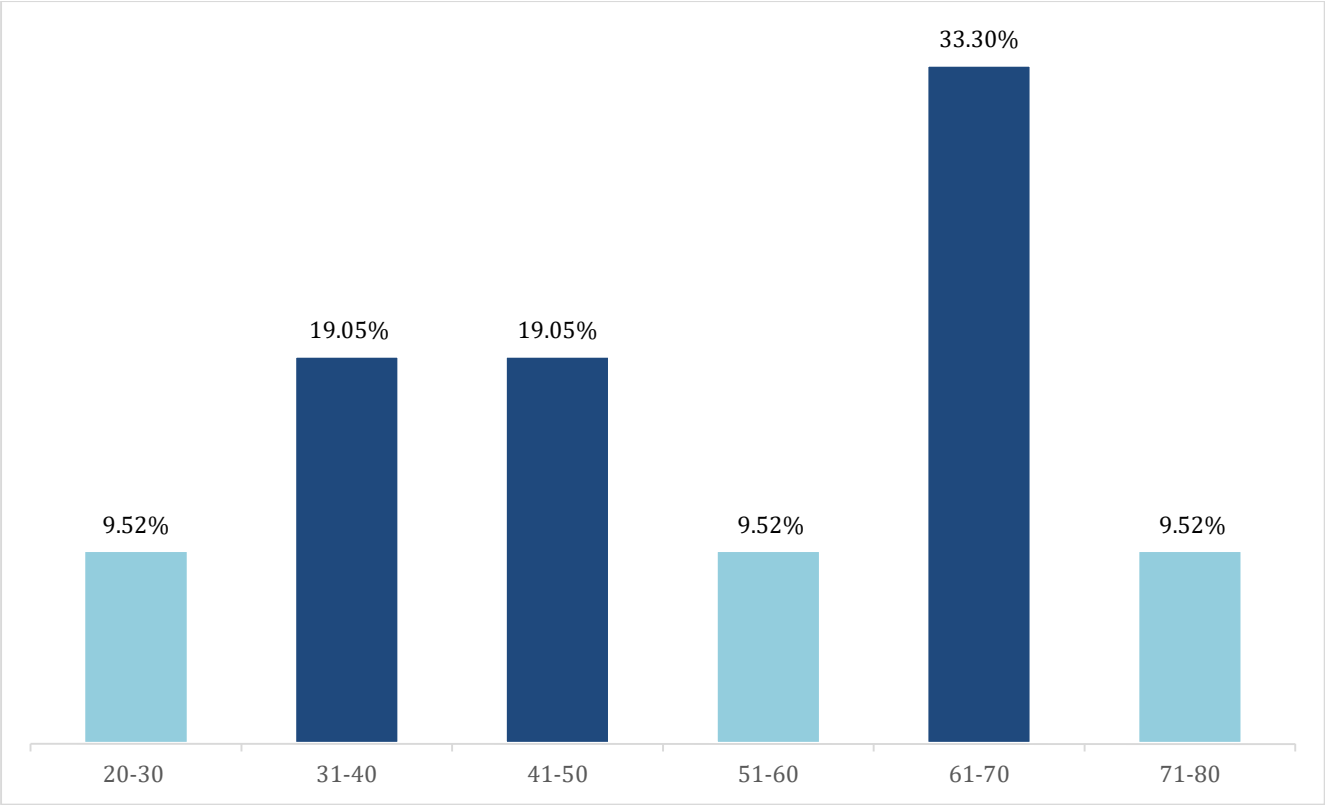

N= 21

Gráfico #2: Edad de los pacientes con complicaciones oftalmológicas relacionadas con las enfermedades reumáticas autoinmunitarias en el departamento de oftalmología multicéntrico, comprendido en el periodo 2018-2019.

Fuente: Tabla 2, Apéndice 4, pág. 72.

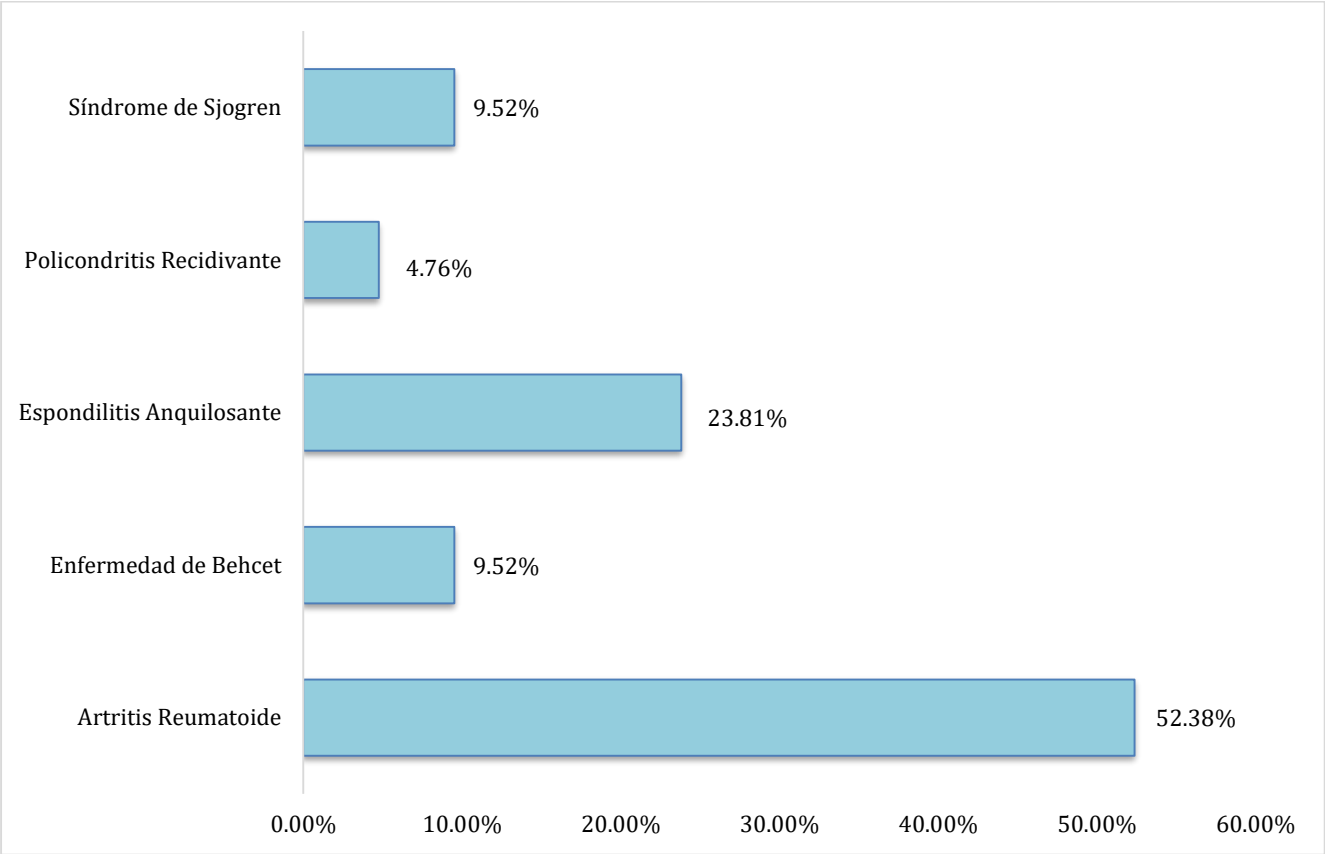

N= 21

Gráfico #3: Distribución de los pacientes con enfermedades reumáticas autoinmunitarias, atendidos en el departamento de oftalmología multicéntrico, comprendido en el periodo 2018-2019, según su tipo.

Fuente: Tabla 3, Apéndice 5, pág. 73.

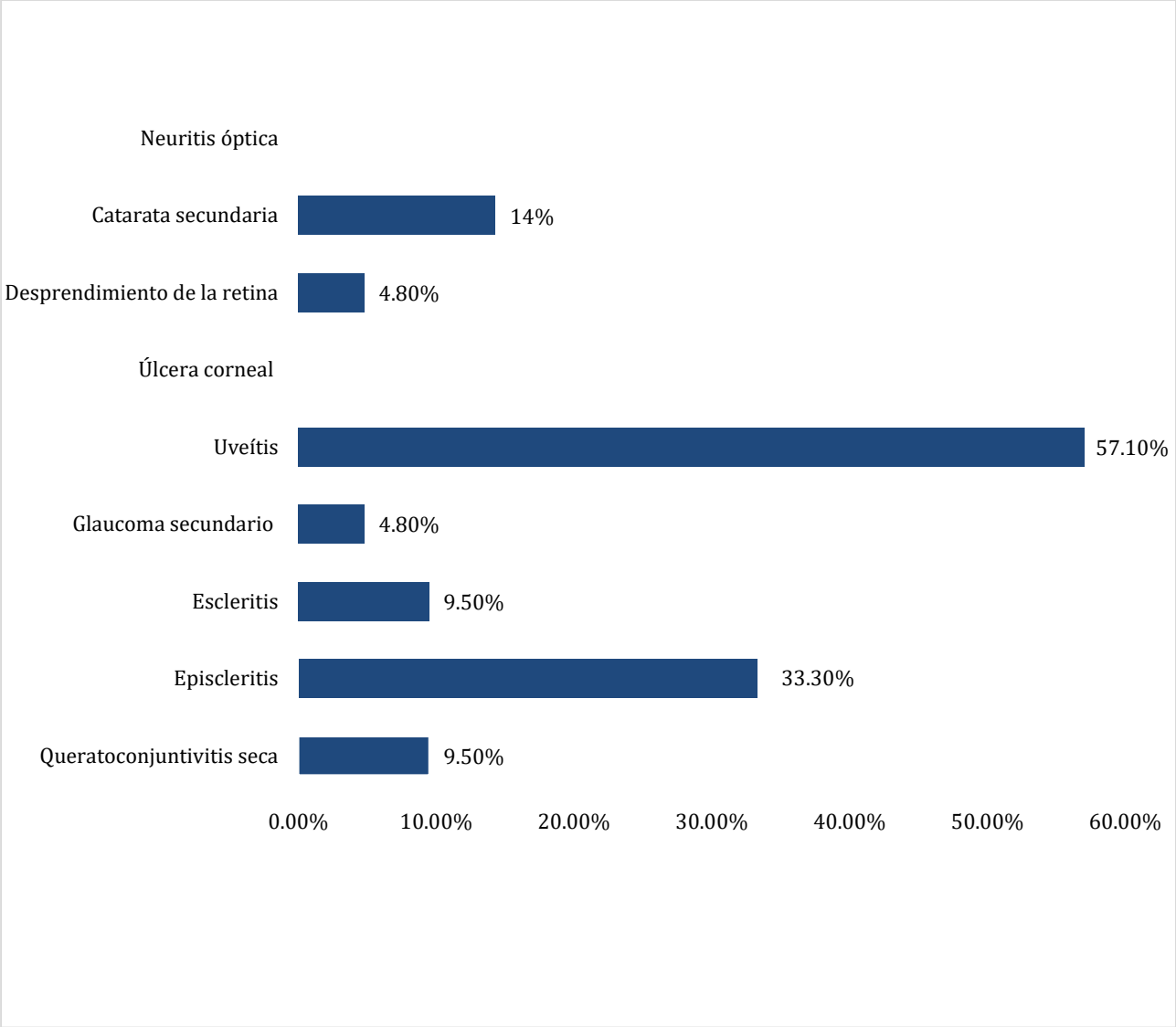

N= 21

Gráfico #4: Distribución de los pacientes con enfermedades reumáticas autoinmunitarias atendidos en el departamento de oftalmología multicéntrico, comprendido en el periodo 2018-2019, según el tipo de complicación oftalmológica.

Fuente: Tabla 4, Apéndice 5, pág. 73.

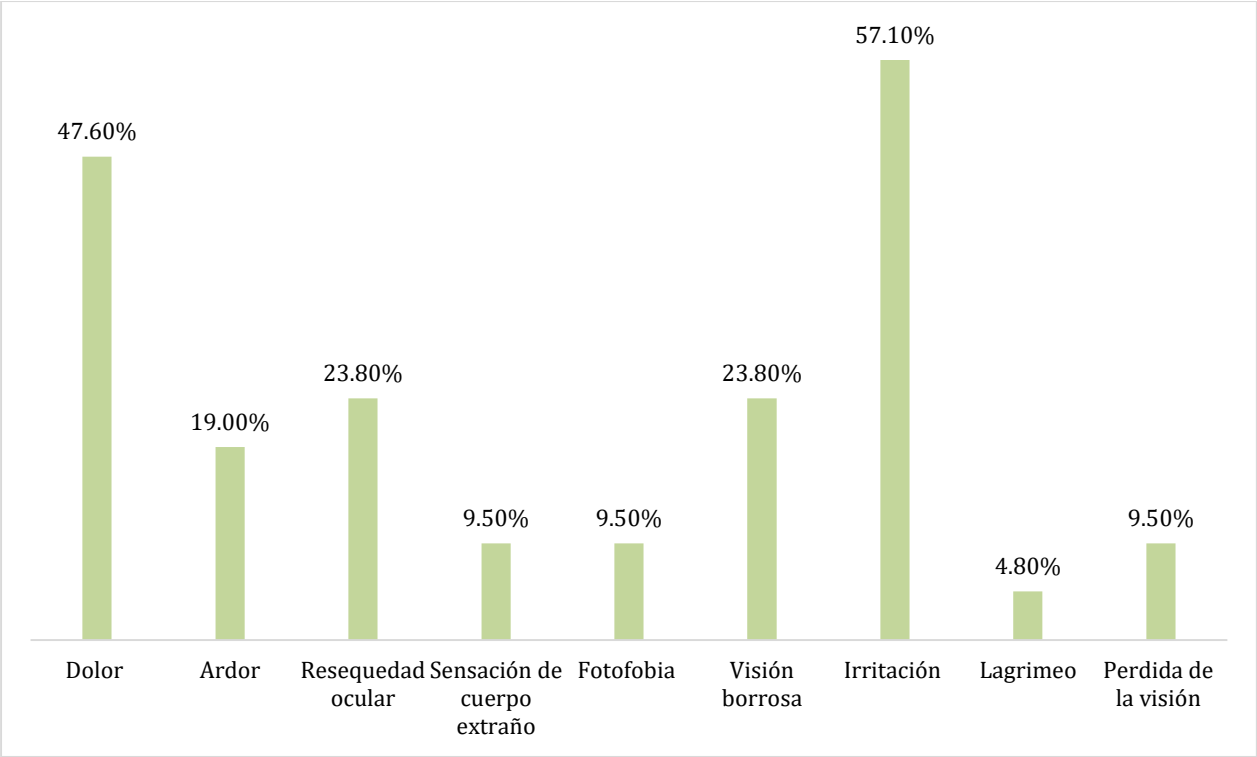

N= 21

Gráfico #5: Complicaciones oftalmológicas relacionadas con las enfermedades reumáticas autoinmunitarias en el departamento de oftalmología multicéntrico, comprendido en el periodo 2018-2019, según la sintomatología.

Fuente: Tabla 5, Apéndice 6, pág. 74.

.

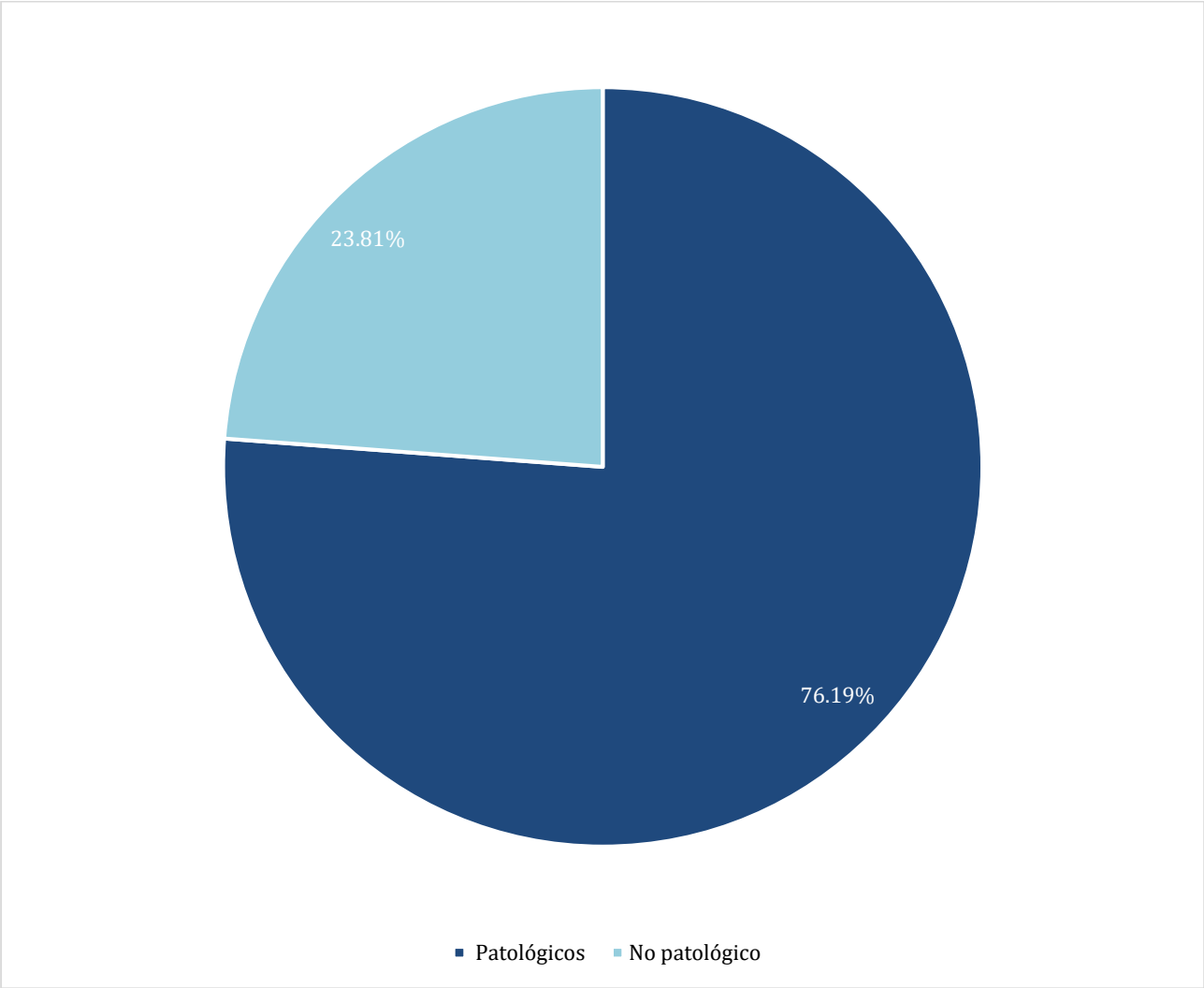

N= 21

Gráfico #6: Complicaciones oftalmológicas relacionadas con las enfermedades reumáticas autoinmunitarias en el departamento de oftalmología multicéntrico, comprendido en el periodo 2018-2019, según el hallazgo en el fondo de ojo.

Fuente: Tabla 6, Apéndice 6, pág. 74.

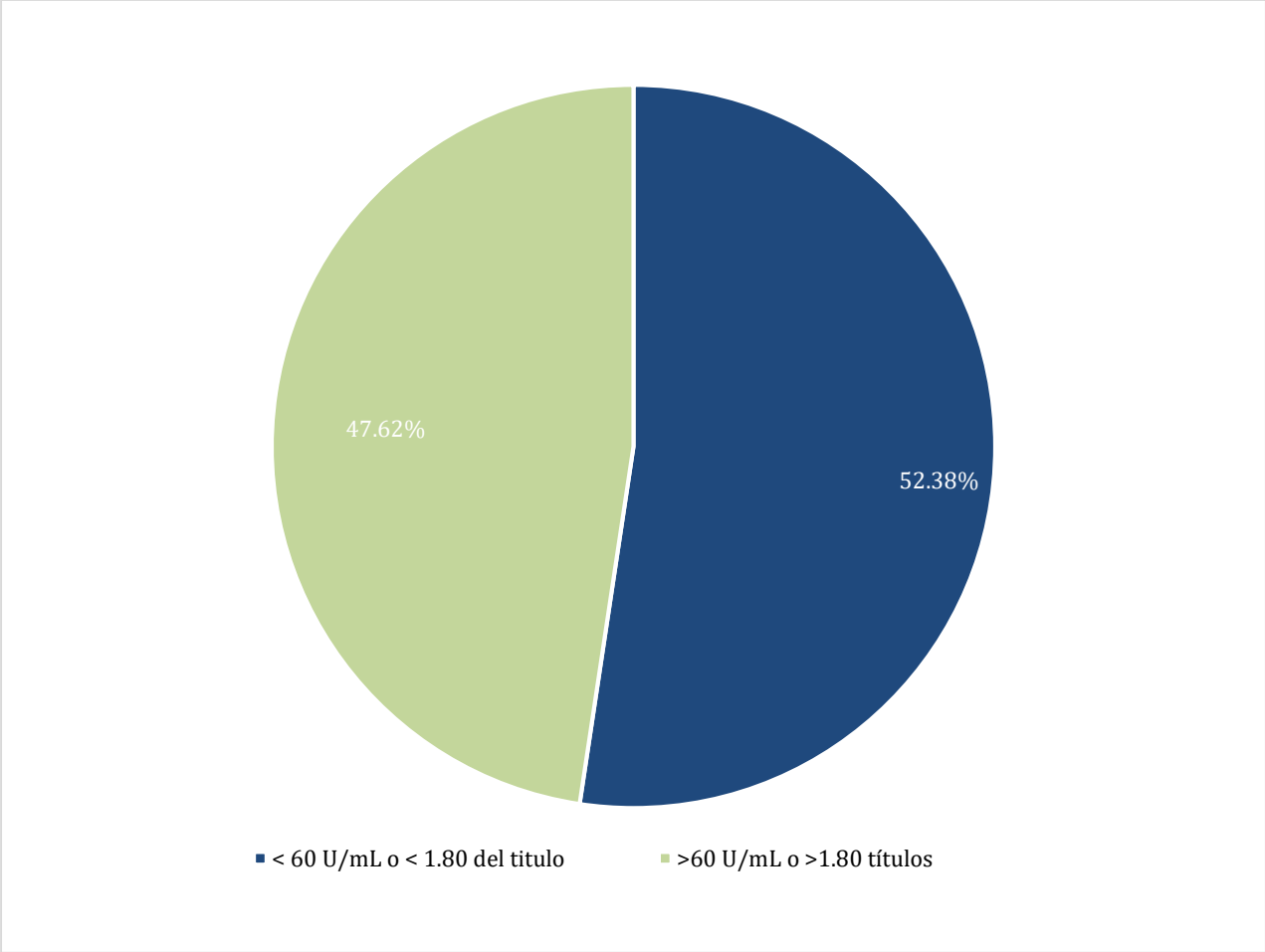

N= 21

Gráfico #7: Complicaciones oftalmológicas relacionadas con las enfermedades reumáticas autoinmunitarias en el departamento de oftalmología multicéntrico, comprendido en el periodo 2018-2019, según el factor reumatoide.

Fuente: Tabla 7, Apéndice 8, pág. 75.

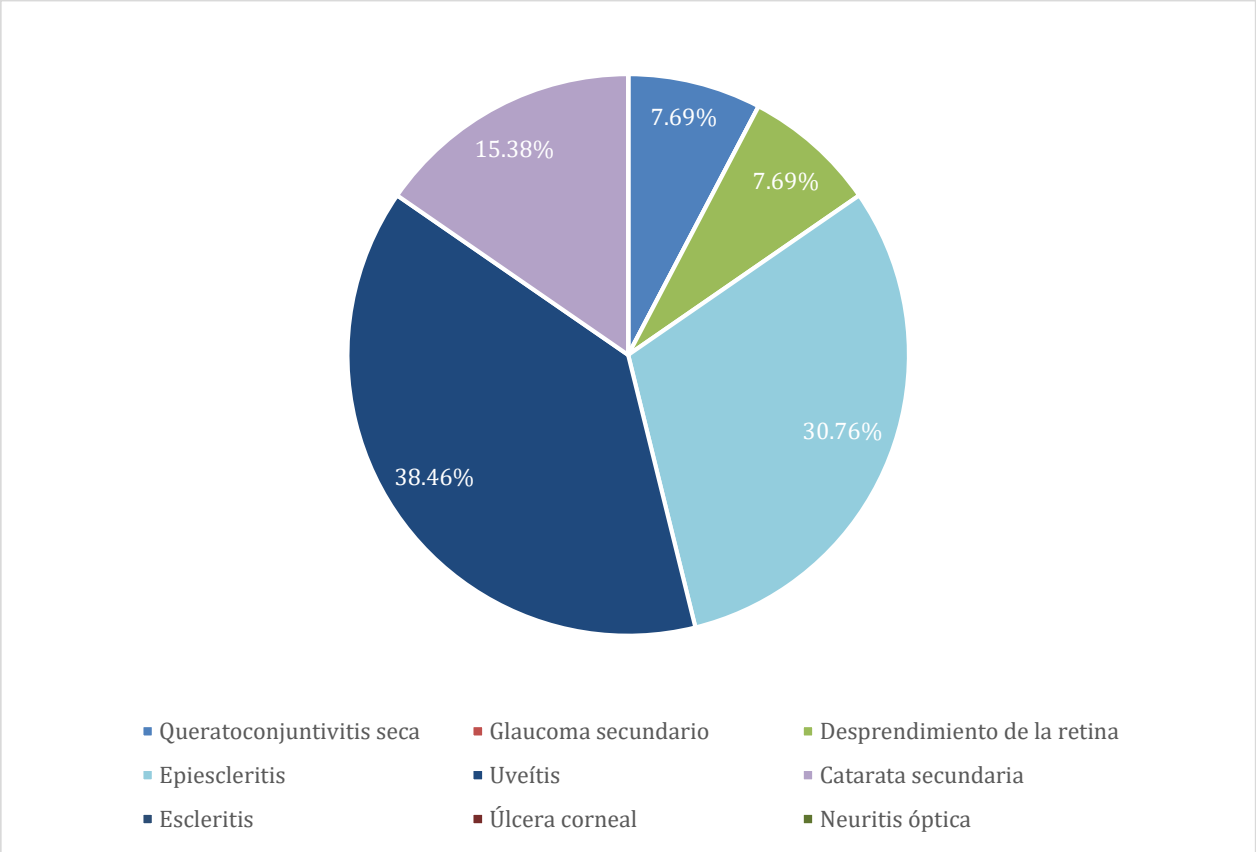

N= 13

Gráfico #8: Distribución de las complicaciones oftalmológicas relacionadas con la artritis reumatoide en el departamento de oftalmología multicéntrico, comprendido en el periodo 2018-2019.

Fuente: Tabla 8, Apéndice 8, pág. 75.

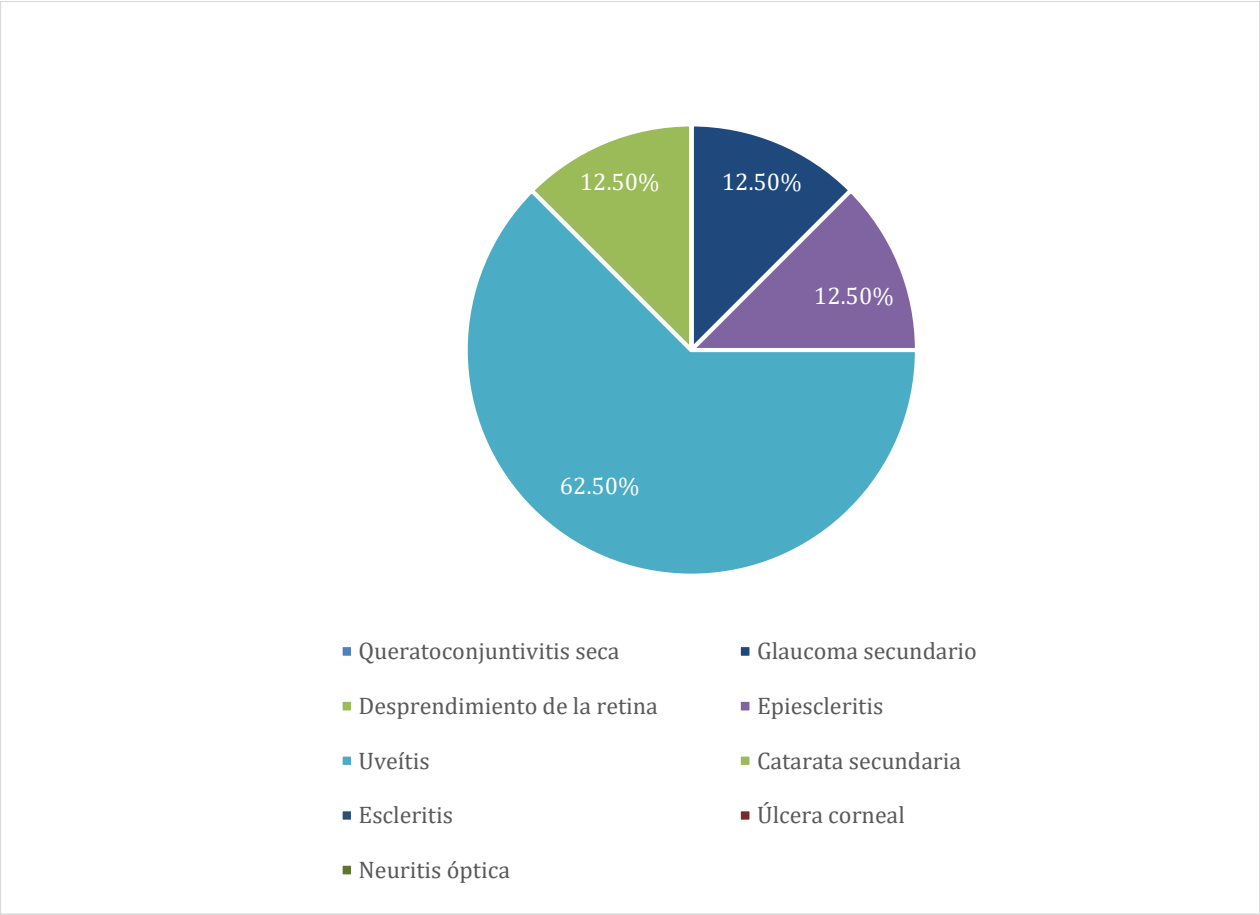

N= 8

Gráfico #9: Distribución de las complicaciones oftalmológicas relacionadas con la espondilitis anquilosante en el departamento de oftalmología multicéntrico, comprendido en el periodo 2018-2019.

Fuente: Tabla 9, Apéndice 9, pág. 76.

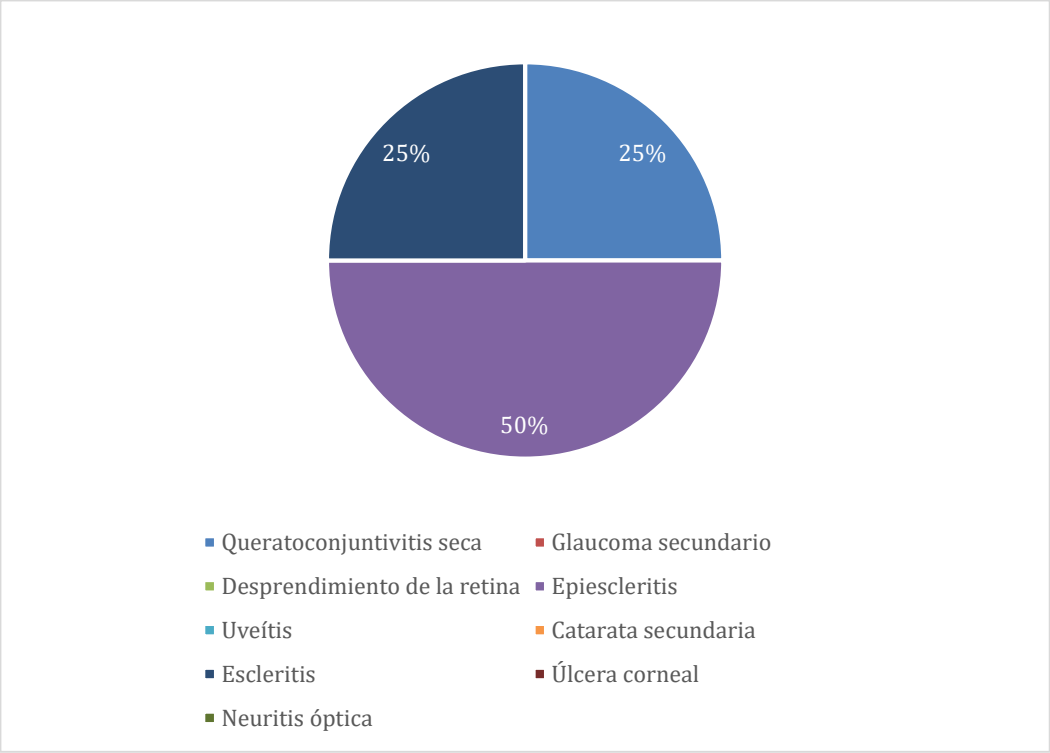

N= 4

Gráfico #10: Distribución de las complicaciones oftalmológicas relacionadas con el síndrome de Sjögren en el departamento de oftalmología multicéntrico, comprendido en el periodo 2018-2019.

Fuente: Tabla 10, Apéndice 9, pág. 76.

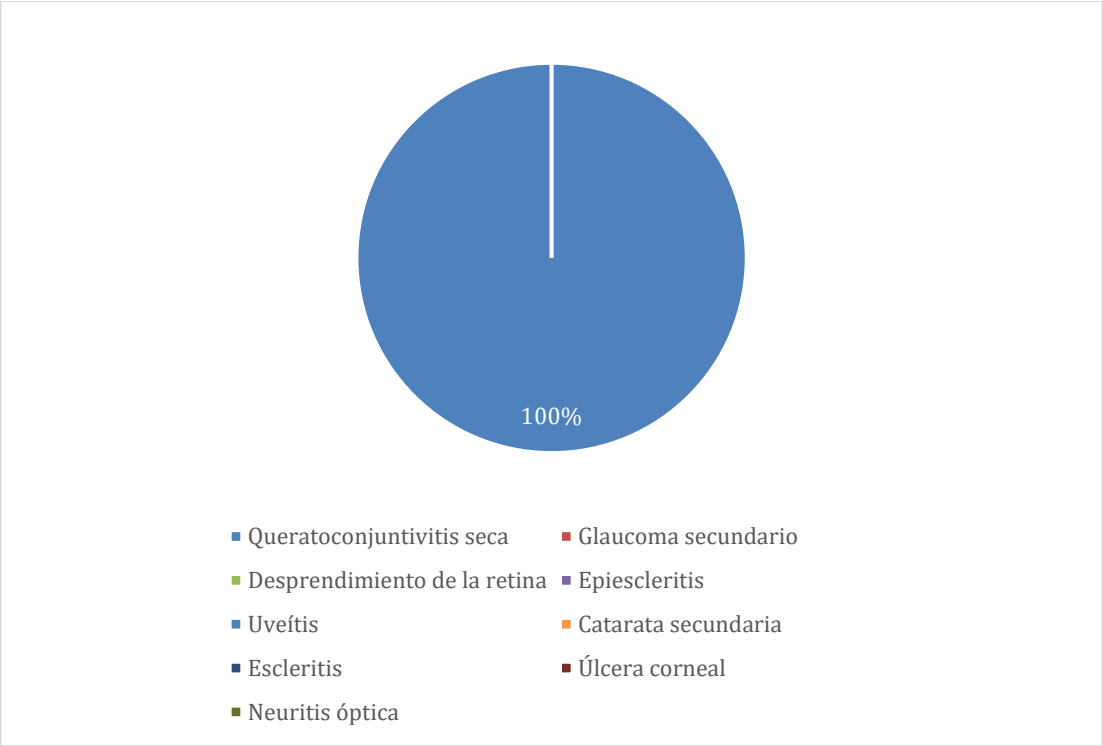

N= 2

Gráfico #11: Distribución de las complicaciones oftalmológicas relacionadas con la Enfermedad de Behçet en el departamento de oftalmología multicéntrico, comprendido en el periodo 2018-2019.

Fuente: Tabla 11, Apéndice 10, pág. 77.

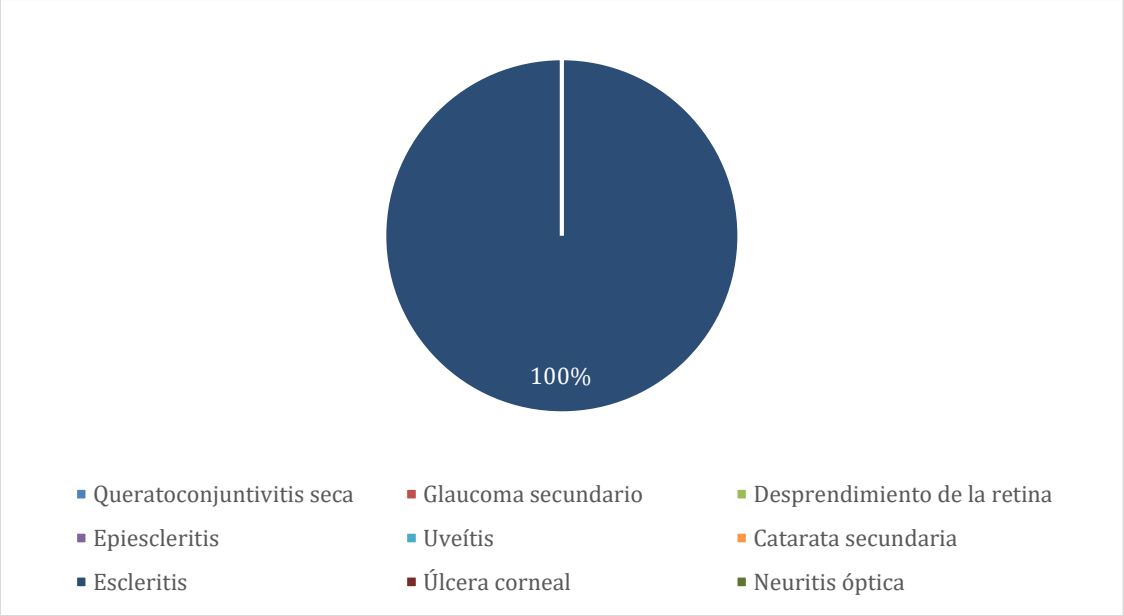

N= 1

Gráfico #12: Distribución de las complicaciones oftalmológicas relacionadas con policondritis recidivante en el departamento de oftalmología multicéntrico, comprendido en el periodo 2018-2019.

Fuente: Tabla 12, Apéndice 10, pág. 77.

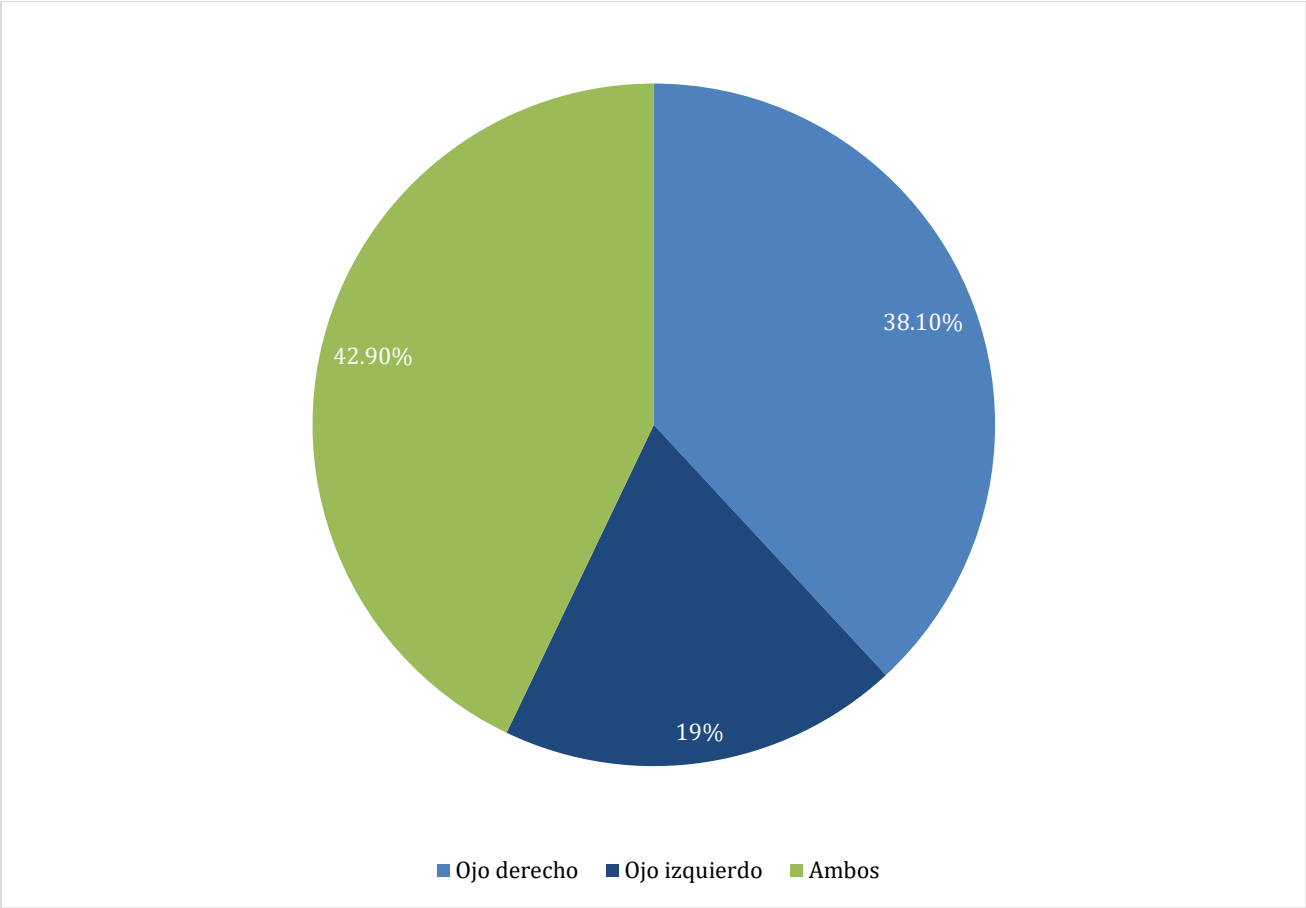

N= 21

Gráfico #13: Afectación ocular de los pacientes con complicaciones oftalmológicas relacionadas con las enfermedades reumáticas autoinmunitarias en el departamento de oftalmología multicéntrico, comprendido en el periodo 2018-2019.

Fuente: Tabla 13, Apéndice 11, pág. 78.

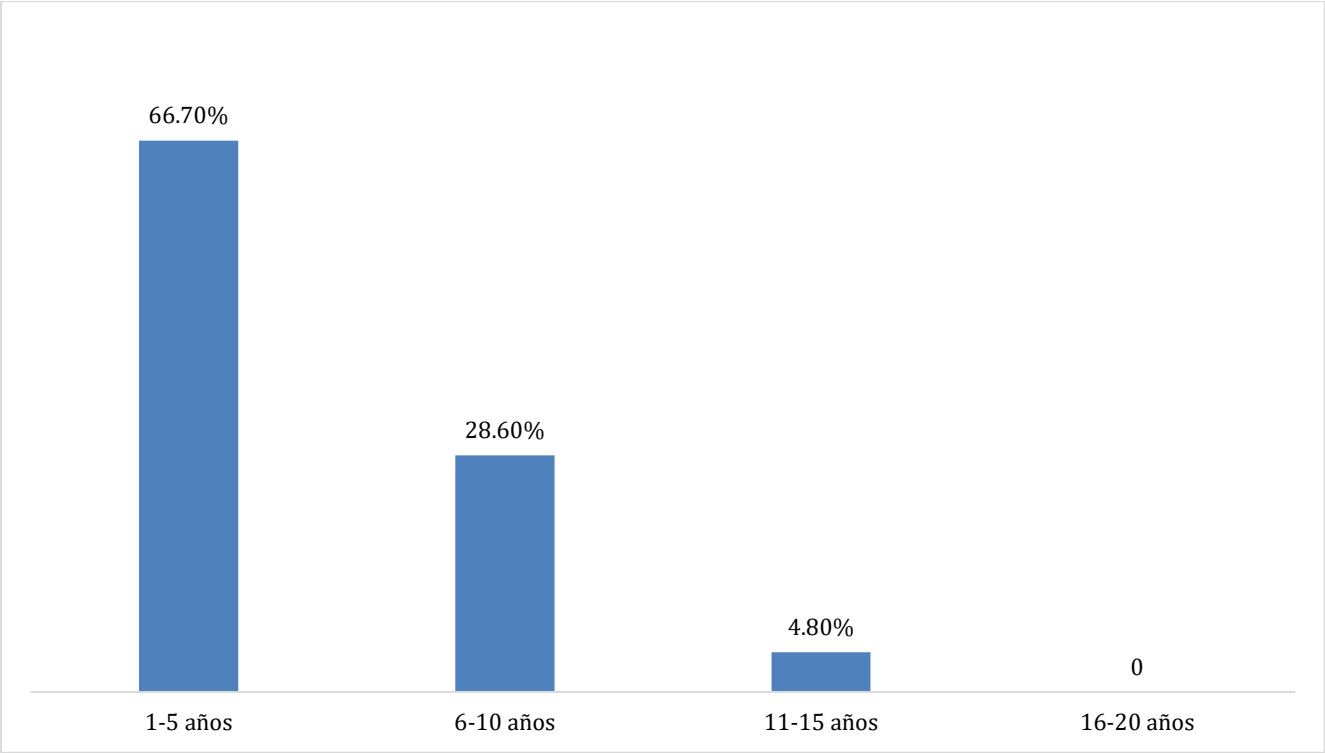

N= 21

Gráfico #14: Distribución de los pacientes con enfermedades reumáticas autoinmunitarias relacionadas con el tiempo de evolución de las complicaciones oftalmológicas en el departamento de oftalmología multicéntrico, comprendido en el período 2018-2019.

Fuente: Tabla 14, Apéndice 11, pág. 78.

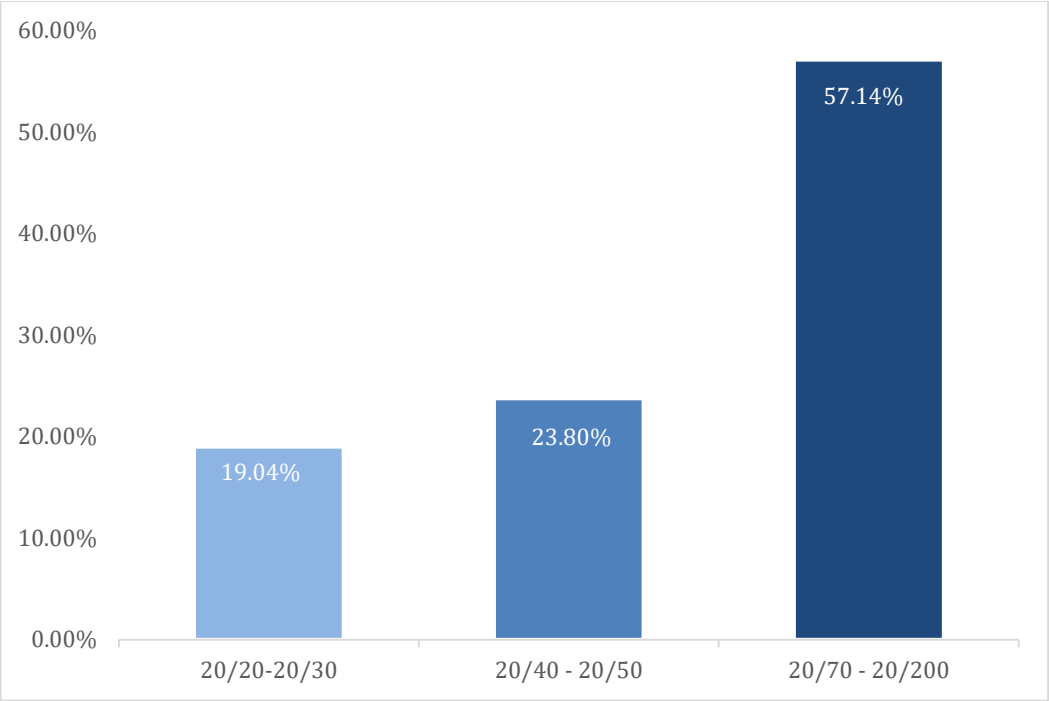

N= 21

Gráfico #15: La agudeza visual corregida en ojo derecho de los pacientes con complicaciones oftalmológicas relacionadas con las enfermedades reumáticas autoinmunitarias en el departamento de oftalmología multicéntrico, comprendido en el periodo 2018-2019.

Fuente: Tabla 15, Apéndice 12, pág. 79.

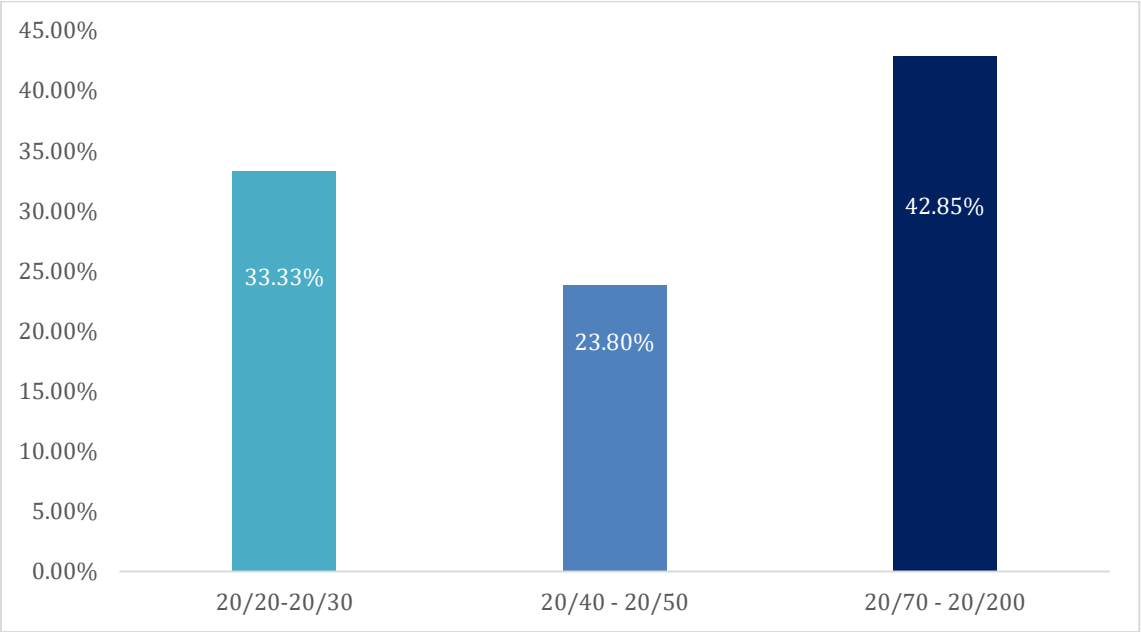

N= 21

Gráfico #16: La agudeza visual corregida en ojo izquierdo de los pacientes con complicaciones oftalmológicas relacionadas con las enfermedades reumáticas autoinmunitarias en el departamento de oftalmología multicéntrico, comprendido en el periodo 2018-2019.

Fuente: Tabla 16, Apéndice 12, pág. 79.

CAPÍTULO 5: DISCUSIÓN

5.1 Discusión

En la presente investigación se encontraron 21 pacientes con complicaciones oftalmológicas secundarias a una Enfermedad Reumática Autoinmune que asistieron al departamento de oftalmología multicéntrico en el periodo de 2018-2019 y que cumplen con los criterios de inclusión del estudio.

El resultado de la distribución de pacientes de acuerdo al sexo, evidencio un predominio del sexo femenimo en pacientes con complicaciones oculares, siendo un 57.14 por ciento (12) pacientes femeninas, y 42.86 por ciento (9) pacientes masculinos (Gráfica #1). Lo que coincide con el estudio que realizó la Dra. García Alonso Alicia, Dra. Aguilar Rodríguez Marienny et al. quienes describieron "Manifestaciones Oftalmológicas en Pacientes con Artritis Reumatoide", y donde un 74.6 por ciento fueron pacientes de sexo femenino. El intervalo de edad que resultó en mayor proporción de los pacientes con complicaciones oftalmológicas relacionadas con las enfermedades reumáticas autoinmunitarias fue un 33.33 por ciento de 61-70 años, pero en este sentido en la literatura consultada no existen datos comparables a dicha variable. (Gráfica #2) De acuerdo a esto, se puede inferir que los adultos mayores son los más afectados a nivel ocular secundario a Enfermedades Reumáticas Autoinmunes.

El análisis de los resultados de esta investigación, arroja que las enfermedades reumáticas autoinmunitarias más comunes en esta población son: Artritis Reumatoide en un 52.38 por ciento (11), Espodilistis Anquilosante en un 23.81 por ciento (5), en menor frecuencia está Síndrome de Sjögren y Enfermedad de Behçet en un 9.52 (2) por ciento ambas y por último en Policondritis Recidivante 4.76 por ciento (1). Sin embargo, no se evidenciaron pacientes con Lupus Eritematoso Sistémico, Esclerodermia, Polimialgia Reumática, Enfermedad de Reiter (Gráfica #3). Fue distinto a lo encontrado en la investigación de Mc Leod N y Losante J. Duarte en 2017, bajo el título de "Patologías oculares inflamatorias asociadas a enfermedades sistémicas autoinmunes", donde la enfermedad reumática más frecuente fue Espondilitis Anquilosante.

La Sociedad Española de Reumatología, dictó que la complicación más frecuente en pacientes con Enfermedades Reumáticas Autoinmunitarias es Uveítis, 1 de cada 3. En este estudio la proporción de pacientes que presentaron complicaciones oftalmológicas relacionadas con las enfermedades reumáticas autoinmunitarias, fue un 57.10 por ciento (12) pacientes con uveítis, 33.30 por ciento (7) presentaron episcleritis, 14.30 por ciento (3) catarata secundaria, y de igual manera se evidenció escleritis y queratoconjuntivitis seca en un 9.50 por ciento (2), un 4.80 por ciento (1) en desprendimiento

de retina así como en glaucoma secundario (gráfico #4), no se evidenció pacientes con neuritis óptica isquémica, ni úlcera corneal, al igual que en el estudio que realizaron Mc Leod N y Losante J. Duarte en donde resultó que la uveítis de igual manera fue de mayor proporción con un 57 por ciento de los pacientes evaluados. Este resultado permite dar respuesta al objetivo general planteado, la uveítis es la complicación oftalmológica más frecuente que se presenta en pacientes con enfermedades reumáticas autoinmunes.

Respecto a la sintomatología predominante en el paciente que asiste a consulta con una complicación oftalmológica, se registró un predominio de la presentación de irritación ocular en un 57.1 por ciento (12) de pacientes, 47.60 por ciento (10) presentaron dolor, mientras que en menor frecuencia presentaron ardor, visión borrosa, sensación de cuerpo extraño, fotofobia y lagrimeo, similar al estudio de Mc Leod N et al donde por igual hubo un predominio de enrojecimiento ocular (Gráfica #5). Este resultado ayuda a identificar el motivo más frecuente por el que el paciente llega al departamento de oftalmología, el dolor y la irritación son los síntomas predominantes en quienes padecen estas complicaciones oftalmológicas lo que demuestra ser un determinante para el paciente en acudir a la consulta.

La exploración clínica del paciente es de importancia al momento del diagnóstico, según el examen de fondo de ojo resultó en un 76.19 por ciento (16) de hallazgos patológicos, y un 23.81 por ciento (5) de hallazgos no patológicos (Gráfica #6). Por lo que se puede inferir que las Enfermedades Reumáticas Autoinmunes causan cambios significativos en la estructura interna posterior del ojo.

En la tasa total de los pacientes que asistieron a consulta de oftalmología con complicaciones oculares, según el factor reumatoide se registró que el 47.62 por ciento (11) de los pacientes alcanzaron niveles superiores a 60 U/mL o mayores a 1.80 de títulos y 52.38 por ciento (10) de pacientes con niveles inferiores a 60 U/mL o 1.80 de títulos de Factor Reumatoide (Gráfica #7). No se encontró asociación estadísticamente significativa en pacientes con niveles elevados del factor reumatoide y el desarrollo de complicaciones oftalmológicas secundarias a una Enfermedad Reumática Autoinmune.

Otro aspecto importante es que en relación a los pacientes con Artritis Reumatoide que desarrollaron complicaciones oftalmológicas. Se registró un 38 por ciento (5) con uveítis, episcleritis 31 por ciento (4), catarata secundaria 15 por ciento (2), desprendimiento de retina y queratoconjuntivitis seca en un 8 por ciento (1) ambas (Gráfica #8). Este resultado no corresponde con la investigación

realizada por la Dra. García Alonso Alicia, Dra. Aguilar Rodríguez Marienny et al. quienes describieron “Manifestaciones Oftalmológicas en Pacientes con Artritis Reumatoide”, en dicho estudio, queratoconjuntivitis seca fue la más frecuente en un 60 por ciento de los pacientes evaluados. En contraste con la presente investigación donde la uveítis fue de mayor predominio en pacientes con Artritis Reumatoide.

Según Mc Leod N et al, la Espondilitis Anquilosante es una de las patologías inmunes más frecuente relacionadas a uveítis. Esto se puede comparar con los resultados de este estudio donde se muestra una significativa cantidad de pacientes con Espondilitis Anquilosante presentaron uveítis siendo este un 63 por ciento (5). En menor proporción, se encontró un 13 por ciento (1) con catarata secundaria, glaucoma secundario y episcleritis por igual (Gráfica #9).

En el caso de Síndrome de Sjogren las manifestaciones clínicas que se presentan secundarias a la xeroftalmia son fotofobia, sensación de arena en los ojos y prurito. El curso crónico de la enfermedad puede dar lugar a epiescleritis o escleritis, y en casos extremos puede llegar a perforación de la esclera. En esta investigación se registró un 50 por ciento (2) episcleritis, 25 por ciento (1) escleritis al igual que en queratoconjuntivitis seca (Gráfico #10).

Según el análisis retrospectivo de la uveítis en la enfermedad de Behçet, Adamantiades-Behçet, Allende Muñoz M, en el año 2015, registró que las alteraciones oftalmológicas ocurren en el 25 a 75 por ciento de estos pacientes, en contraste con la presente investigación los pacientes con enfermedad de Behçet se registraron un 100 por ciento (2) con uveítis en comparación a las demás complicaciones lo que confirma su relevancia diagnóstica (Gráfica #11).

Conforme a la literatura médica, las complicaciones oftalmológicas en Policondritis Recidivante llegan a afectar a un 50 por ciento a lo largo de la evolución[7], en este estudio se constataron (2) pacientes con esta patología de los cuales ambos presentaron escleritis en un 100 por ciento (Gráfica #12).

En este estudio la afectación ocular resultó ser bilateral en la mayoría de los casos, en un 43 por ciento de los pacientes (Gráfica #13), de igual manera que en el estudio titulado: "Manifestaciones clínicas en pacientes con uveítis con o sin Enfermedad Reumática en la Población China, Taiwan" realizado por Shi-Ting Seng et al, donde se constató una mayor afectación bilateral a nivel ocular en los

pacientes con enfermedades reumáticas. Así como en el estudio de Mc Leod N et al, donde se registró una afectación bilateral en la mayoría de los casos.

En los pacientes muestreados se observó que el intervalo de tiempo de 1-5 años de presentar la enfermedad reumática, desarrollaron una complicación oftalmológicas, siendo un 60.70 por ciento (14) y en el intervalo de 6-10 años en un 28.60 por ciento (6) (Gráfica #14). Llama la atención el desarrollo de complicaciones oculares en un periodo de tiempo relativamente corto en la mayoría de los pacientes, desde el momento del diagnóstico de la Enfermedad Reumática Autoinmune.

La Organización Mundial de la Salud, define la visión inferior como la discapacidad visual no corregible por los cristales, lentes de contacto, medicación o cirugía estándar y que interfieren con la vida diaria. Dentro de la clasificación se encuentra la agudeza visual de 20/70 a 20/400 se considera discapacidad visual moderada o visión inferior. En esta investigación se registró una disminución importante de la agudeza visual corregida en ojo derecho en un 57.14 por ciento (12), en un intervalo de 20/70-20/200, un 23.80 por ciento (5) en intervalo de 20/40-20/50 y un 19.04 (4) por ciento en un intervalo 20/20-20/30 (Gráfica #15). En cuanto al ojo izquierdo, se registró un 42.85 por ciento (9), en un intervalo de 20/70-20/200, un 23.80 por ciento (5) en intervalo de 20/40-20/50 y un 33.33 por ciento (7) en un intervalo de 20/20-20/30 (Gráfica #16). Lo que señala que las Enfermedades Reumáticas Autoinmune tienen un grado de afectación visual importante y que pueden a largo plazo llevar a ceguera, siendo una pérdida de la visión irreparable impactando de forma negativa su comunicación con el medio ambiente y su entorno más cercano, ya que la visión es el sentido que más nos comunica con el mundo.

CAPÍTULO 6: RECOMENDACIONES

6.1 Recomendaciones

Se exhorta a los pacientes con Enfermedades Reumáticas Autoinmunes a revisiones periódicas oftalmológicas, con el fin del diagnósticar precozmente una complicación ocular y de esta forma evitar consecuencias irreversibles como es la discapacidad visual moderada o ceguera total.

Se exhorta que el cuidado del paciente reumático debe ser un trabajo multidisciplinario y abordaje de cerca por parte del departamento de Reumatología y Oftalmología. Y a su vez concientizar a los paciente sobre las posibles consecuencias de su enfermedad.

Se sugiere la creación de protocolos de referimiento temprano y tamizaje oftalmológico completo para diagnósticar precozmente las complicaciones ya mencionadas.

Se recomienda tomar en cuenta estas consecuencias oculares, ya que pueden ser la manifestación inicial del desarrollo de una Enfermedad Reumática Autoinmune.

Se exhorta a profesionales de la salud y a estudiantes de medicina a realizar investigaciones sobre el tema ya tratado, debido a la escasez de articulos bibliográficos a nivel nacional.

PÁGINAS FINALES

Referencias

1. IÑIGO RÚA-FIGUEROA FERNÁNDEZ, JAIME CALVO, ALÉN MARÍA, JOSÉ CUADRADO, LOZANO, et al. Manual de Reumatología 1era edicion. Fundación Española de Reumatología. 2014. https://www.ser.es/wp-content/uploads/2015/09/Manual_ERAS.pdf

2. Miguel Ángel Serra Valdés. Las enfermedades reumáticas: de la teoría a la realidad Rheumatic Diseases: from Theory to Reality. Hospital General Docente Enrique Cabrera. La Habana. 2014. https://www.medigraphic.com/pdfs/finlay/fi-2013/fi134j.pdf

3. Es P. Enfermedades Reumáticas - Inforeuma [Internet]. Inforeuma.com. Fundación Española de Reumatología; 2015 [cited 2021 May 21]. Available from: https://inforeuma.com/enfermedades-reumaticas/

4. Andaluz Cando ME, Cifuentes Tumaille MY, Dávila Aguirre EM, Reyes Ortiz LJ. Afecciones oftalmológicas más frecuentemente asociadas a enfermedades reumáticas. Rev cuba reumatol. 2017;19:202–8.

5. Centeno Ortego Norberto. Cuadernos de autoinmunidad. 10ma Edicion. Pag 3. https://www.fesemi.org/sites/default/files/documentos/grupos/autoinmunes/publicaciones/cuadernos-autoinmunidad-a5-n1.pdf

6. Tseng S, Yao T, Huang J et al. Manifestaciones clínicas en pacientes con uveítis con y sin enfermedad reumática en una población china en Taiwán. Science direct; Elsevier; Diciembre 2017. Disponible en: https://www.sciencedirect.com/science/article/pii/S1684118215009032

7. Mc Leod N et al. Patologías oculares inflamatorias asociadas a enfermedades sistémicas autoinmunes. Rev. Par. reumatol. 2017; 3 (2): 51-55. Disponible en: http://www.revista.spr.org.py/index.php/spr/article/view/75

8. Dra. García Alonso Alicia, Dra. Aguilar Rodríguez Marienny et al. Manifestaciones Oftalmológicas en Pacientes con Artritis Reumatoide. Hospital Militar Clínico Quirúrgico Docente Dr. Octavio de la Concepción y de la Pedraja de Camagüey, en la Habana, Cuba. 2015.

9. Allende, Muñoz M. ANÁLISIS RETROSPECTIVO DE LAS UVEÍTIS EN LA ENFERMEDAD DE ADAMANTIADES-BEHÇET [Internet]. Core.ac.uk. Disponible en: https://core.ac.uk/download/pdf/211097889.pdf

10. Madgula I, Jones C. Ocular Manifestations of Rheumatoid Arthritis. National Rheumatoid Arthritis Society, 2010 Disponible en: nras.co.uk

11. Sanchez Salorio M, Diaz-Llopis M et al.Enfermedades Reumaticas. Manifestaciones oftalmológicas de las enfermedades generales. Sociedad Española de Oftalmología. 2001. Pág. 80-90.

12. Larry J. Lupus Eritematoso Sistémico 313. McGraw-Hill. Harrison. Principios de Medicina Interna. Vol. 1 y 2.17ª edición. Madrid: McGraw Hill; 2016. Pág 2076-2083.

13. Martínez Larrarte JP, Reyes Pineda Y. Síndrome de Sjögren. Rev Cubana Med. 2010;49(2):0–0.

14. Martínez Larrarte JP, Reyes Pineda Y. Síndrome de Sjögren. Rev Cubana Med. 2010;49(2):0–0.

15. Larry J. Esclerosis Sistemica y trastornos similares 382..McGraw-Hill. Harrison. Principios de Medicina Interna. Vol. 1 y 2.17ª edición. Madrid: McGraw Hill; 2016. Pág 2097.

16. Larry J. Espondiloartritis 318.McGraw-Hill. Harrison. Principios de Medicina Interna. Vol. 1 y 2.17ª edición. Madrid: McGraw Hill; 2016. Pág 2109-2115.

17. González M, Guerra A, et al. Espondilitis anquilosante. Conceptos generales. El residente. Volumen 8, Número 3. p. 106-113. Disponible en: https://www.medigraphic.com/pdfs/residente/rr-2013/rr133d.pdf

18. Larry J. Síndrome de Sjögren 324. McGraw-Hill. Harrison. Principios de Medicina Interna. Vol. 1 y 2.17ª edición. Madrid: McGraw Hill; 2016. Pág 1865.

19. Alfonso Valdés M. Síndrome de Behcet. Revista Cubana de Hematología, Inmunol y Hemoter. 2016;32(3) Disponible en: https://www.medigraphic.com/pdfs/revcubheminmhem/rch-2016/rch163c.pdf

20. Quenard MI, García-Carrasco M, Ramos-Casals M. Policondritis recidivante. Med Integr. 2001;38(1):25–9.

21. Melvin I. Roat , MD. Queratoconjuntivitis seca. Manual MSD. August 2018. (citado enero 2020). Disponible: https://www.msdmanuals.com/es-do/professional/trastornos-oftálmicos/enfermedades-de-la-córnea/queratoconjuntivitis-seca,-keratoconjunctivitis-sicca

22. Melvin I. Roat , MD. Episcleritis . Manual MSD. Abril 2018. (citado enero 2020). Disponible: https://www.merckmanuals.com/es-us/professional/trastornos-oftálmicos/trastornos-conjuntivales-y-esclerales/epiescleritis

23. Robert M. Beardsley,1 Dr. Eric B. Suhler,1,2 Dr. James T. Rosenbaum,1,3 and Phoebe Lin. Pharmacotherapy of Scleritis: Current Paradigms and Future Directions. US National Library of Medicine. Febrero 2013. (Citado enero 2020) Disponible: https://www.ncbi.nlm.nih.gov/pmc/articles/PMC3888795/

24. Armas E, Rocha Cabrera P. Escleritis posterior: diagnóstico y tratamiento.ARCH. SOC. CANAR. OFTAL., 2012; 23: 66-70.

25. Hung J, Tsai J. Scleritis. American Academy of Ophthalmology. Consultado en Noviembre 24, 2019.

26. La Sociedad Española de Reumatología. [Internet]. Ser.es. 2016 . Disponible en: https://www.ser.es/las-enfermedades-reumaticas-causan-1-3-casos-uveitis-inflamacion-ocular/

27. Mayo Clinic. Mayo Foundation for Medical Education and Research (MFMER); c1998-2020. Uveítis. (Citado abr 2020). Disponible en: https://www.mayoclinic.org/es-es/diseases-conditions/uveitis/symptoms-causes/syc-20378734

28. Andaluz Cando M et al. La uveítis como manifestación inicial de la espondilitis anquilosante. Rev Cuba Reumatol; 2017; 19 (1). Disponible en: http://scielo.sld.cu/scielo.php?script=sci_arttext&pid=S1817-59962017000400009

29. Duperet Carvajal Danay , López Hernández Silvia, Pérez Parra Zaadia, Guerra Almaguer Michel, Turiño Peña Hazel, Carballo Wong Ceilan . Úlceras corneales bacterianas: actualización terapéutica. Revista cubana de oftalmología. 2016; https://www.medigraphic.com/pdfs/revcuboft/rco-2016/rco161k.pdf

30. Manual MSD. Úlcera corneal. Agosto 2018. https://www.msdmanuals.com/es/professional/trastornos-oft%C3%A1lmicos/enfermedades-de-la-c%C3%B3rnea/%C3%BAlcera-de-c%C3%B3rnea

31. Manual CTO de medicina y cirugía. Oftalmología. 9 edición. Capítulo 11 Vítreo y retina. Página 47.

32. Manual CTO de medicina y cirugía. Oftalmología. 9 edición. Capítulo 08 Cristalino. Página 32.

33. Rodríguez Poma Wilson Reky. Mgs. Dra. Bustamante C. Gladys. Catarata. abr. 2012. Revista Bolivianas. http://www.revistasbolivianas.org.bo/scielo.php?pid=S2304-37682012000400003&script=sci_arttext

34. Domínguez Randulfe Marerneda, Díaz Águila Yuderkis, Sánchez Acosta Lizet, Miqueli Rodríguez Maritza, et al. Glaucoma secundario a presión venosa epiescleral elevada en síndrome de Crest. Revista Cubana. 2017. http://scielo.sld.cu/pdf/oft/v30n4/a10_573.pdf

35. T Piñero Ramón, Lora Miguel, Andrés María Isabel. Glaucoma. Elsevier. Febrero 2015. https://www.elsevier.es/es-revista-offarm-4-afrticulo-glaucoma-13071464

36. Santos Díaz Lialys, Beades Martínez Aimara. Consideraciones actuales acerca del diagnóstico de la neuropatía óptica isquémica. Rev. Ciencias Médicas de Pinar del Río. Enero -febrero, 2017. https://www.medigraphic.com/pdfs/pinar/rcm-2017/rcm171t.pdf

37. Neuropatia optica isquemica. 2016https://rarediseases.info.nih.gov/espanol/13127/neuropatia-optica-isquemica-anterior#:~:text=La%20neuropat%C3%ADa%20%C3%B3ptica%20isqu%C3%A9mica%20es,donde%20se%20interpretan%20como%20im%C3%A1genes.

38. Tipos de discapacidad visual. (2012, junio 27). Recuperado el 24 de mayo de 2021, de News-medical.net website: https://www.news-medical.net/health/Types-of-visual-impairment-(Spanish).aspx

39. Hospital General Plaza de la Salud. Historia. (Citado abr 2020). Disponible en: https://www.hgps.org.do/es/historia/

40. Sobre nosotros. Centro Cardio-Neuro-Oftalmológico y Trasplante [Internet]. Gob.do. (citado el 12 de mayo de 2021). Disponible en: https://cecanot.gob.do/

41. Edad. .Gran Diccionario de la Lengua Española 2016 Larousse Editorial, (Citado abril 2020). Disponible en: https://es.thefreedictionary.com/edad

42. Sexo. Gran Diccionario de la Lengua Española 2016 Larousse Editorial. (Citado abril 2020). Disponible en: https://es.thefreedictionary.com/sexo

43. ¿Qué es la agudeza visual? [Internet]. Clinicabaviera.com. 2018. Disponible en: https://www.clinicabaviera.com/blog/que-es-la-agudeza-visual/

Apéndice 1: Cronograma

Actividad	Enero' 20	Feb'20	Abr' 20	May'21
Búsqueda del tema	✓			
Delimitación del problema	✓			
Determinación de los objetivos generales y específicos		✓		
Formulación del Marco teórico			✓	
Aprobación por el departamento de ética de UNIBE				✓
Aprobación de HGPS				✓
Recolección de datos				✓
Análisis y tabulación de los datos				✓
Formulación del informe final				✓
Revisión y corrección del informe final				✓

Conclusión del informe final corregido				✓

Apéndice 2: Presupuesto

Actividad	Concepto	Costo
Transporte/Combustible	Llegada y salida al Hospital General de la Plaza de la Salud, del Centro Cardio-Neuro-Oftalmológico y Trasplante (CECANOT), y Centro Oftalmológico Metropolitano (COMET). El desplazamiento de otros centros y lugares en búsqueda de información con especialistas del área de Reumatología y Oftalmología.	RD$20,000 pesos dominicanos
Suministro	Fotocopias, impresión de la investigación para corrección y aprobación, material bibliográfico, material gastable.	RD$13,000 pesos dominicanos
Varios e imprevistos	Otros	RD$750 pesos dominicanos
Total		**RD$33,750 pesos dominicanos**

Apéndice 3: Ficha de recolección de datos

Complicaciones oftalmológicas relacionadas con las enfermedades reumáticas autoinmunitarias en el departamento de oftalmología multicéntrico, Santo Domingo, periodo 2018-2019.

1. Número de Historia Clínica:_____

2. Edad:
   - 20-30 años
   - 31-40 años
   - 41-50 años
   - 51-60 años
   - 61-70 años
   - 71-80 años

3. Sexo:
   - Masculino
   - Femenino

4. Tiempo de evolución de las complicaciones:
   - 1-5 años
   - 6-10 años
   - 11-15 años
   - 16-20 años

5. Enfermedad sistémica :
   - Artritis Reumatoide
   - Lupus Eritematoso
   - Esclerodermia

- Espondilitis Anquilosante
- Síndrome de Sjogren
- Enfermedad de Behcet
- Policondritis Recidivante
- Polimialgia Reumática
- Síndrome de Reiter

6. Factor reumatoide:

- 60 U/mL o >1.80 del título
- <60 U/mL o <1.80 del título

7. Sintomatología oftálmica:

- Dolor
- Ardor
- Resequedad ocular
- Irritación
- Visión borrosa
- Fotofobia
- Lagrimeo
- Pérdida de la visión
- Sensación de cuerpo extraño

8. Complicación oftalmológica

- Queratoconjuntivitis seca
- Epiescleritis
- Escleritis
- Glaucoma secundario
- Uveítis
- Úlcera corneal
- Desprendimiento de la retina
- Catarata secundaria
- Neuritis óptica isquémica

9. Agudeza visual:

- 20/20 OD
- 20/25 OD
- 20/30 OD
- 20/40 OD
- 20/50 OD
- 20/60 OD
- 20/100 OD
- 20/200 OD

- 20/20 OI
- 20/25 OI
- 20/30 OI
- 20/40 OI
- 20/50 OI
- 20/70 OI
- 20/100 OI
- 20/200 OI

10. Fondo de ojo:

- Hallazgos patológicos
- Hallazgos no patológicos

11. Afección oftalmológica:

- Ojo derecho
- Ojo izquierdo
- Ambos

Apéndice 4: Tabla de resultados

Tabla #1: Sexo de los pacientes con complicaciones oftalmológicas relacionadas con las enfermedades reumáticas autoinmunitarias en el departamento de oftalmología multicéntrico, comprendido en el periodo 2018-2019.

Sexo

Frequency variable: **Sexo**
Include missing: **False**

Sexo	Frequency	Percent	
Femenino	12	57.14%	
Masculino	9	42.86%	
TOTAL	**21**	**100.00%**	

Tabla #2: Edad de los pacientes con complicaciones oftalmológicas relacionadas con las enfermedades reumáticas autoinmunitarias en el departamento de oftalmología multicéntrico, comprendido en el periodo 2018-2019.

Edad

Frequency variable: **Edad**
Include missing: **False**

Edad	Frequency	Percent	
20-30 años	2	9.52%	
31-40 años	4	19.05%	
41-50 años	4	19.05%	
51-60 años	2	9.52%	
61-70 años	7	33.33%	
71-80 años	2	9.52%	
TOTAL	**21**	**100.00%**	

Apéndice 5: Tabla de resultados

Tabla #3: Distribución de los pacientes con enfermedades reumáticas autoinmunitarias, atendidos en el departamento de oftalmología multicéntrico, comprendido en el periodo 2018-2019, según su tipo.

Frequency variable: **Enfermedad Sistemica**
Include missing: **False**

Enfermedad Sistemica	Frequency	Percent
Artritis Reumatoide	11	52.38%
Enfermedad de Behcet	2	9.52%
Espondilitis anquilopoiética	5	23.81%
Policondritis recidivante	1	4.76%
Síndrome de Sjogren	2	9.52%
TOTAL	**21**	**100.00%**

Tabla #4: Distribución de los pacientes con enfermedades reumáticas autoinmunitarias atendidos en el departamento de oftalmología multicéntrico, comprendido en el periodo 2018-2019, según el tipo de complicación oftalmológica.

Frequency variable: **Comp. Ind.**
Include missing: **False**

Comp. Ind.	Frequency
Catarata secundaria	2
Desprendimiento de retina	1
Episcleritis	4
Escleritis	2
Queratoconjuntivitis seca	1
Uveitis	11
TOTAL	**21**

Apéndice 6: Tabla de resultados

Tabla #5: : Complicaciones oftalmológicas relacionadas con las enfermedades reumáticas autoinmunitarias en el departamento de oftalmología multicéntrico, comprendido en el periodo 2018-2019, según la sintomatología.

Sintomatología	Frecuencia
Dolor	10
Ardor	4
Resequedad ocular	5
Sensación de cuerpo extraño	11
Fotofobia	2
Visión borrosa	4
Irritación	11
Lagrimeo	1
Pérdida de la visión	2

Tabla #6: Complicaciones oftalmológicas relacionadas con las enfermedades reumáticas autoinmunitarias en el departamento de oftalmología multicéntrico, comprendido en el periodo 2018-2019, según el hallazgo en el fondo de ojo.

Frequency variable: **Fondo de ojo**

Include missing: **False**

Fondo de ojo	Frequency	Percent	
Hallazgos patologicos	16	76.19%	
No patologicos	5	23.81%	
TOTAL	**21**	**100.00%**	

Apéndice 8: Tabla de resultados

Tabla #7: Complicaciones oftalmológicas relacionadas con las enfermedades reumáticas autoinmunitarias en el departamento de oftalmología multicéntrico, comprendido en el periodo 2018-2019, según el factor reumatoide.

Factor reumatoide	Porcentaje
< 60 U/mL o < 1.80 títulos	52.38%
>60 U/mL o >1.80 títulos	47.62%

Tabla #8: Distribución de las complicaciones oftalmológicas relacionadas con la artritis reumatoide en el departamento de oftalmología multicéntrico, comprendido en el periodo 2018-2019.

Artritis Reumatoide	Frecuencia
Queratoconjuntivitis seca	1
Epiescleritis	4
Escleritis	0
Glaucoma secundario	0
Uveítis	5
Úlcera corneal	0

Desprendimiento de retina	1
Catarata secundaria	2
Neuritis óptica	0

Apéndice 9: Tabla de resultados

Tabla #9: Distribución de las complicaciones oftalmológicas relacionadas con la espondilitis anquilosante en el departamento de oftalmología multicéntrico, comprendido en el periodo 2018-2019.

Espondilitis Anquilosante	Frecuencia
Queratoconjuntivitis seca	0
Epiescleritis	1
Escleritis	0
Glaucoma secundario	1
Uveítis	5
Úlcera corneal	0
Desprendimiento de retina	0
Catarata secundaria	0
Neuritis óptica	0

Tabla #10: Distribución de las complicaciones oftalmológicas relacionadas con el síndrome de Sjogren en el departamento de oftalmología multicéntrico, comprendido en el periodo 2018-2019.

Síndrome de Sjögren	Frecuencia
Queratoconjuntivitis seca	1
Epiescleritis	2
Escleritis	1
Glaucoma secundario	0
Uveítis	0
Úlcera corneal	0

Desprendimiento de retina	0
Catarata secundaria	0
Neuritis óptica	0

Apéndice 10: Tabla de resultados

Tabla #11: Distribución de las complicaciones oftalmológicas relacionadas con la Enfermedad de Behçet en el departamento de oftalmología multicéntrico, comprendido en el periodo 2018-2019.

Enfermedad de Behçet	Frecuencia
Queratoconjuntivitis seca	0
Epiescleritis	0
Escleritis	0
Glaucoma secundario	0
Uveítis	2
Úlcera corneal	0
Desprendimiento de retina	0
Catarata secundaria	0
Neuritis óptica	0

Tabla #12: Distribución de las complicaciones oftalmológicas relacionadas con policondritis recidivante en el departamento de oftalmología multicéntrico, comprendido en el periodo 2018-2019.

Policondritis recidivante	Frecuencia
Queratoconjuntivitis seca	0
Epiescleritis	0
Escleritis	1
Glaucoma secundario	0
Uveítis	0
Úlcera corneal	0

Desprendimiento de retina	0
Catarata secundaria	0
Neuritis óptica	0

Apéndice 11: Tabla de resultados

Tabla #13: Afectación ocular de los pacientes con complicaciones oftalmológicas relacionadas con las enfermedades reumáticas autoinmunitarias en el departamento de oftalmología multicéntrico, comprendido en el periodo 2018-2019.

Afección ocular	Frecuencia
Ojo derecho	8
Ojo izquierdo	4
Ambos	9

Tabla #14: Distribución de los pacientes con enfermedades reumáticas autoinmunitarias relacionadas con el tiempo de evolución de las complicaciones oftalmológicas en el departamento de oftalmología multicéntrico, comprendido en el período 2018-2019.

Tiempo	Frecuencia
1-5 años	14
6-10 años	6
11-15 años	1
16-20 años	0

Apéndice 12: Tabla de resultados

Tabla #15: La agudeza visual corregida en ojo derecho de los pacientes con complicaciones oftalmológicas relacionadas con las enfermedades reumáticas autoinmunitarias en el departamento de oftalmología multicéntrico, comprendido en el periodo 2018-2019.

Agudeza visual OD	Frecuencia
20/20 - 20/30	4
20/40 - 20/50	5
20/70 - 20/200	12

Tabla #16: La agudeza visual corregida en ojo izquierdo de los pacientes con complicaciones oftalmológicas relacionadas con las enfermedades reumáticas autoinmunitarias en el departamento de oftalmología multicéntrico, comprendido en el periodo 2018-2019.

Agudeza visual OI	Frecuencia
20/20 - 20/30	7
20/40 - 20/50	5
20/70 - 20/200	9

Apéndice 13: Mapa del Hospital General de la Plaza de la Salud, Centro Cardio-Neuro Oftalmológico y Trasplante, Centro Oftalmológico Metropolitano.

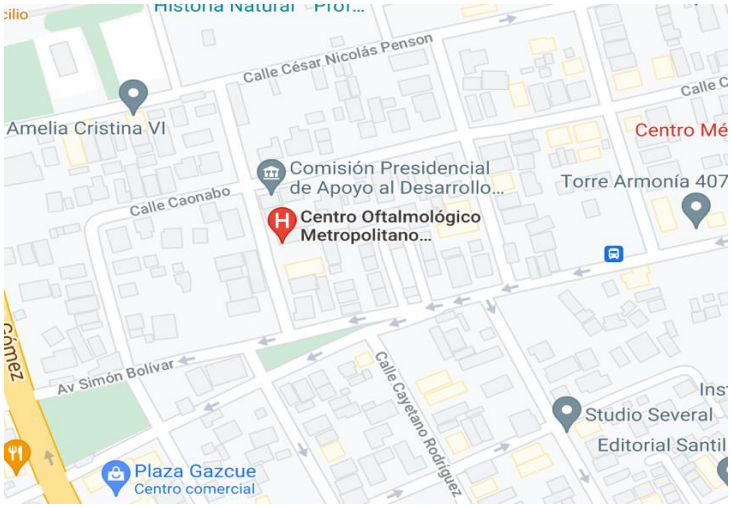

Apéndice 14: Carta de aprobación del Hospital General de la Plaza de la Salud.

Por medio de la presente certifico que los estudiantes Cevi Viola y Elisabet Goico de la Universidad Iberoamericana (UNIBE) pueden realizar su trabajo de grado con título Complicaciones oftalmologicas en pacts con Enf. reumaticas Autoinmune a partir de los expedientes médicos/datos recolectados en este hospital/centro/institución.

Como centro (hospitalario)/institución, confirmamos que nuestro manejo de los expedientes/entrevistas/datos se adhiere a las normas éticas nacionales e internacionales en materia de protección de participantes humanos.

Nombre: Dolores Mejia

Cargo: Gerente de Investigación

Número de Contacto: 809-723-4154

Firma:

Fecha: 10/May/2021

Sello

HOSPITAL GENERAL DE LA PLAZA DE LA SALUD
Gerencia de Investigación
Santo Domingo, R.D.

Apéndice 15: Carta de aprobación del Centro Cardio-Neuro Oftalmológico y Trasplante.

Por medio de la presente certifico que los estudiantes Elisabet Golco Giraldi y Levi Vida Taveras de la Universidad Iberoamericana (UNIBE) pueden realizar su trabajo de grado con título Complicaciones oftalmologicas relacionadas con las enfermedades autoinmunitarias en el departamento de oftalmología del centro a partir de los expedientes médicos/datos recolectados en este hospital/centro/institución.

Como centro (hospitalario)/institución, confirmamos que nuestro manejo de los expedientes/entrevistas/datos se adhiere a las normas éticas nacionales e internacionales en materia de protección de participantes humanos.

Nombre: Dr. Ramón Gracianó

Cargo: Jefe de Departamento

Número de Contacto:

Firma:

Fecha: 18/0

Sello

CENTRO CARDIO-NEURO OFTALMOLOGICO Y TRASPLANTE CECANOT Oftalmología

Apéndice 16: Carta de aprobación del Centro Oftalmológico Metropolitano.

Por medio de la presente certifico que los estudiantes Cevi Carolina Viola y Elisabet Golco Giraldi de la Universidad Iberoamericana (UNIBE) pueden realizar su trabajo de grado con título Complicaciones oftalmologicas en pts con Enf. Reumatoides autoinmune, 2018-2019 multicéntrico a partir de los expedientes médicos/datos recolectados en este hospital/centro/institución.

Como centro (hospitalario)/institución, confirmamos que nuestro manejo de los expedientes/entrevistas/datos se adhiere a las normas éticas nacionales e internacionales en materia de protección de participantes humanos.

Nombre: Gerson Vizcaino

Cargo: Director medico

Número de Contacto: 809-817-8549

Firma:

Fecha: 20/5/21

Sello

CENTRO OFTALMOLOGICO METROPOLITANO, S.A.
COMET
RNC: 131-20720-2
Sto. Dgo., R.D.

Gerson Vizcaino Lopez
Cirujano de Segmento Anterior
Patologo Ocular
Uveologo
Exq.656-03
UNAM-APEC-INR

Apéndice 17: Aprobación del Comité de Etica de Investigación

Thursday, March 11, 2021

UNIBE LEADING GLOBAL EDUCATION

APLICACION SCREENER ESTUDIANTIL AL COMITÉ DE ÉTICA DE INVESTIGACIÓN

Decanato de Investigación Académica UNIBE

Código de Aplicación	CEI2021-57
Cantidad de Estudiantes en la Investigación	2
Nombre del Estudiante #1	Elisabet Goico Giraldi
Matrícula del Estudiante #1	160479
Correo Electrónico del Estudiante #1	egoico1@est.unibe.edu.do
Teléfono del Estudiante #1	(829) 358-3110
Matrícula del Estudiante #2	160242
Correo Electrónico del Estudiante #2	cviola@est.unibe.edu.do
Teléfono del Estudiante #2	(809) 224-4478
Nombre del Estudiante #2	Cevi Viola Taveras
Teléfono del Estudiante #3	
Teléfono del Estudiante #4	
Teléfono del Estudiante #5	
Carrera:	Medicina
Nombre del Profesor o Asesor:	Dra Angiolina Camilo
Correo Electrónico del Profesor o Asesor:	angiolinacamilo@gmail.com
Nombre del Proyecto	Complicaciones oftalmológicas relacionadas con las enfermedades reumáticas autoinmunitarias en el departamento de oftalmología en el Hospital General Plaza de la Salud, Santo Domingo, República Dominicana, periodo 2018-2019.
El estudio es:	Retrospectivo

1

El estudio tiene un enfoque: Cualitativo

El diseño del estudio es: No Experimental

Descripción del diseño de estudio

Experimental (con asignación aleatoria)

Ejemplos: pretest-postest con grupo control, tratamientos alternos con pretest, longitudinales, factoriales, cruzados, entre otros.

Cuasi Experimental

Ejemplos: series temporales, series temporales interrumpidas, caso control, con grupo control sin pretest, entre otros.

No Experimental

Ejemplos: correlacional, observacional, estudio de caso, entre otros.

La selección de la muestra será: Probabilística

La muestra está conformada por: Mayores de 18 años

Describa brevemente el procedimiento que utilizará en su investigación Se analizaran los datos de los expedientes médicos de los pacientes y se extraerá la información pertinente.

Describa si existe algún riesgo para los participantes y como protegerá a los participantes del mismo Los pacientes no estarán expuestos a ningún riesgo.

Describa el mecanismo a través del cual asegurará la confidencialidad de los datos No se revelara los datos personales de los pacientes.

Fecha estimada de recolección de datos Monday, March 29, 2021

Por favor anexe:

1. El formulario de consentimiento informado que firmarán los participantes (ver Manual de Ética de UNIBE, el cual contiene una guía sobre cómo elaborar formularios de consentimiento).
2. La carta de clínicas/hospitales o instituciones externas que le permitirán acceso a sus expedientes o pacientes (la carta está disponible en la página web del Decanato de Investigación)

*Las investigaciones realizadas con niños deben obtener el consentimiento de los padres o tutores legales del niño. Además del consentimiento escrito, el investigador debe obtener el consentimiento verbal del niño.

*En casos en los que el participante no sepa escribir, la firma se debe sustituir por una impresión de la huella dactilar del participante.

Necesita una carta de pre-aprobación para solicitar la carta de la institución externa?

Si

Carta de clínicas/hospitales o instituciones externas (Puede subir varios documentos)

Por medio de la presente certifico que los estudiantes Cesi Vida
y Elisabet Gonzalez de la Universidad Iberoamericana (UNIBE)
pueden realizar su trabajo de grado con título
Complicaciones obstétricas en pacientes con enfermedades Autoinmunes
a partir de los expedientes médicos/datos recolectados en este hospital/centro/institución.

Como centro (hospitalario)/institución, confirmamos que nuestro manejo de los expedientes/entrevistas/datos se adhiere a las normas éticas nacionales e internacionales en materia de protección de participantes humanos.

Nombre: Dolores Mejía
Cargo: Gerente de Investigación
Número de Contacto: 504-223-41/54
Firma:
Fecha: 10/May/2021

Sello

Referencias

1. Dahlinger, A. & Yassaee, M. (2014). What types of research designs exist? University of St. Gallen.
2. Oxford Centre for Evidence Based Medicine. (marzo, 2009). Levels of Evidence.
3. Rohrig, B., Du Prel, J.B., Wachtlin, D., & Blettner, M. (2009). Types of studies in medical research. Deutsches Arzteblatt International, 106 (15), 262-8.
4. Shadish, W.R., Cook, T.D., & Campbell, D.T. (2002). Experimental and Quasi-Experimental Designs for Generalized Causal Inference.

Para uso administrativo

ESTADO DE LA APLICACIÓN

APROBADO

Signature

Fecha de revisión

Saturday, March 13, 2021
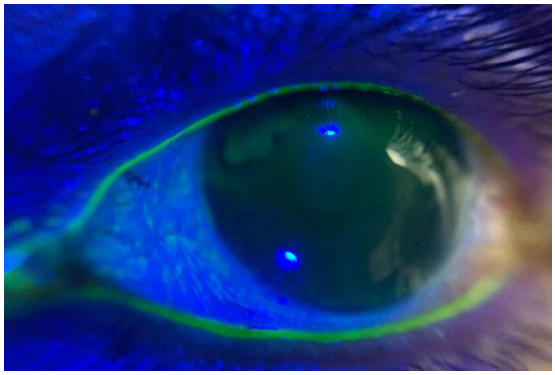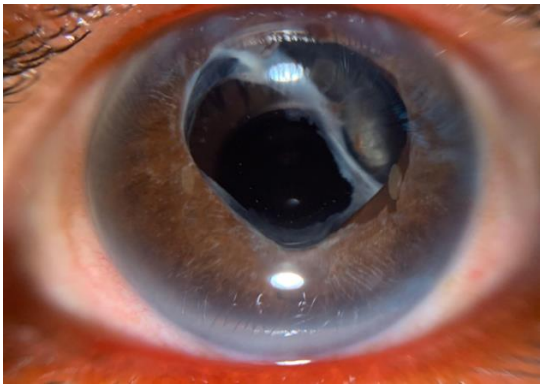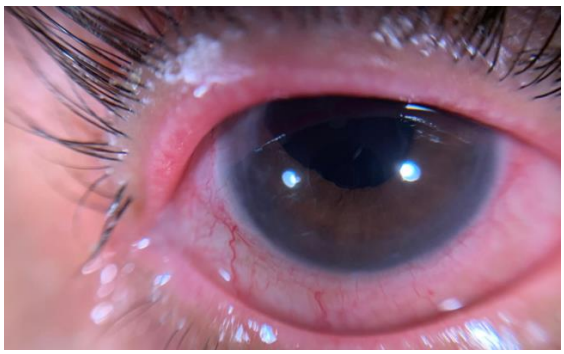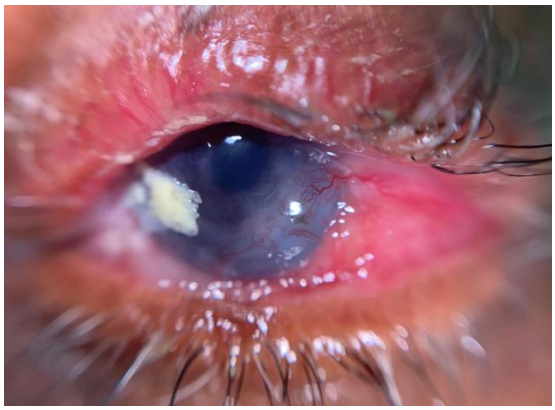
Apéndice 18: Imágenes de complicaciones oftalmológicas de pacientes atendidos en el Centro Oftalmológico Metropolitano