

UNIVERSIDAD IBEROAMERICANA

UNIBE



Facultad de Ciencias de la Salud

Escuela de Medicina

**Trabajo Profesional para optar por el post-grado de
Radiología e Imágenes Diagnosticas**

Utilidad de la tomografía de abdomen y pelvis en el diagnóstico de diverticulitis aguda para determinar manejo clínico y quirúrgico en los pacientes atendidos en el Hospital General de la Plaza de la Salud República Dominicana en el periodo 2019-2022.

Realizado por:

Dra. Sasha Elizabeth Liriano Urbaez 10-1303

Asesorado por:

Asesor Metodológico: Dra. Violeta González

Asesor Clínico: Dra. Claudia Bonnet

Santo Domingo, Distrito Nacional

Los conceptos expuestos en la presente investigación son de la exclusiva responsabilidad de los autores.

Tabla de contenido

Resumen	4
Abstract	5
Introducción	6
CAPITULO 1. EL PROBLEMA	8
1.1. Planteamiento del problema	9
1.2. Preguntas de investigación	10
1.3.1. Objetivo General	11
1.3.2 Objetivos específicos.....	11
1.4 Justificación.....	12
1.5 Limitaciones	13
CAPITULO 2: MARCO TEÓRICO	14
2.1 Antecedentes	15
2.2 Conceptualización	19
2.2.1 Tomografía Computarizada.....	19
2.2.2 Diverticulitis.....	22
2.3 Contextualización.....	28
2.3.1 Reseña Institucional	28
2.3.2 Aspecto Social.....	30
2.3.3 Marco Espacial.....	30
CAPITULO 3. DISEÑO METODOLÓGICO	31
3.1 Contexto	32
3.2 Modalidad del proyecto.....	32

3.3 Tipo de estudio.....	32
3.4 Variables	32
3.4.1 Operacionalización de las variables	33
3.5 Métodos y Técnicas.....	35
3.6 Instrumento de recolección de datos	35
3.7 Consideraciones Éticas.....	35
3.8 Población.....	35
3.8.1 Muestra.....	35
3.8.2 Técnica de muestreo.....	35
3.8.3 Criterios de inclusión y exclusión	35
3.9 Procedimientos para procesamiento y análisis de datos.....	36
CAPITULO 4: RESULTADOS	37
4. Resultados	38
CAPITULO 5: DISCUSION.....	44
5. Discusión.....	45
5.1 Conclusión.....	47
CAPITULO 6: RECOMENDACIONES	49
6.1 Recomendaciones.....	50
ANEXOS.....	52
Anexo No.1 Hojas de recolección de datos.....	53
Anexo.2 Tablas	54
Referencias	67

Resumen

Introducción: Esta investigación se basó en determinar la utilidad de la tomografía de abdomen y pelvis en el diagnóstico presuntivo de diverticulitis aguda en el Hospital General de la Plaza de la Salud en el periodo 2019-2022, República Dominicana. La diverticulitis aguda puede complicarse y aumentar la morbimortalidad si no se diagnóstica oportunamente. **Métodos:** Se realizó un estudio observacional, descriptivo, transversal y retrospectivo seleccionando a aquellos que cumplieran los criterios de inclusión. Se analizaron 88 expedientes clínicos, utilizando una hoja de recolección de datos elaboradas con las variantes a estudiar. **Resultados:** Las edades predominantes fueron de 59-69 años y el sexo fue el femenino (76.47%). Las manifestaciones clínicas más comunes fueron dolor abdominal difuso y dolor en fosa iliaca izquierda. En los hallazgos tomográficos se encontraron que el (61.36%) con diagnóstico presuntivo de diverticulitis no la tenían, en los que se encontraron hallazgos el colon sigmoide fue el segmento más afectado en (30.70 %). En los hallazgos tomográficos de diverticulitis aguda no complicada se visualizó engrosamiento la grasa pericolonica (34.1%) y engrosamiento parietal (23.90%), de diverticulitis complicada abscesos (11%), neumoperitoneo (8%) y fistulas en un (2.30%) sumando un total de (21.3%). La conducta tomada los hospitalizados con manejo conservador en un (60.00%), hospitalizados con manejo quirúrgico (23.33%) y ambulatorios con manejo conservador (16.67%). Hallazgos quirúrgicos de los que ameritaron cirugía fueron abscesos y pus peritoneal (71.4%) en la gran mayoría. La tomografía de abdomen y pelvis alcanzaron sensibilidad 100% y la especificidad de 93%. **Discusión:** Se evidencio que la diverticulitis es predominante en adultos mayores femeninas. El colon sigmoides con engrosamiento de la grasa pericolonica y engrosamiento parietal son los hallazgos más visualizados por la tomografía en contraste con el dolor en fosa iliaca izquierda y abdominal difuso por referencia anatómica, los abscesos y la pus peritoneal fueron los más presentes en cirugía, el manejo preferido fue el conservador en hospitalización. La alta sensibilidad y especificidad de la tomografía de abdomen y pelvis la dejan como una herramienta fundamental en la conducta a seguir ante diverticulitis aguda.

Abstract

Introduction: This research was based on determining the usefulness of abdominal and pelvic tomography in the presumptive diagnosis of acute diverticulitis at the General Hospital of Plaza de la Salud in the period 2019-2022, Dominican Republic. Acute diverticulitis can become complicated and increase morbidity and mortality if it is not diagnosed promptly. **Methods:** An observational, descriptive, cross-sectional and retrospective study was carried out, selecting those who met the inclusion criteria. 88 clinical records were analyzed, using a data collection sheet prepared with the variants to be studied. **Results:** The predominant ages were 59 -69 years and the sex was female (76.47%). The most common clinical manifestations were diffuse abdominal pain and pain in the left iliac fossa. The tomographic findings found that (61.36%) with a presumptive diagnosis of diverticulitis did not have it, in which findings were found, the sigmoid colon was the most affected segment (30.70%). In the tomographic findings of uncomplicated acute diverticulitis, thickening of the pericolonic fat (34.1%) and wall thickening (23.90%) of complicated diverticulitis, abscesses (11%), pneumoperitoneum (8%) and fistulas in one (2.30%) were observed, adding a total of (21.3%). The behavior taken was seen to be hospitalized with conservative management (60.00%), hospitalized with surgical management (23.33%) and outpatients with conservative management (16.67%). Surgical findings of those that required surgery abscesses and peritoneal pus (71.4%) in the vast majority. Tomography of the abdomen and pelvis reached 100% sensitivity and 93% specificity. **Discussion:** It was evidenced that diverticulitis is predominant in older female adults. The sigmoid colon with thickening of pericolonic fat and parietal thickening are the most visualized findings by tomography in contrast to pain in the left iliac fossa and diffuse abdominal by anatomical reference, abscesses and peritoneal pus were the most present in surgery, the preferred management was conservative in hospital. The high sensitivity and specificity of the tomography of the abdomen and pelvis make it a fundamental tool in the conduct to follow in acute diverticulitis.

Introducción

Los divertículos son pequeñas saculaciones de mucosa y submucosa que atraviesan la pared muscular del colon. Pueden encontrarse en cualquier parte del colon, pero sobre todo en la porción descendente y en el sigmoides.¹

Un divertículo se origina por incremento de la presión intraluminal, por debilitamiento de la pared del intestino (que hace que se incremente la presión de reposo del colon) o por la frecuencia de las ondas de alta presión, razón por la que quizá el sigmoides sea el más afectado por su diámetro pequeño.¹

Los vocablos diverticulosis y enfermedad diverticular se utilizan para describir la existencia de divertículos no inflamados, mientras que el término diverticulitis se utiliza para describir la inflamación de uno o varios divertículos, que suele acompañarse de microperforación o perforación franca.¹

La incidencia de diverticulitis está aumentando. Un estudio nacional de hospitalizaciones de pacientes hospitalizados en los Estados Unidos mostró un aumento de las admisiones por diverticulitis aguda en un 26% entre 1998 y 2005. El mayor aumento fue en pacientes de 18 a 44 años (82 por ciento). Las operaciones electivas por diverticulitis también aumentaron en un 29 por ciento con el mayor aumento en pacientes de 18 a 44 años (73 por ciento).²

1 Cano Muñoz I, Flores Salinas MA. Utilidad de la tomografía computada en el diagnóstico de diverticulitis, su estadiaje y tratamiento médico-quirúrgico según la escala de Minnesota [Internet]. Medigraphic.com. [citado el 31 de enero de 2023]. Disponible en: <https://www.medigraphic.com/pdfs/anaradmex/arm-2010/arm103e.pdf>

2 Pemberton, J. MD UpToDate [Internet]. Uptodate.com. [citado el 14 de enero de 2023]. Disponible en: <https://www.uptodate.com/contents/colonic-diverticulosis-and-diverticular-disease-epidemiology-risk-factors-and>

La diverticulitis aguda complicada requiere el tratamiento tanto de la inflamación del colon (diverticulitis) como de la complicación específica (p. ej., perforación franca, obstrucción, absceso o fistulización), que típicamente requiere hospitalización y/o cirugía.³

La tomografía computarizada ha revolucionado el diagnóstico y la evaluación de los pacientes con diverticulitis aguda. Esta prueba diagnóstica es particularmente útil si se sabe que la diverticulitis aguda es un padecimiento de la pared del colon y los tejidos pericólicos, más que un proceso intraluminal.¹

La tomografía de abdomen y pelvis y los procedimientos de la Radiología intervencionista han contribuido a mejorar la estadificación preoperatoria también es importante en la identificación de los pacientes que pueden reaccionar al tratamiento médico y son aptos para seguimiento en consulta externa. Ambas medidas pueden reducir la estancia y los costos hospitalarios.¹

El propósito de esta investigación es identificar la utilidad de la tomografía computarizada en el diagnóstico de diverticulitis aguda y como este método de imagen puede determinar decisión de la terapéutica más adecuada de los pacientes atendidos en el Hospital General Plaza de la Salud en los periodos del 2019 hasta el 2022.

3 Pemberton J. UpToDate [Internet]. Uptodate.com. [citado el 16 de enero de 2023]. Disponible en: <https://www.uptodate.com/contents/acute-colonic-diverticulitis-medical-management>

CAPITULO 1. EL PROBLEMA

1.1. Planteamiento del problema

El riesgo de diverticulitis a lo largo de la vida llega hasta el 25%, siendo una patología frecuente en la población; estudios actuales evidencian que el riesgo de desarrollar diverticulitis complicada tras la convalecencia de una diverticulitis no complicada solo llega al 5% y es menor tras los episodios sucesivos de diverticulitis no complicada.⁵

Cerca del 40% de los casos de diverticulitis complicada presenta una morbimortalidad significativa, la tasa de mortalidad roza el 6% en la presencia de perforación colónica y llega al 2% en la ausencia de la misma. La prevalencia de la enfermedad está estimada entre el 5% y el 10% en menores de 40 años aumentando su incidencia al 70% a los 65 años de edad y llegando a su máxima incidencia (75%) en pacientes mayores de 70 años.⁴

A nivel mundial, la tomografía computarizada (TC) de abdomen y pelvis con contraste intravenoso es aceptada como el mejor método de imagen para evaluar la inflamación diverticular, cumpliendo las siguientes funciones: confirmar la presencia de DCA; evaluación de la gravedad y grado de la enfermedad; guía de planificación de la terapia en presencia de complicaciones (como absceso o perforación intestinal); diagnóstico de otras enfermedades que pueden simular inflamación diverticular.⁴

Esta investigación está orientada en determinar la utilidad de la tomografía computarizada (TC) de abdomen y pelvis en el diagnóstico de diverticulitis aguda para el manejo de los pacientes tomando en cuenta la edad, sexo, hallazgos clínicos, radiológicos, quirúrgicos y finalmente la conducta tomada en los mismos información que será obtenida mediante los expedientes clínicos de los pacientes atendidos en el Hospital General de la Plaza de la Salud en el periodo 2019-2022.

⁴ Carranza Zamora AJ, Villalobos Vega E, Mora Sandino V. Abordaje de la diverticulitis aguda. Rev.méd.sinerg. [Internet]. 1 de abril de 2020 [citado 6 de diciembre de 2022];5(4):e347. Disponible en: <https://revistamedicasinergia.com/index.php/rms/article/view/347>

1.2. Preguntas de investigación

1. ¿Cuáles eran las edades y el sexo de los pacientes con diagnóstico presuntivo y confirmados de diverticulitis aguda diagnosticados por tomografía computarizada de abdomen y pelvis?
2. ¿Cuáles fueron las manifestaciones clínicas presentadas en los pacientes con diagnóstico presuntivo y confirmados de diverticulitis aguda antes de ser diagnosticados por tomografía computarizada de abdomen y pelvis?
3. ¿Cuáles fueron los hallazgos por tomografía en pacientes con diverticulitis aguda diagnosticados por tomografía computarizada de abdomen y pelvis?
4. ¿Cuáles fueron las conductas tomadas después de obtener el reporte tomográfico y los hallazgos quirúrgicos visualizados en pacientes que ameritaron cirugía con diagnóstico de diverticulitis aguda por tomografía de abdomen y pelvis?
5. ¿Cuál es la utilidad y el valor diagnóstico de la Tomografía de abdomen y pelvis en el diagnóstico de diverticulitis aguda?

1.3.1. Objetivo General

Establecer la utilidad de la tomografía de abdomen y pelvis en el diagnóstico presuntivo de diverticulitis aguda para determinar manejo clínico y quirúrgico en los pacientes atendidos en el Hospital General de la Plaza de la Salud República Dominicana en el periodo 2019-2022.

1.3.2 Objetivos específicos

1. Delimitar las edades y el sexo de los pacientes con diagnóstico presuntivo y confirmados de diverticulitis aguda diagnosticados por tomografía computarizada de abdomen y pelvis.
2. Identificar las manifestaciones clínicas presentadas en los pacientes con diagnóstico presuntivo y confirmados de diverticulitis aguda antes de ser diagnosticados por tomografía computarizada de abdomen y pelvis.
3. Determinar los hallazgos tomográficos presentados en pacientes con diverticulitis aguda.
4. Identificar cuáles fueron las conductas tomadas después de obtener el reporte tomográfico y los hallazgos quirúrgicos visualizados en pacientes que ameritaron cirugía con diagnóstico de diverticulitis aguda por tomografía de abdomen y pelvis.
5. Determinar la utilidad y el valor diagnóstico de la tomografía de abdomen y pelvis para la diverticulitis aguda.

1.4 Justificación

La enfermedad diverticular del colon es una causa importante de patología que conduce a visitas al servicio de urgencias y cirugía gastrointestinal urgente.⁵

La diverticulitis aguda puede clasificarse como no complicada o complicada según el grado de cambios inflamatorios y complicaciones relacionadas que induce, aunque existe cierto grado de superposición en la práctica clínica. La diverticulitis no complicada se caracteriza clásicamente por una inflamación localizada alrededor de un divertículo que va desde el engrosamiento de la pared y cambios flemonosos hasta el desarrollo de pequeños abscesos pericólicos localizados. Las formas complicadas de la enfermedad se manifiestan con abscesos pericólicos y distantes más grandes, fístulas a órganos adyacentes, perforación y peritonitis. Los episodios recurrentes de diverticulitis pueden provocar una hipertrofia muscular de la pared intestinal y un estrechamiento de la luz, lo que puede conducir a una obstrucción intestinal.⁶

La Tomografía Computarizada es una modalidad altamente sensible y específica para el diagnóstico de diverticulitis aguda y sus complicaciones, así como para la exclusión de causas alternativas de patología.⁶

Es un tema de relevancia porque los resultados de esta investigación permitirán que se puedan establecer tratamientos oportunos según los hallazgos visualizados por imágenes en pacientes con diverticulitis aguda optimizando así el tiempo de actuación y disminuyendo las complicaciones.

⁵ Sugi MD, Sun DC, Menias CO, Prabhu V, Choi HH. Acute diverticulitis: Key features for guiding clinical management. *Eur J Radiol* [Internet]. 2020 [citado el 7 de diciembre de 2022];128(109026):109026. Disponible en: <https://pubmed.ncbi.nlm.nih.gov/32422553/>

1.5 Limitaciones

Hubo dificultad para identificar a una mayor velocidad los pacientes que tuvieran tomografía de abdomen y pelvis con el diagnóstico presuntivo de diverticulitis aguda ya que todos los expedientes estaban registrados y englobados con “Enfermedad diverticular” en el documento suministrado por el departamento de investigación, en ese mismo orden también fue una limitante la falta de estandarización de los reportes radiológicos lo que retrasó más recolección de los datos tomográficos, otra limitación es que no se pudo agregar los factores de riesgo como variable ya que no estaban plasmados en la mayoría de los expedientes clínicos.

CAPITULO 2: MARCO TEÓRICO

2.1 Antecedentes

En 2022 se realizaron revisiones sistemáticas sobre el Diagnóstico por imágenes y manejo médico de la diverticulitis colónica aguda del lado izquierdo por los autores Amir Qaseem, Itziar Etxeandia-Ikobaltzeta, Jennifer S Lin, Nick Fitterman, Tatiana Shamliyan, Timoteo J Wilt donde se determinó que las imágenes por TC son muy precisas para diagnosticar la diverticulitis aguda. Para los pacientes con diverticulitis aguda no complicada, 6 estudios brindan evidencia de baja solidez de que el manejo inicial ambulatorio y hospitalario tiene riesgos similares de recurrencia o cirugía electiva, pero brindan evidencia insuficiente con respecto a otros resultados. Además, para los pacientes con diverticulitis aguda no complicada, 5 estudios que comparan antibióticos versus ningún antibiótico brindan evidencia de baja solidez que no respalda las diferencias en los riesgos de fracaso del tratamiento, cirugía electiva, recurrencia, complicaciones posteriores al tratamiento y otros resultados. La evidencia es insuficiente para determinar la elección del régimen de antibióticos (7 estudios) o el efecto del drenaje percutáneo (2 estudios), concluyeron con que la tomografía computarizada es precisa para diagnosticar diverticulitis aguda.⁶ En marzo 2020 se realizó un estudio retrospectivo de un solo centro sobre Diverticulitis aguda no complicada por S Pecere, G Gibiino , DI La Milia , G Berté , G. Burrelli Scotti , C Petruzzello , LM Minordi , R Manfredi , F. Franceschi , V Ojetti , Un Gasbarrini para establecer puntos clave para el manejo temprano. En este se utilizó una base de datos extraída de la recopilación de los pacientes ingresados en su Servicio de Urgencias desde enero de 2016 a 2019 y sometidos a TAC abdominal urgente por sospecha de diverticulitis aguda. Para cada paciente se consideraron los parámetros bioquímicos y radiológicos al inicio de la enfermedad y si los pacientes fueron manejados como pacientes hospitalizados (hospitalización en sala) o como pacientes ambulatorios (alta temprana o después de

⁶ Balk EM, Adam GP, Bhuma MR, Konnyu KJ, Saldanha IJ, Beland MD, et al. Diagnostic imaging and medical management of acute left-sided colonic diverticulitis : A systematic review: A systematic review. *Ann Intern Med* [Internet]. 2022 [citado el 30 de diciembre de 2022];175(3):379–87. Disponible en: <https://www.epistemonikos.org/en/documents/baeda110dd7ccbc86bc506294521a86e546113c6>

observación en Unidad de Corta Estancia).Resultados: Entre los pacientes con diagnóstico temprano de AUD, 108 (65%) fueron hospitalizados en sala con tiempo promedio de estancia de 6,94 días, mientras que solo 58 (35%) pacientes con el mismo diagnóstico fueron manejados como pacientes externos y dados de alta temprano. Desde la sala de emergencias o después de la observación en la unidad de corta estancia con un tiempo medio de estancia significativamente más corto (3,39 días, valor de p 0,0007). Los niveles más altos de proteína C reactiva y la longitud del colon afectado considerado como porcentaje (%) en comparación con el colon completo se relacionaron significativamente con la necesidad de hospitalización (p-valor 0,03). Como conclusiones se determinó que los parámetros bioquímicos y una evaluación radiológica más avanzada, como la longitud (%) del colon comprometido, podrían permitir una estratificación de los pacientes con diagnóstico de TUA al ingreso y ayudar a los médicos en el manejo temprano.³ En Octubre del mismo año (2022) se realizaron búsquedas en Medline ® , las bases de datos Cochrane, Embase ® , CINAHL ® y ClinicalTrials.gov desde 1990 hasta el 1 de junio de 2020 por Ethan M Balk , Gaelen P. Adán , Wangnan Cao , Kristin Danko , Mónica Reddy Bhuma , Shivani Mehta , Ian J. Saldanha , Michael D Beland , Nishit Shah Rockville (MD): Agencia para la Investigación y la Calidad de la Atención Médica (EE. UU.); donde se incluyeron revisiones sistemáticas (SR) existentes de la precisión de la prueba de tomografía computarizada (TC), ensayos controlados aleatorios, estudios comparativos no aleatorios ajustados adecuadamente para todos los temas y estudios más grandes de un solo grupo que abordaron preguntas específicas. Resultados: Se incluyeron 77 estudios primarios y 2 RS. Con una fuerza de evidencia (SoE) moderada, la TC tiene alta sensibilidad (94 %) y especificidad (99 %) para diagnosticar diverticulitis aguda.⁷ En el 2019 se realizó un estudio por los autores Simone J. Rottier, Stefan T van Dijk , Cagdas Ünlü , Anna AW van Geloven 1, Wilhelmina H. Schreurs 2, marja a boermeester que tuvo como objetivo evaluar la tasa y el momento de un

⁷ Shin S, Kim D, Kang UR, Yang C-S. Impact of CT imaging on predicting the surgical management of acute diverticulitis. *Ann Surg Treat Res* [Internet]. 2018 [citado el 30 de diciembre de 2022];94(6):322–9. Disponible en: <https://www.epistemonikos.org/en/documents/45eb67debb3798127254edf8224a47291b9f3b76>

curso complicado de la enfermedad en la diverticulitis no complicada comprobada inicialmente por tomografía computarizada (TC), e identificar los factores de riesgo para el desarrollo de estas complicaciones diverticulares. Pacientes y métodos: Se incluyeron pacientes con diverticulitis del lado izquierdo sin complicaciones comprobada por tomografía computarizada de dos cohortes. La medida de resultado principal fue la diverticulitis complicada (perforación, absceso, obstrucción o fístula) dentro de los tres meses posteriores a la presentación. Los factores de riesgo de complicaciones diverticulares se identificaron mediante regresión logística multivariable. Resultados: De los 1.087 pacientes con diverticulitis no complicada comprobada inicialmente por TC, el 4,9 % (53/1.087) desarrolló diverticulitis complicada. La mayoría de las perforaciones y abscesos (16/21) ocurrieron durante los primeros 10 días, mientras que la obstrucción colónica y la fístula ocurrieron durante los tres meses de seguimiento. Los factores de riesgo independientes para la transición de diverticulitis no complicada a complicada fueron la clasificación 3/4 de la Sociedad Estadounidense de Anestesiólogos (ASA) (odds ratio [OR] 4,43, intervalo de confianza [IC] del 95% 1,57-12,48), duración de los síntomas antes de la presentación más de cinco días (OR 3,25, IC del 95 % 1,72-6,13), vómitos (OR 3,94, IC del 95 % 1,96-7,92) y proteína C reactiva (PCR) por encima de 140 mg/L (OR 2,86, IC del 95 % 1,51-5,43). Conclusión: Aproximadamente uno de cada 20 pacientes con diverticulitis no complicada comprobada por TC desarrolla un curso complicado de la enfermedad dentro de los tres meses; la perforación y el absceso ocurren predominantemente dentro de los 10 días posteriores a la presentación. Los pacientes con comorbilidad sistémica, síntomas durante más de cinco días, aquellos que vomitan o tienen niveles altos de CRP al momento de la presentación tienen riesgo de complicaciones diverticulares después de una presentación inicial sin complicaciones y pueden justificar una observación más cercana.⁸Se realizó en el 2017 un estudio por Elliot C Dickerson, Suzanne T Chong, James H. Ellis, Kuanwong Watcharotone,

⁸ Rottier SJ, van Dijk ST, Ünlü Ç, van Geloven AAW, Schreurs WH, Boermeester MA. Complicated disease course in initially computed tomography-proven uncomplicated acute diverticulitis. *Surg Infect (Larchmt)* [Internet]. 2019 [citado el 21 de enero de 2023];20(6):453–9. Disponible en: <https://pubmed.ncbi.nlm.nih.gov/30932745/>

bin nan, Mateo S Davenport, Mahmoud Al Hawary, Michael B Mazza, Rafat Rizk, Arden M. Morris, Richard H. Cohan sobre la recurrencia de diverticulitis colónica: identificación de hallazgos predictivos de TC. Este fue un estudio de cohorte retrospectivo donde seis radiólogos especializados en abdomen revisaron los estudios de TC de 440 sujetos consecutivos diagnosticados con diverticulitis colónica aguda entre enero de 2004 y mayo de 2008 para determinar los segmentos afectados, el grosor máximo de la pared en el segmento inflamado, la gravedad de la diverticulosis, la presencia de complicaciones (absceso, fístula, estenosis o perforación) y la gravedad de la inflamación. Como resultados la diverticulitis colónica afectó con mayor frecuencia a los segmentos rectosigmoideo (70 %, 309 de 440) y descendente (30 %, 133 de 440). La diverticulitis complicada estuvo presente en el 22% (98 de 440) de los pacientes. Sobre la base de los resultados del análisis univariado, se determinó que los predictores significativos de la recurrencia de la diverticulitis eran el grosor máximo de la pared colónica en el segmento inflamado (índice de riesgo [HR], 1,07 por cada milímetro de aumento en el grosor de la pared; $P < 0,001$), presencia de una complicación (HR, 1,75; $P = 0,002$) y gravedad subjetiva de la inflamación (HR, 1,36 por cada aumento en la categoría de gravedad; valor de P para la tendencia lineal = 0,003). La diferencia en el espesor máximo de la pared en el segmento inflamado (HR, 1. 05 por milímetro; $P = 0,016$) y la gravedad subjetiva de la inflamación (HR, 1,29 por categoría; $P = 0,018$) siguieron siendo estadísticamente significativos en un modelo de regresión múltiple de Cox.⁹ En 2016 se realizó un ensayo sobre la Tomografía computarizada para la predicción de complicaciones y recurrencia en diverticulitis aguda no complicada por Un Thorisson, K. Smedh, Señor Torkzad, L Pahlman, U Chabok donde revisores independientes reevaluaron y calificaron las imágenes de tomografía computarizada de los pacientes incluidos en el estudio AVOD para diferentes signos de diverticulitis, incluidas complicaciones, como gas extraluminal o la presencia de un absceso. Resultados: De los 623

⁹ Dickerson EC, Chong ST, Ellis JH, Watcharotone K, Nan B, Davenport MS, et al. Recurrence of colonic diverticulitis: Identifying predictive CT findings—retrospective cohort study. *Radiology* [Internet]. 2017 [citado el 30 de diciembre de 2022];285(3):850–8. Disponible en: <https://pubmed.ncbi.nlm.nih.gov/28837412/>

pacientes incluidos en el estudio, se obtuvieron y reevaluaron 602 tomografías computarizadas. Se encontró que cuarenta y cuatro (7 %) pacientes tenían complicaciones en la tomografía computarizada de admisión que se habían pasado por alto. Veintisiete tenían gas extraluminal y 17 tenían un absceso. Cuatro de estos pacientes se deterioraron y requirieron cirugía, pero los pacientes restantes mejoraron sin complicaciones.¹⁰

2.2 Conceptualización

2.2.1 Tomografía Computarizada

La tomografía computarizada es una técnica de diagnóstico por imagen en la que las imágenes obtenidas corresponden a cortes o a secciones del cuerpo o de partes del mismo. Estos cortes pueden ser coronales, sagitales, transversos o axiales y oblicuos.¹²¹¹

La (TAC) utiliza los rayos X y mediante el ordenador se reconstruyen los planos atravesados por los rayos, la imagen se construye midiendo la absorción de rayos X por el tejido atravesado. Al procesar las imágenes se pueden ver como cortes tridimensionales en un monitor. Con este método se consiguen imágenes del interior del organismo y de sus diferentes órganos, permitiendo diagnósticos muy precisos.¹³¹²

Para obtener una TAC, el paciente permanece tumbado en una camilla, y ésta se desliza dentro del tubo que genera los rayos X, que gira alrededor del paciente. En algunas ocasiones es necesario el uso de contrastes intravenosos u orales para ver la función de determinados órganos, posteriormente un médico especialista en radiología es el encargado de interpretar las imágenes.¹³

¹⁰ Thorisson A, Smedh K, Torkzad MR, Pählman L, Chabok A. CT imaging for prediction of complications and recurrence in acute uncomplicated diverticulitis. *Int J Colorectal Dis* [Internet]. 2016 [citado el 30 de diciembre de 2022];31(2):451–7. Disponible en: <https://pubmed.ncbi.nlm.nih.gov/26490053/>

¹²¹¹ Real Academia Nacional de Medicina. En: *Vida y obra de Luis Sánchez Granjel*. Ediciones Universidad de Salamanca; 2018. p. 195–200

¹³¹² Pardell X. *Tomógrafos - Apuntes de Electromedicina Xavier Pardell* [Internet]. Pardell.es. [citado el 10 de enero de 2023]. Disponible en: <https://www.pardell.es/tomografos.html>

Tomografía Computarizada de Abdomen y Pelvis

Este procedimiento se utiliza para ayudar a diagnosticar la causa del dolor pélvico o abdominal y las enfermedades de los órganos internos, tales como: Infecciones como apendicitis, diverticulitis, abscesos, procesos inflamatorios como la pancreatitis, pielonefritis, enfermedad inflamatoria intestinal, cáncer ,lesiones de colon, hígado, bazo riñones, páncreas y vejiga u otros órganos internos en los casos de trauma. Es útil para estadificar, planificar y administrar adecuadamente los tratamientos de radiación para los tumores, así como monitorizar la respuesta a la quimioterapia entre otros ¹⁴¹³

2.2.1.1 Historia de la Tomografía Computarizada

La tomografía axial computarizada (TAC), significó un gran paso adelante en el diagnóstico médico no invasivo desde que Wilhelm Röntgen descubrió los rayos X en 1895. Su principal artífice fue Godfrey Hounsfield quien nació el 28 de agosto de 1919 en Newark, una aldea del centro de Inglaterra. ¹⁵¹⁴

De forma independiente, Hounsfield llegó a crear el primer tomógrafo o escáner cerebral de rayos X en 1967, continuó mejorando su invención y en 1972 ya había construido el primer escáner para el cuerpo entero a la vez que obtuvo la patente. En el 32º Congreso del Instituto Británico de Radiología, Godfrey junto con James Ambrose presentó el nuevo aparato: “Tomografía axial computarizada”. En 1979 se le otorgó el Premio Nobel de Medicina y Fisiología que compartió con Allan M. Cormack. ¹⁵

¹⁴¹³ Radiological Society of North America (RSNA), American College of Radiology (ACR). TC abdominal y pélvica [Internet]. Radiologyinfo.org. [citado el 16 de febrero de 2023]. Disponible en: <https://www.radiologyinfo.org/es/info/abdominct>

¹⁵¹⁴ Fresquet JL. Godfrey Newbold Hounsfield (1919-2004) [Internet]. Historiadelamedicina.org. [citado el 10 de enero de 2023]. Disponible en: <https://www.historiadelamedicina.org/hounsfield.html>

2.2.1.2 Ventajas y Desventajas de la Tomografía Computarizada

Ventajas

La velocidad, facilidad y precisión de un examen de TC pueden reducir el riesgo de complicaciones graves como los causados por un divertículo roto y la posterior propagación de la infección.¹⁴

Entre los beneficios de la tomografía axial computarizada se pueden enumerar los siguientes:

- Capacidad de obtener imágenes de huesos, tejidos blandos y vasos sanguíneos al mismo tiempo.¹⁴
- Rápido y sencillo, en los casos de emergencia, pueden revelar lesiones y hemorragias internas lo suficientemente rápido para ayudar a salvar vidas.¹⁴
- Ha demostrado ser herramienta de imágenes coste-efectiva para una amplia gama de problemas clínicos.¹⁴
- Un diagnóstico determinado por TAC puede eliminar la necesidad de una cirugía exploratoria y una biopsia quirúrgica.¹⁴

Desventajas

Entre las desventajas de la tomografía axial computarizada se encuentran las siguientes:

- Siempre hay una pequeña posibilidad de cáncer por exposición excesiva a la radiación. Sin embargo, el beneficio de un diagnóstico exacto es superior al riesgo.¹⁴
- TC, en general, no se recomienda para las mujeres embarazadas a menos que sea médicamente necesario debido al riesgo potencial para el bebé.¹⁴
- El riesgo de reacción alérgica grave al material de contraste que contiene yodo es extremadamente rara, y los departamentos de radiología están bien equipados para lidiar con ellos.¹⁴

- Debido a que los niños son más sensibles a la radiación, deberían tener un estudio por TAC únicamente si es esencial para establecer un diagnóstico.¹⁴

2.2.2 Diverticulitis

La enfermedad diverticular del colon es una causa importante de ingresos hospitalarios y contribuye significativamente a los costes sanitarios en las sociedades occidentales e industrializadas.²

Un divertículo es una protuberancia en forma de saco de la pared del colon, que sobresale a través de la capa muscular, están conformados por mucosa y serosa de la pared con ausencia de capa muscular, como no contiene todas las capas del intestino, se considera un pseudodivertículo.²

La diverticulitis se define como la inflamación de un divertículo, esta puede ser aguda o crónica, no complicada o complicada. La diverticulosis se define por la presencia de divertículos.²

2.2.2.1 Epidemiología

Aproximadamente del 4 al 15 por ciento de los pacientes con diverticulosis desarrollan diverticulitis. La incidencia de diverticulitis aumenta con la edad. La edad media de ingreso por diverticulitis aguda es de 63 años. En contraste con Asia, la enfermedad diverticular es predominantemente del lado izquierdo en los países occidentales, y la diverticulitis del lado derecho esté presente en solo el 1,5 por ciento de los casos.²

Aunque se observó una preponderancia masculina en las primeras series, estudios posteriores sugirieron una distribución equitativa o una preponderancia femenina.²

2.2.2.2 Factores de riesgo

Un estudio de cohorte prospectivo en más de 51 000 hombres de 40 a 75 años mostro que la ingesta dietética alta de carne roja, la fibra dietética baja, la falta de actividad física vigorosa, el

IMC alto (≥ 25 kg/m²) y el tabaquismo (≥ 40 paquetes-año) se asociaron de forma independiente con un mayor riesgo de diverticulitis.²

Obesidad: Se ha asociado con un aumento en el riesgo de diverticulitis y sangrado diverticular.²

2.2.2.3 Patogénesis

La causa subyacente de la diverticulitis es la perforación micro o macroscópica de un divertículo. Anteriormente se creía que la obstrucción de los divertículos (p. ej., por fecalitos aumentaba la presión diverticular y provocaba la perforación. Sin embargo, ahora se cree que tal obstrucción es rara. Se cree que el proceso primario es la erosión de la pared diverticular por aumento de la presión intraluminal o partículas de alimentos espesas se produce inflamación y necrosis focal, lo que da por resultado perforación.²

La inflamación suele ser leve y una pequeña perforación está tapizada por grasa pericólica y mesenterio. Esto puede conducir a un absceso localizado o, si hay compromiso de órganos adyacentes, a una fístula u obstrucción. La contención deficiente del divertículo o absceso inflamado da como resultado perforación y peritonitis.²

El desarrollo de divertículos específicamente en el colon sigmoide puede explicarse por la ley de Laplace según la cual la presión (P) es proporcional a la tensión de la pared (T) e inversamente proporcional al radio del intestino (R), donde k es un factor de conversión ($P = kT \div R$). Dado que el colon sigmoide es el segmento del colon con el diámetro más pequeño, es el sitio de mayor presión durante la segmentación del colon.²

2.2.2.4 Manifestaciones clínicas

El dolor abdominal es la queja más común en pacientes con diverticulitis aguda. El dolor suele estar en el cuadrante inferior izquierdo debido a la afectación del colon sigmoide. Sin embargo, los pacientes pueden tener dolor suprapúbico o en el cuadrante inferior derecho debido a la

presencia de un colon sigmoide inflamado redundante o, con mucha menos frecuencia, diverticulitis del lado derecho (cecal). El dolor suele ser constante.¹⁵

Los pacientes también pueden tener fiebre. Una masa dolorosa es palpable en aproximadamente el 20 por ciento de los pacientes debido a una inflamación pericolónica o un absceso peridiverticular también pueden tener signos peritoneales localizados con protección localizada, rigidez y dolor de rebote.¹⁶ Según el grado y el sitio de la obstrucción en caso de presentarla, los pacientes pueden tener náuseas, vómitos, distensión abdominal, estreñimiento u obstipación.¹⁶

2.2.2.5 Complicaciones agudas

Aproximadamente el 12 por ciento de los pacientes con diverticulitis tienen complicaciones agudas o crónicas asociadas. La obstrucción es la mayor complicación seguida de la perforación y el absceso.¹⁶

Obstrucción: Puede ocurrir una obstrucción colónica parcial debido al estrechamiento luminal relativo debido a la inflamación pericolónica o la compresión de un absceso diverticular. La diverticulitis aguda también puede causar una obstrucción del intestino delgado si un asa de intestino delgado se incorpora a una masa inflamatoria pericolónica, o debido a una irritación localizada y el desarrollo de un íleo.¹⁶

Abscesos: Los síntomas son similares a los de la diverticulitis aguda. En casos raros, los pacientes pueden desarrollar un absceso hepático piógeno debido a la propagación de la infección a través de la circulación portal.¹⁶

Perforación: La perforación con peritonitis generalizada puede resultar de la ruptura de un absceso diverticular en la cavidad peritoneal o la ruptura libre de un divertículo inflamado con contaminación fecal del peritoneo.¹⁶

¹⁵ Pemberton, J. MD UpToDate [Internet]. Uptodate.com. [citado el 31 de enero de 2023]. Disponible en: <https://www.uptodate.com/contents/clinical-manifestations-and-diagnosis-of-acute-colonic-diverticulitis-in-adults>

Fístula: La inflamación por diverticulitis aguda puede provocar la formación de una fístula entre el colon y las vísceras adyacentes. Las fístulas suelen afectar a la vejiga.¹⁶

Hallazgos de laboratorio: los pacientes con diverticulitis aguda pueden tener una proteína C reactiva elevada y una leucocitosis leve. Sin embargo, la proteína C reactiva no es fiable para descartar una enfermedad complicada.¹⁶

2.2.2.6 Diagnóstico por imágenes

El diagnóstico generalmente se confirma mediante una tomografía computarizada (TC) abdomino-pélvica, que también distingue la diverticulitis complicada de la no complicada y también para excluir condiciones alternativas como el cáncer.¹⁶

Los hallazgos de la tomografía computarizada (TC) que sugieren diverticulitis aguda incluyen la presencia de engrosamiento localizado de la pared intestinal (> 4 mm), un aumento en la densidad del tejido blando dentro de la grasa pericolónica secundaria a inflamación o hebras de grasa, y la presencia de los divertículos. La sensibilidad y la especificidad de la TC abdominal para el diagnóstico de diverticulitis aguda son del 94 y el 99%, respectivamente.¹⁶

Los abscesos se identifican como colecciones líquidas rodeadas por un área con cambios inflamatorios. El centro de la colección puede contener aire, niveles hidroaéreos o tejido con baja atenuación que representa restos necróticos. Los hallazgos en pacientes con obstrucción intestinal debida a diverticulitis aguda incluyen la presencia de asas intestinales dilatadas con niveles hidroaéreos en la proximidad de un área con inflamación pericolónica (grasa agrupada). Las acumulaciones de aire extracolónico dentro de órganos distintos del intestino y la pared abdominal sugieren una fístula. En pacientes con peritonitis, se puede ver aire libre.¹⁶

Ecografía abdominal: las características de la ecografía que sugieren diverticulitis aguda incluyen una reacción inflamatoria peridiverticular hipoecoica, formación de abscesos con o sin burbujas de gas, sin embargo, la ecografía abdominal depende del operador y no puede excluir otras causas de dolor abdominal.¹⁶

Resonancia magnética: los hallazgos por (RM) abdominal que sugieren diverticulitis aguda incluyen engrosamiento de la pared colónica, presencia de divertículos y exudados y edema pericolónicos, sin embargo en la mayoría de las instituciones donde están disponibles tanto la TC como la RM abdominales, la TC suele obtenerse con mayor rapidez.¹⁶

Radiografías abdominales y de tórax: se pueden observar anomalías inespecíficas. Estos hallazgos incluyen niveles hidroaéreos con dilatación del intestino delgado o grueso debido a un íleo u obstrucción y densidades de tejidos blandos debido a la presencia de un absceso. Una radiografía de tórax en bipedestación puede demostrar la presencia de neumoperitoneo en el 3 al 12 por ciento de los pacientes con diverticulitis aguda.¹⁶

2.2.2.7 Mortalidad

Las tasas de mortalidad varían según la presencia de complicaciones y las comorbilidades del paciente. En pacientes con diverticulitis aguda no complicada, el tratamiento conservador tiene éxito en el 70 al 100 por ciento de los pacientes y la mortalidad es insignificante.¹⁶

En pacientes con diverticulitis complicada que se someten a una operación, la tasa de mortalidad es de aproximadamente 0,6 a 5 por ciento. Aunque las tasas de mortalidad son de hasta el 20 por ciento en pacientes con diverticulitis perforada con peritonitis purulenta o fecal, estas complicaciones son raras en ausencia de peritonitis difusa.¹⁶

2.2.2.8 Tratamiento Hospitalario y Ambulatorio de la Diverticulitis

Sobre la base de los hallazgos de la historia clínica, el examen físico y la tomografía computarizada, los pacientes se clasifican para recibir tratamiento ambulatorio o hospitalario.³

Atención Ambulatoria Inicial

Sin antibióticos orales: los antibióticos solían ser la piedra angular del tratamiento de la diverticulitis. Sin embargo, dicha práctica se basó en gran medida en estudios retrospectivos y experiencia clínica en lugar de evidencia de alta calidad. En un ensayo aleatorizado abierto (DINAMO) de 480 pacientes con diverticulitis no complicada confirmada por imágenes cuyos

síntomas se controlaron adecuadamente en el servicio de urgencias, el tratamiento ambulatorio con o sin amoxicilina.³

El tratamiento ambulatorio de la diverticulitis colónica aguda normalmente consiste en el control del dolor con analgésicos orales (p. ej., paracetamol, ibuprofeno, oxicodona) y una dieta líquida.³

Criterios para el tratamiento Hospitalario

Los pacientes deben recibir tratamiento hospitalario si, la TC muestra diverticulitis complicada definida por la presencia de perforación franca (p. ej., aire libre debajo del diafragma con o sin extravasación de contraste, o aire libre con una cantidad significativa de líquido libre), absceso, obstrucción o fistulización.³

Tratamiento Hospitalario de Complicaciones

Perforación franca: Es potencialmente mortal y requiere cirugía de emergencia.³

Microperforación: (Presencia de una pequeña cantidad de burbujas de aire pero sin contraste oral fuera del colon) visualizado en la tomografía computarizada abdominopélvica. La mayoría de los pacientes deben ser tratados inicialmente con antibióticos intravenosos, aquellos con un examen abdominal benigno pueden tratarse sin cirugía, mientras que aquellos con peritonitis deben someterse a cirugía. En estos pacientes, la tasa de éxito del manejo conservador varía del 34 al 93 por ciento, dependiendo de si hay un absceso asociado o líquido pélvico.³

Absceso: Los antibióticos son el tratamiento de primera línea. Se puede agregar drenaje percutáneo, si es factible, para abscesos > 4 cm, aquellos que no se resuelven con terapia antibiótica o en presencia de deterioro clínico. Para la mayoría de los abscesos se prefiere un abordaje a través de la pared abdominal anterior, mientras que los abscesos profundos en la pelvis u ocultos por otros órganos se drenan por vía transglútea.³

Obstrucción: La diferenciación radiográfica de la diverticulitis aguda del cáncer de colon puede ser difícil. Por lo tanto, la resección quirúrgica del segmento intestinal afectado es obligatoria para aliviar la obstrucción intestinal y descartar cáncer.³

Fístula: Las fístulas diverticulares rara vez se cierran espontáneamente y generalmente se requiere una resección del segmento intestinal afectado.³

Antibióticos intravenosos: los pacientes que requieren hospitalización deben comenzar con antibióticos intravenosos con actividad contra bacilos gramnegativos y organismos anaerobios y deben continuarse hasta que la inflamación se estabilice, lo que se evidencia al resolver el dolor y la sensibilidad abdominales, luego se cambia al paciente a antibióticos orales (más comúnmente ciprofloxacina más metronidazol o amoxicilina-clavulánico) para completar un curso de 10 a 14 días.³

Líquido intravenoso: Debe administrarse líquido por vía intravenosa (p. ej., lactato de Ringer o solución salina normal) para corregir los déficits de volumen. ³

Control del dolor: Los analgésicos parenterales (p. ej., paracetamol, ketorolaco, morfina, o hidromorfona) se administran cuando los pacientes no toman nada por la boca, mientras que los analgésicos orales (p. ej., paracetamol, ibuprofeno, oxicodona) son apropiados cuando los pacientes están consumiendo una dieta oral.³

Dieta para pacientes hospitalizados: Pueden tratarse con líquidos o reposo intestinal completo con hidratación intravenosa, según la gravedad de los síntomas.³

Los pacientes son dados de alta con antibióticos orales para completar un ciclo de 10 a 14 días (incluidos los antibióticos orales e intravenosos).³

2.3 Contextualización

2.3.1 Reseña Institucional

El Hospital General de La Plaza de la Salud se empezó a construir a mediados del año 1995 tanto las edificaciones, sus instalaciones y equipos adquiridos, fueron financiados con fondos del Estado Dominicano. A mediados del año 1996, los tres edificios que conforman el Hospital, estaban terminados en su obra civil y gran parte de sus instalaciones y equipos se encontraban en vías de ser habilitados.¹⁶

El Hospital ha sido concebido como una institución médico-asistencial del más alto nivel científico que se pueda ofrecer en el país. Las inversiones que se han hecho en su construcción y equipamiento, y la presencia de un cuerpo de médicos especialistas capacitados, la mayoría de ellos entrenados en importantes centros médicos de América y Europa, avalan la calidad de la atención a los pacientes y lo definen como un centro de referencia nacional con proyección internacional.¹⁷

Filosofía Organizacional

Visión:

HGPS para el 2026 se habrá convertido en un sistema de salud integral y de calidad, con capacidad para responder a las necesidades de sus usuarios.¹⁷

Misión:

Nuestra misión es brindar atención médica de calidad a la población local y global, soportada por un equipo humano calificado y motivado en el marco de los valores institucionales.¹⁸

Valores:

- Compromiso
- Ética

¹⁶ Historia – [Internet]. HGPS. [citado el 21 de enero de 2023]. Disponible en: <https://hgps.org.do/es/historia/>

¹⁷ Visión, Misión y Valores – [Internet]. HGPS. [citado el 21 de enero de 2023]. Disponible en: <https://hgps.org.do/es/mision-valores/>

- Innovación
- Calidad
- Empatía ¹⁸

2.3.2 Aspecto Social

El público que asiste al Hospital General de la Plaza de la Salud es muy variado, brindando atención a diferentes clases sociales debido al gran número de ARS afiliadas y la gran cantidad de servicios ofrecidos con tecnología de punta y múltiples departamentos de diferentes especialidades y subespecialidades.

2.3.3 Marco Espacial

El Hospital General Plaza de la Salud está localizado en la Av. Ortega y Gasset, Ensanche La Fe, Santo Domingo, Rep. Dom., limitado al norte con la Avenida Pedro Livio Cedeño, vecinando con el Barrio de Cristo Rey; al sur con la Avenida San Martín, vecinando con el Ensanche Kennedy; al oeste con la avenida López de Vega, vecinando con el sector de Arroyo Hondo; y al este con la Avenida Máximo Gómez, vecinando con el sector de Villa Juana.

CAPITULO 3. DISEÑO METODOLÓGICO

3.1 Contexto

Es importante establecer la utilidad de la tomografía de abdomen y pelvis en el diagnóstico presuntivo de diverticulitis aguda ya que de esta forma se podrá optimizar el tiempo de actuación en aquellos pacientes afectados por esta enfermedad según los hallazgos específicos observados por imágenes, específicamente la tomografía axial computarizada, herramienta de suma importancia para determinar el manejo tanto clínico o quirúrgico evitando posibles complicaciones y morbilidad en los pacientes.

3.2 Modalidad del proyecto

Se llevó a cabo un proyecto de investigación destinado a la búsqueda de información con el fin de determinar la utilidad de la tomografía de abdomen y pelvis en pacientes con diagnóstico presuntivo de diverticulitis aguda, lograr los objetivos establecidos y responder las preguntas de investigación con el fin de llegar a una conclusión.

3.3 Tipo de estudio

Se realizó un estudio observacional, descriptivo, transversal y retrospectivo.

3.4 Variables

- Edad y Sexo
- Manifestaciones Clínicas
- Hallazgos por tomografía de abdomen y pelvis de diverticulitis aguda
- Conducta tomada con los pacientes según los hallazgos
- Hallazgos quirúrgicos presentados en los pacientes intervenidos
- Sensibilidad
- Especificidad

3.4.1 Operacionalización de las variables

Variables	Definición	Tipo	Subtipo	Indicador
Edad	Tiempo que ha vivido una persona, ciertos animales y vegetales.	Cuantitativa	Numérica	Edad en años 15-25 26-36 37-47 48-58 59-69 70-80 81-91 92-102
Sexo	Condición orgánica masculina o femenina de los animales y las plantas.	Cualitativa	Nominal	Femenino Masculino
Manifestaciones clínicas	Relación entre los signos y síntomas que se presentan en una determinada enfermedad	Cualitativa	Nominal	Dolor en fosa iliaca izquierda, fiebre, vómitos, dolor abdominal generalizado, hematoquecia
Hallazgos por TAC en pacientes con Diverticulitis	En función de los hallazgos por TC se subdividen en : Diverticulitis Aguda complicada y no complicada	Cualitativa	Nominal	Segmento afectado, aumento de la grasa pericolonica, engrosamiento parietal, abscesos, neumoperitoneo, fistulas , obstrucción

Conducta tomada	Conjunto de actos, comportamientos, exteriores de un ser humano, que resultan visibles y plausibles de ser observados por otros	Cualitativa	Nominal	Conservador, ambulatorio Hospitalizados, quirúrgico.
Hallazgos quirúrgicos	Descubrimiento que se hacen en medio de una intervención quirúrgica que pueden ser esperados o no	Cualitativa	Nominal	Divertículos inflamados abscesos, perforación, peritonitis, fistulas , obstrucción
Sensibilidad	Capacidad de un estimador a dar positivo a los casos realmente enfermos	Cualitativa	Nominal	Personas enfermas correctamente identificadas
Especificidad	Capacidad de un estimador a dar negativo a los casos realmente sanos.	Cualitativa	Nominal	Personas sanas correctamente identificadas.

3.5 Métodos y Técnicas

El método utilizado fue observación indirecta.

3.6 Instrumento de recolección de datos

Se utilizaron hojas de recolección de datos que fueron diseñadas con cada una de las variables a estudiar, anexadas a continuación en **Anexo no1**.

3.7 Consideraciones Éticas

Se contó con la aprobación del comité de investigación del Hospital General de la Plaza de la Salud y del comité de ética de la universidad Iberoamericana para la realización de la misma. En el análisis de los expedientes se respetó la privacidad de los pacientes sin revelar sus nombres u otros datos que puedan exponer su identidad, solo se utilizó la información necesaria para cumplir con los objetivos de la investigación.

3.8 Población

La población estuvo compuesta por los pacientes que se realizaron tomografía de abdomen y pelvis con diagnóstico presuntivo diverticulitis aguda que contaron con los criterios de inclusión en el Hospital General Plaza de la Salud en el periodo 2019-2022.

3.8.1 Muestra

La muestra fue la misma que la población con los pacientes que cumplieron con el criterio de inclusión en el periodo establecido un total de: 88 pacientes.

3.8.2 Técnica de muestreo

Muestreo no probabilístico

3.8.3 Criterios de inclusión y exclusión

Fueron incluidos aquellos pacientes que acudieron al Hospital General de la Plaza de la Salud con diagnóstico presuntivo de diverticulitis aguda y que se les realizó tomografía abdomen y

pelvis en el periodo establecido además que cuenten con todas las variables a estudiar en su record clínico. Fueron excluidos aquellos pacientes que no hayan sido diagnosticados de diverticulitis aguda por tomografía de abdomen y pelvis y los que fueron diagnosticados por tomografía en el hospital pero recibieron la atención en otro centro, también aquellos que no cuenten con todas las variables a estudiar en su record médico.

3.9 Procedimientos para procesamiento y análisis de datos

Se utilizaron para el procesamiento y análisis de datos los programas de Microsoft Word, Excel y Epi Info TM.

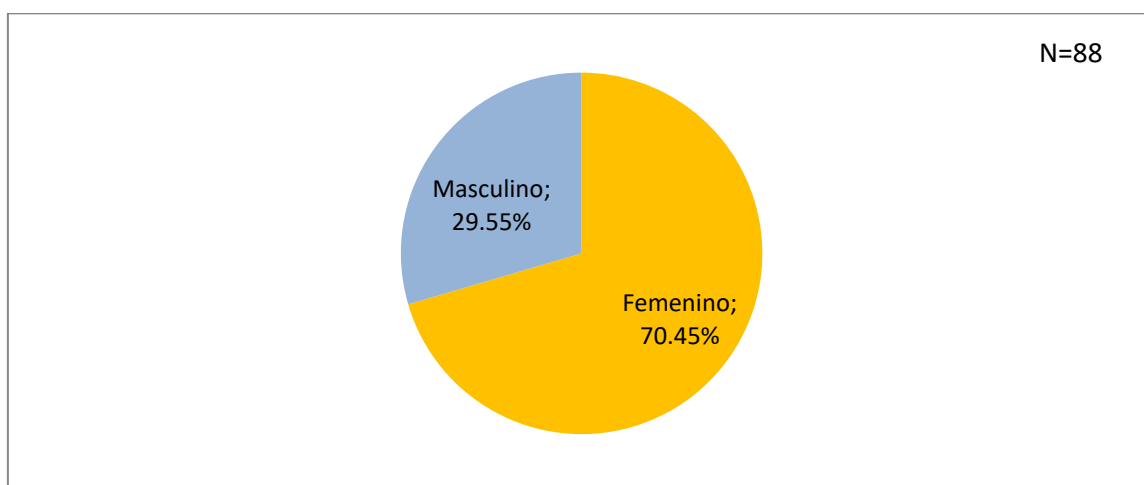
Las imágenes fueron obtenidas por los tomógrafos disponibles en el hospital de los modelos Siemens Healthineers SOMATOM DEFINITION AS 128 detectores y General Electric Revolution 16 detectores.

CAPITULO 4: RESULTADOS

4. Resultados

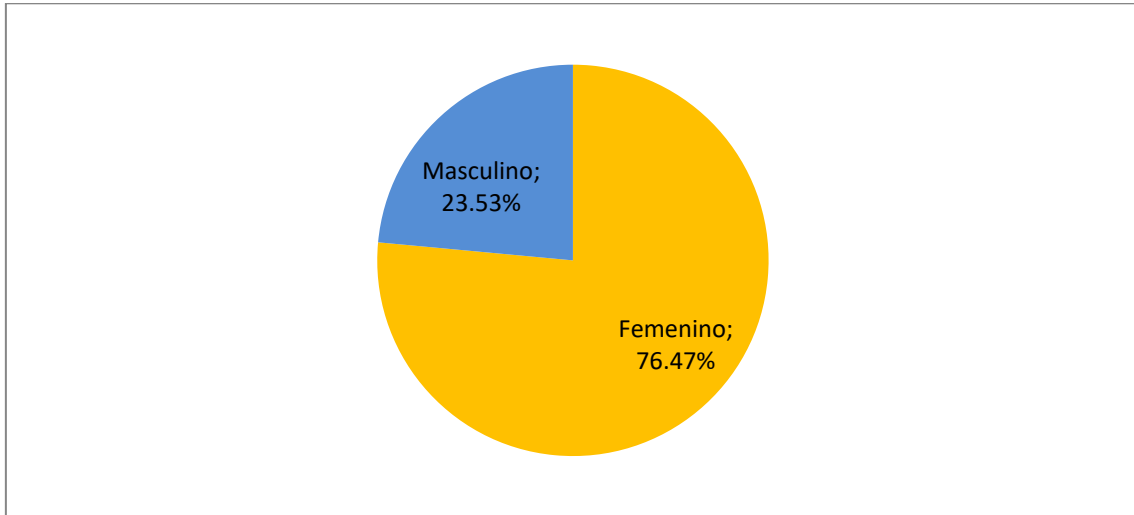
Se estudiaron 88 expedientes de pacientes que asistieron con diagnóstico presuntivo de diverticulitis aguda al Hospital General de la Plaza de la Salud y que se les realizó tomografía de abdomen y pelvis en el periodo del 2019-2022. De los 88 pacientes con síntomas presuntivos 61.3% (54) resultaron con tomografía negativa y los 34 restantes con diagnóstico radiográfico positivo para la enfermedad, se encontró duda en el diagnóstico radiográfico de 4 de este grupo posterior al tratamiento por lo que ameritaron otra modalidad que permitió descartar la patología, las 30 restantes no necesitaron otras pruebas para confirmación, recibiendo respuesta satisfactoria al manejo clínico y quirúrgico, de estos últimos, 9 ameritaron cirugía y colonoscopia como parte de su tratamiento y se pudieron confirmar los reportes tomográficos por los estudios Gold Standards.

Grafico no.1 Sexo de los pacientes atendidos en el Hospital General de la Plaza de la Salud con diagnóstico presuntivo de Diverticulitis Aguda que se les realizó tomografía de Abdomen y Pelvis en el periodo 2019-2022. N=88



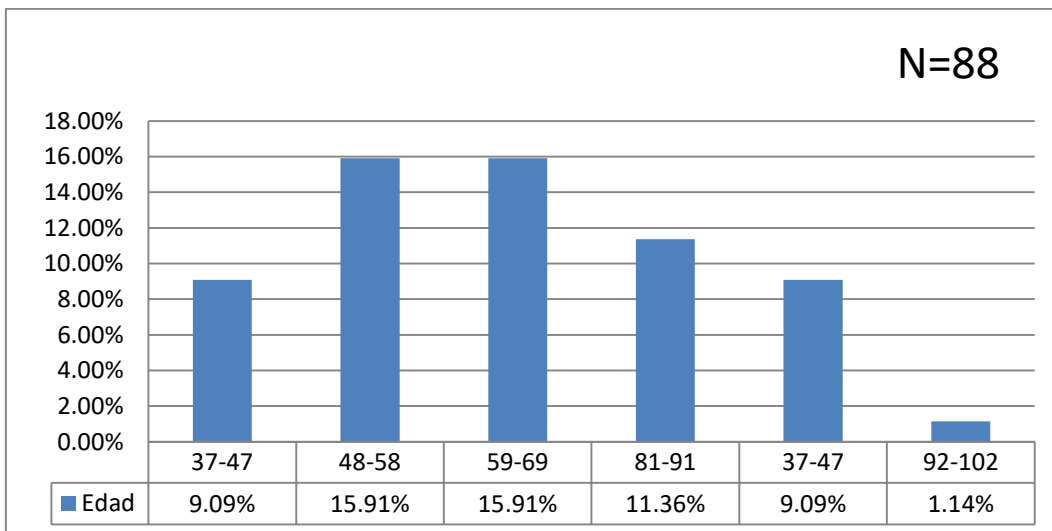
Fuente: Tabla no.1

Grafico no.2 Sexo de los pacientes atendidos en el Hospital General de la Plaza de la Salud con diagnóstico de Diverticulitis Aguda que se les realizo tomografía de Abdomen y Pelvis en el periodo 2019-2022. N=34



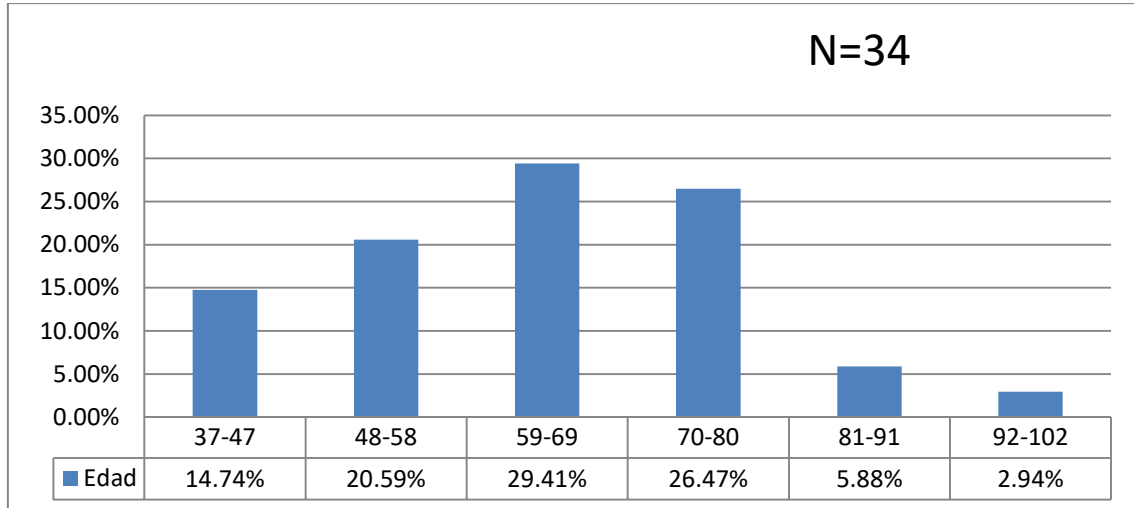
Fuente: Tabla no.2

Grafico no.3 Edades de los pacientes atendidos en el Hospital General de la Plaza de la Salud con diagnóstico presuntivo de Diverticulitis aguda que se les realizo tomografía de Abdomen y Pelvis en el periodo 2019-2022. N=88



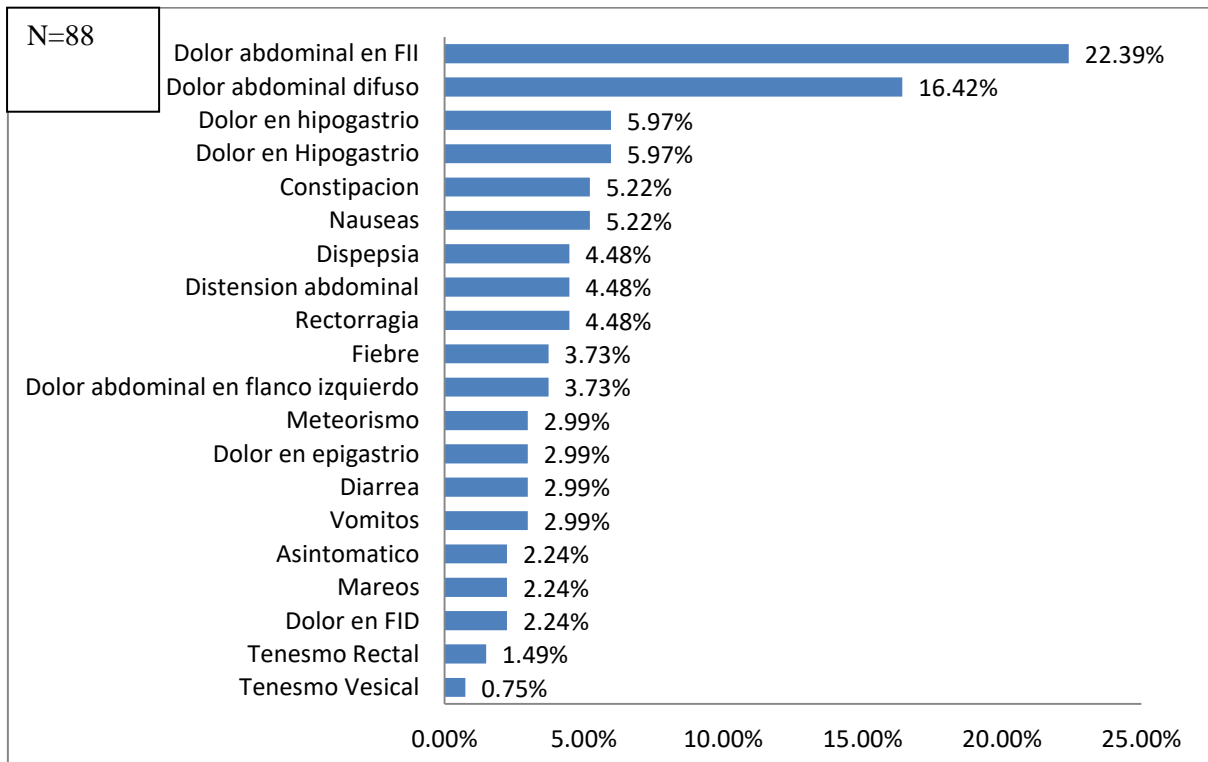
Fuente: Tabla no.3

Grafico no.4 Edades de los pacientes atendidos en el Hospital General de la Plaza de la Salud con diagnóstico de Diverticulitis aguda que se les realizo tomografía de Abdomen y Pelvis en el periodo 2019-2022. N=34



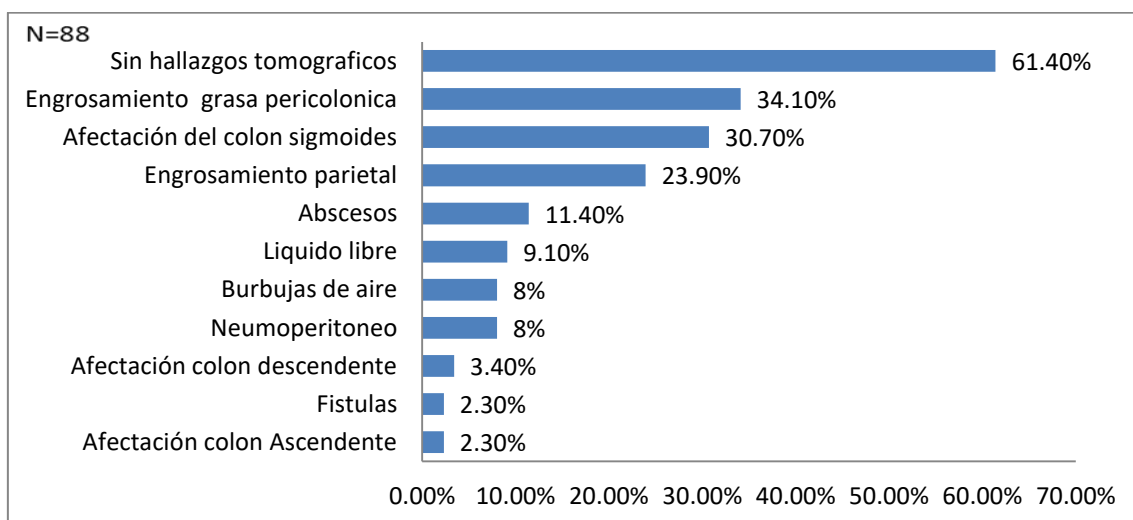
Fuente: Tabla no.4

Grafico No.5 Manifestaciones clínicas de los pacientes atendidos en el Hospital General de la Plaza de la Salud con diagnóstico presuntivo de Diverticulitis aguda que se les realizo tomografía de Abdomen y Pelvis en el periodo 2019-2022. N=88



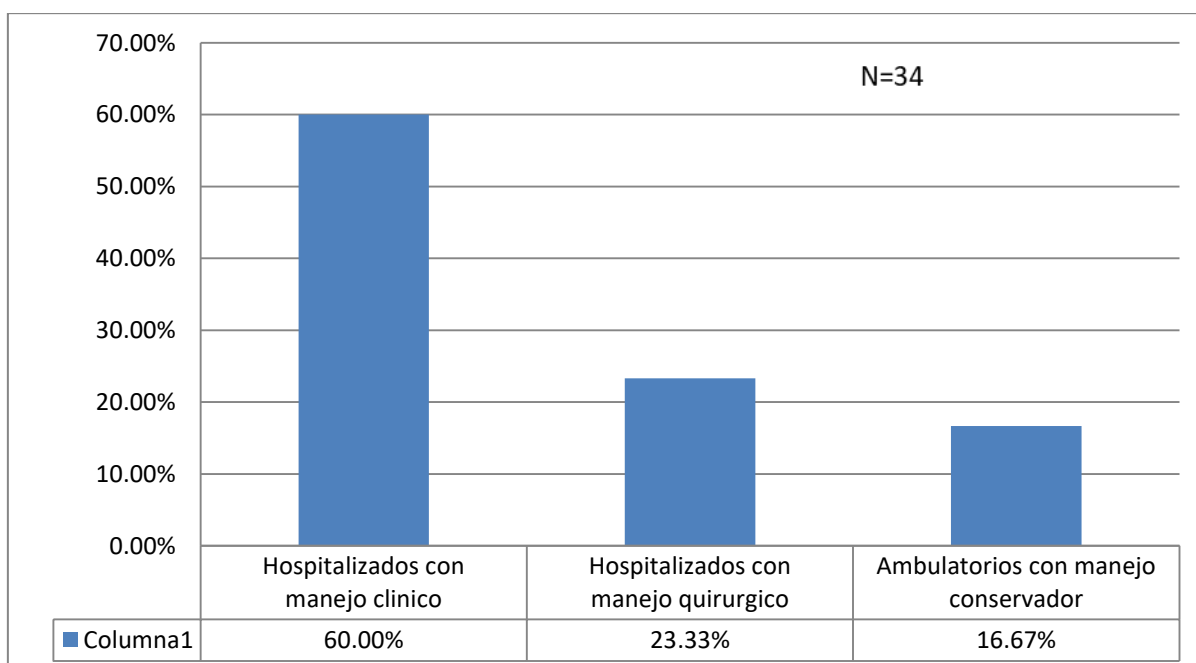
Fuente: Tabla No. 5

Grafico No.6 Hallazgos tomográficos de los pacientes con diagnóstico de Diverticulitis aguda atendidos en el Hospital General de la Plaza de la Salud en el periodo 2019-2022. N=88.



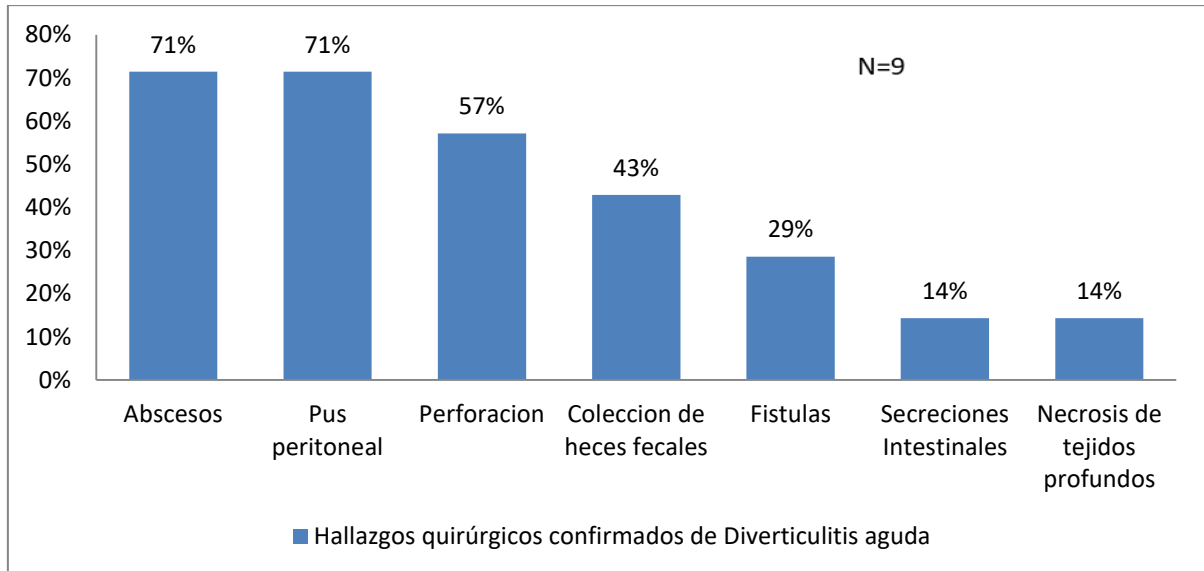
Fuente: Tabla No. 6

Grafico No.7 Conducta tomada con los pacientes con diagnóstico de Diverticulitis aguda por tomografía de abdomen y pelvis atendidos en el Hospital General de la Plaza de la Salud en el periodo 2019-2022. N=34



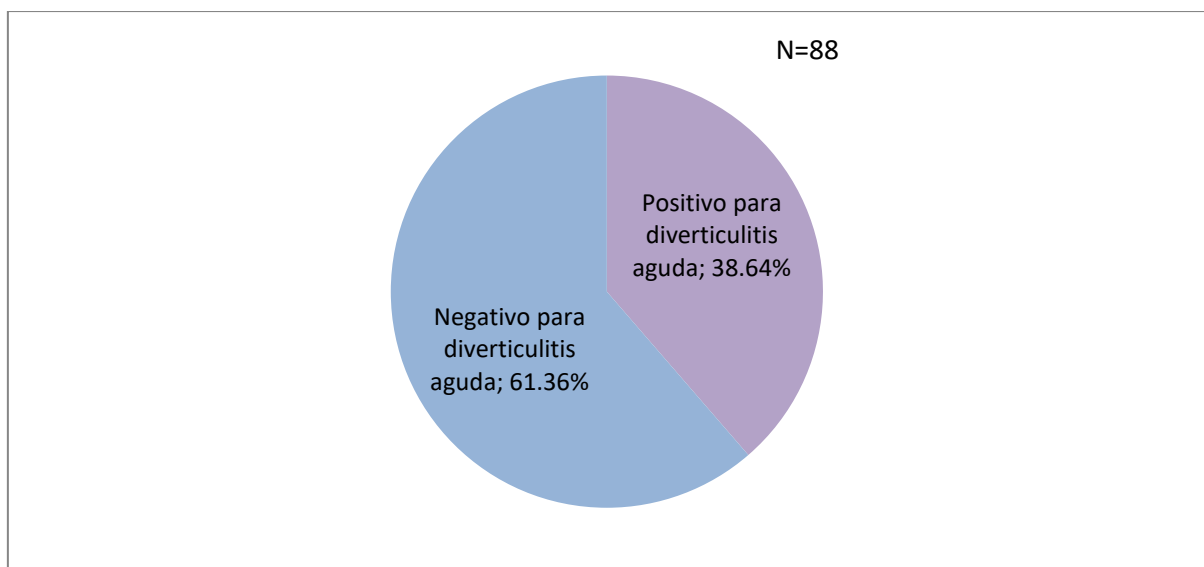
Fuente: Tabla No. 7

Grafico No.8 Hallazgos quirúrgicos de los pacientes con diagnóstico tomográfico de Diverticulitis aguda atendidos en el Hospital General de la Plaza de la Salud en el periodo 2019-2022. N=9



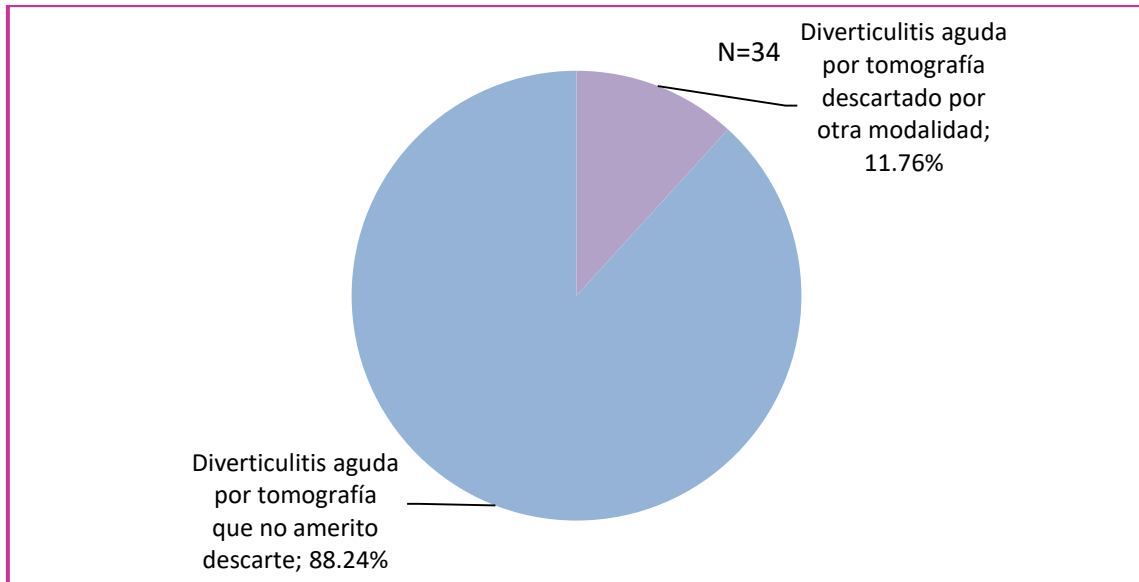
Fuente: Tabla No.8

Grafico No.9 Resultados de tomografía de abdomen y pelvis de pacientes con diagnostico presuntivo de Diverticulitis aguda atendidos en el Hospital General de la Plaza de la Salud en el periodo 2019-2022.



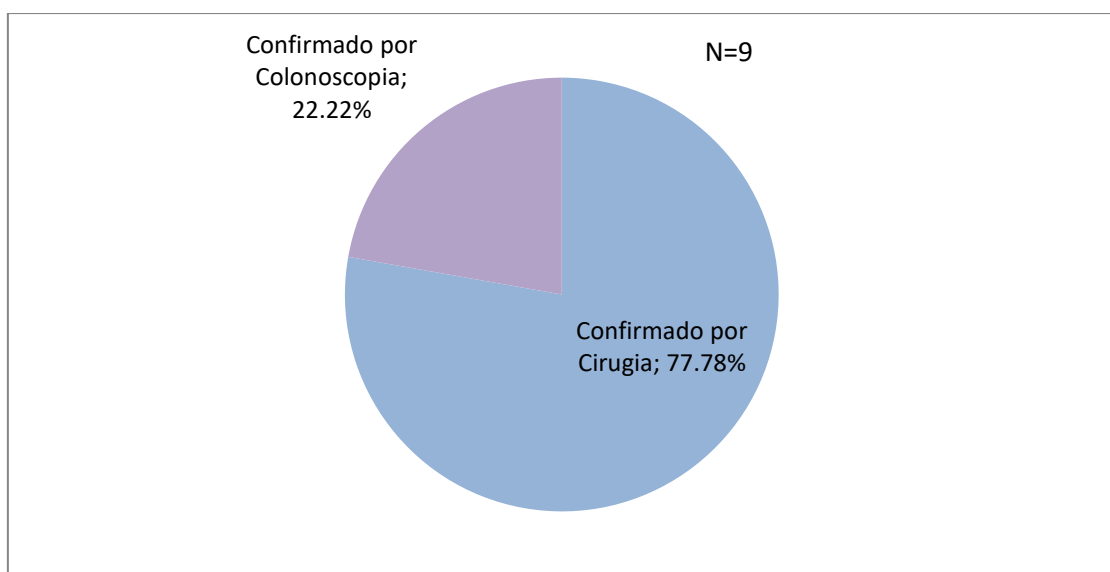
Fuente: Tabla no. 9

Grafico No.10 Pacientes con tomografía de abdomen y pelvis con resultado positivo para diverticulitis aguda que ameritaron o no descartar la patología en el Hospital General de la Plaza de la Salud en el periodo 2019-2022. N=34



Fuente: Tabla no. 10

No.11 Tomografía de abdomen y pelvis con resultado positivo de pacientes con diagnostico presuntivo de Diverticulitis aguda que se confirmaran por cirugía o colonoscopia en el Hospital General de la Plaza de la Salud en el periodo 2019-2022. N=9



Fuente: Tabla no. 11

CAPITULO 5: DISCUSION

5. Discusión

Luego de analizar los resultados obtenidos se evidenció que el rango de edades de los pacientes con diagnóstico de diverticulitis aguda fue mayor entre el grupo de los 59-69 años, estos datos muestran una discreta disminución en los rangos de edad en comparación con estadísticas revisadas recientemente de la literatura citada por Carranza Zamora AJ y colaboradores llegando a su máxima incidencia (75%) en pacientes mayores de 70 años.¹⁸ Lo que podría ser un indicador de que la enfermedad se está presentando en una población más joven que la media.

El sexo más afectado fue el femenino con un 76.4%; estos datos coincidieron con los de Pemberton, J donde series de estudios sugirieron una distribución equitativa o una preponderancia femenina¹⁶, esto puede sugerir que el sexo femenino asiste en mayor proporción a recibir atención médica que el sexo masculino o que estas están siendo expuestas a más factores de riesgo en los últimos años.

En cuanto a las manifestaciones clínicas la más común fue el dolor abdominal difuso y también dolor en fosa iliaca izquierda, esta última coincidiendo con la literatura donde el dolor abdominal es la queja más común en pacientes con diagnóstico presuntivo de diverticulitis aguda y suele estar en el cuadrante inferior izquierdo debido a la relación anatómica por el desarrollo de divertículos, específicamente en el colon sigmoide esto puede explicarse por la ley de Laplace según la cual la presión (P) es proporcional a la tensión de la pared (T) e inversamente proporcional al radio del intestino (R), donde k es un factor de conversión ($P = kT \div R$). Dado que el colon sigmoide es el segmento del colon con el diámetro más pequeño, es el sitio de mayor presión durante la segmentación del colon.²

En los hallazgos tomográficos se encontró que 54 de los 88 pacientes con diagnóstico presuntivo de diverticulitis no tenían datos de inflamación, solo los divertículos correspondiente al 61.4%, lo que deja claro la utilidad de la modalidad diagnóstica para descartar la patología

como la bibliografía citada por Sugi y colaboradores donde afirma que la Tomografía Computarizada es útil para la exclusión de causas alternativas de patología⁶, en cuanto a los que sí tuvieron hallazgos que correspondieron al 38.64% se observó que el segmento de intestino más afectado fue el colon sigmoide con un 30.70 % coincidiendo con la literatura y los antecedentes como el estudio realizado por Elliot C Dickerson donde la diverticulitis colónica afectó con mayor frecuencia a los segmentos rectosigmoideo (70 %, 309 de 440)¹⁰ Por lo descrito sobre la ley de Laplace². En cuanto los hallazgos de diverticulitis no complicada se visualizó engrosamiento de la grasa pericolonica y engrosamiento parietal en 34.10% y 23.90% respectivamente y de diverticulitis complicada; abscesos en un 11%, neumoperitoneo 8% y fistulas en un 2.30% con una sumatoria de un 21,3% hallazgos visualizados también en el mismo estudio de Elliot C Dickerson donde la diverticulitis complicada estuvo presente en el 22% (98 de 440) de los pacientes¹⁰, lo que demuestra que un porcentaje significativo presenta complicaciones asociadas, esta cifra es importante resaltarla ya que en estadísticas recientes por Carranza A y colaboradores se evidenció que cerca del 40% de los casos de diverticulitis complicada presenta una morbimortalidad significativa, la tasa de mortalidad roza el 6% en la presencia de perforación colónica y llega al 2% en la ausencia de la misma⁵.

La conducta tomada en pacientes con diagnóstico de diverticulitis aguda por tomografía fueron hospitalizados con manejo conservador el 60.00% , hospitalizados con manejo quirúrgico 23.33% y ambulatorios con manejo conservador 16.67%, lo que indica que los pacientes en su gran mayoría ameritaron manejo conservador en hospitalización y no todos los casos fueron individualizados, lo que provoca estadías innecesarias en algunos pacientes que no demostraron síntomas de preocupación quirúrgica, estos resultados se contrastan con un estudio presentado por el autor Pemberton, J donde por igual la mayoría de los pacientes 108 (65%) fueron hospitalizados mientras que solo 58 (35%) pacientes con el mismo diagnóstico fueron manejados como pacientes externos y dados de alta temprano¹⁶.

Los hallazgos quirúrgicos encontrados en mayor proporción fueron los abscesos y la pus peritoneal en un 71,4% este se comparó con un estudio por Thorisson y colaboradores donde

revisores independientes reevaluaron y calificaron las imágenes de tomografía computarizada de signos de diverticulitis y reevaluaron 602 tomografías computarizadas, se encontró que cuarenta y cuatro (7 %) pacientes tenían complicaciones en la tomografía computarizada de admisión que se habían pasado por alto y cuatro de estos pacientes se deterioraron y requirieron cirugía¹¹. Esto no sucedió en nuestra investigación ya que los que fueron diagnosticados en una primera intención con abscesos u otras complicaciones por tomografía y ameritaron cirugía fueron confirmados e intervenidos inmediatamente, no pasaron desapercibidos por los especialistas del área de imagen de nuestro centro lo que es un indicador de la destreza al momento de identificar las complicaciones en una primera evaluación.

La sensibilidad y la especificidad de la tomografía abdominal y pélvica para el diagnóstico de diverticulitis aguda fueron de un 100% y un 93% respectivamente, datos muy cercanos a los expuestos en la literatura por Pemberton, J. de un 94 y el 99%¹⁶. Otro estudio realizado por Balk E. y colaboradores donde se incluyeron revisiones sistemáticas existentes de la precisión de la prueba de tomografía computarizada mostró sensibilidad de (94 %) y especificidad (99 %) para el diagnóstico de diverticulitis aguda⁸. Estos datos nos confirman el alto valor diagnóstico de la tomografía de abdomen y pelvis para determinar el manejo tanto clínico y quirúrgico de los pacientes con diagnóstico diverticulitis aguda.

5.1 Conclusión

Las edades predominantes se encontraron entre los 59-69 años.

El sexo más afectado fue el femenino en un (76.47%).

Las manifestaciones clínicas más comunes fueron el dolor abdominal difuso y el dolor en fosa iliaca izquierda.

Los hallazgos tomográficos mostraron que el (61.36%) con diagnóstico presuntivo de diverticulitis no la tenían, en los que se encontraron hallazgos el colon sigmoide fue el segmento más afectado en (30.70 %). En los hallazgos tomográficos de diverticulitis aguda no

complicada se visualizó engrosamiento la grasa pericolonica (34.1%) y engrosamiento parietal (23.90%) y en cuanto a los hallazgos de diverticulitis complicada se observaron comúnmente los abscesos en un (11%), neumoperitoneo (8%) y fistulas en un (2.30%) sumando un total de (21.3%).

La conducta tomada luego del reporte tomográfico fueron la hospitalizados con manejo conservador en un (60.00%), hospitalizados con manejo quirúrgico (23.33%) y ambulatorios con manejo conservador (16.67%).

Los hallazgos quirúrgicos de los que ameritaron cirugía vistos con más frecuencia fueron los abscesos y la pus peritoneal ambos en un (71.4%).

La tomografía de abdomen y pelvis alcanzaron sensibilidad 100% y la especificidad de 93% para el diagnóstico de diverticulitis aguda.

CAPITULO 6: RECOMENDACIONES

6.1 Recomendaciones

Dado que la modalidad de tomografía de abdomen y pelvis obtuvo una alta sensibilidad y especificidad para el diagnóstico de diverticulitis aguda podemos afirmar que es una herramienta sumamente necesaria y se recomienda que esté disponible y sea utilizada siempre en pacientes con sospecha de la patología, ya que se pueden obtener diagnósticos más oportunos y certeros para la elección del manejo adecuado evitando futuras complicaciones.

Otra recomendación es que los Cirujanos y Gastroenterólogos que estén brindando atención a los pacientes con diverticulitis aguda mantengan una estrecha comunicación con el medico radiólogo, de esta forma el paciente se beneficia de una atención integral ya que existen otros diagnósticos diferenciales por imágenes que pudieran retrasar el tratamiento adecuado si el estudio es interpretado sin una correlación clínica adecuada.

En ese mismo orden se recomienda un correcto llenado de la historia clínica digital por parte de los médicos residentes y médicos adscritos, esto es vital para que el medico radiólogo interprete las imágenes en base a los datos demográficos e historial completo del paciente. Si al momento de la entrevista los datos no son recolectados o plasmados en el sistema correctamente esto puede influenciar negativamente en los diagnósticos radiológicos e influenciar en la especificidad del mismo.

Continuar con la actualización del personal de salud sobre las nuevas pautas para el diagnóstico y tratamiento de diverticulitis aguda. Anteriormente el número de intervenciones en diverticulitis aguda no complicadas era mayor con realización de procedimientos invasivos como sigmoidetomias y hemicolectomias, esto incurría en mayores gastos, repercusiones psicológicas, riesgos de complicaciones quirúrgicas e infecciones en los pacientes. En la actualidad se prefiere un manejo más conservador en aquellas no complicadas, como pudimos observar en la literatura y en nuestros porcentajes gracias a las últimas revisiones donde los pacientes han mostrados respuestas favorables con antibioterapia, analgesia y reposo alimentario solo con el diagnóstico radiológico por tomografía.

Estandarizar el reporte radiológico de diverticulitis aguda entre los especialistas. Como se actualizan las técnicas quirúrgicas también el lenguaje radiológico atraviesa modificaciones también se pudieran establecer acercamientos con los Gastroenterólogos y Cirujanos sobre los datos que realmente ellos les sería de gran utilidad que sean colocados en el informe y llegar a un consenso multidisciplinario donde se establezcan protocolos y consensuar tablas de clasificación radiológica que determine los grados con el tratamiento clínico o quirúrgico.

Se recomienda que cada caso sea individualizado para determinar la estadía en sala clínica, si la diverticulitis no es complicada y el paciente no tiene alguna comorbilidad que pueda influenciar en el manejo lo ideal es un tratamiento conservador ambulatorio una vez sean descartadas posibles complicaciones del cuadro, así podemos evitar largas estadías hospitalarias que conllevan consigo el riesgo de enfermedades asociadas a los servicios de salud, aumento en los costos hospitalarios y ocupación de las camas que actualmente están algo limitadas por la alta demanda del hospital.

Notificación obligatoria por parte del radiólogo ante una diverticulitis aguda complicada de pacientes ambulatorios. Existe la posibilidad de que se interprete una tomografía de pacientes que no son atendidos en el centro directamente, por lo que se recomienda que el radiólogo que interprete el estudio se comunique vía telefónica con el paciente o el médico tratante ante hallazgos como neumoperitoneo, fistulas o abscesos.

Sería útil un seguimiento de los casos de aquellos pacientes que fueron diagnosticados con diverticulitis aguda por tomografía de abdomen y pelvis con manejo conservador que no asistieron a la consulta posterior al egreso, de esta forma pudiéramos obtener una retroalimentación completa del trabajo multidisciplinario para establecer mejoras en el servicio brindado.

ANEXOS

Anexo No.1 Hojas de recolección de datos

Edad: _____ Sexo: F M Historial: _____

HALLAZGOS POR TOMOGRAFÍA	+	-	CONDUCTA TOMADA	+	-
Colon sigmoide afectado			Manejo conservador		
Engrosamiento de grasa pericolonica			Ambulatorio		
Engrosamiento parietal			Hospitalización		
Abscesos			Cirugía		
Neumoperitoneo			MANIFESTACIONES CLÍNICAS	+	-
Fistulas			Dolor abdominal en Fosa Iliaca Izquierda		
Obstrucción			Nauseas		
			Vómitos		
			Fiebre		
HALLAZGOS QUIRÚRGICOS	+	-	Rectorragia		
Abscesos			Dolor abdominal difuso		
Perforación			Melena		
Peritonitis			Nauseas		
Obstrucción			Dolor en Fosa Iliaca derecha		
Fistulas					

Anexo.2 Tablas

Tabla no. 1 Sexo de los pacientes con diagnostico presuntivo de diverticulitis aguda que se les realizo tomografía de abdomen y pelvis en el periodo 2019-2022 en Hospital General de la Plaza de la Salud.

Sexo de los pacientes que se les realizo tomografía de abdomen y pelvis con diagnostico presuntivo de Diverticulitis aguda	Frequency	Percent	Cum. Percent
Femenino	62	70.45%	70.45%
Masculino	26	29.55%	100.00%
TOTAL	88	100.00%	100.00%

Tabla no.2 Sexo de los pacientes con diagnóstico de diverticulitis aguda que se les realizo tomografía de abdomen y pelvis en el periodo 2019-2022 en Hospital General de la Plaza de la Salud.

Sexo de los pacientes que se les realizo tomografía de abdomen y pelvis con diagnóstico de Diverticulitis aguda	Frequency	Percent	Cum. Percent	Exact 95% LCL	Exact 95% UCL
Femenino	26	76.47%	76.47%	58.83%	89.25%
Masculino	8	23.53%	100.00%	10.75%	41.17%
TOTAL	34	100.00%	100.00%		

Tabla no.3 Edades de los pacientes de los pacientes con diagnostico presuntivo de diverticulitis aguda que se les realizo tomografía de abdomen y pelvis en el periodo 2019-2022 en Hospital General de la Plaza de la Salud.

Edad de los pacientes que se les realizo tomografía de abdomen y pelvis con diagnostico presuntivo de Diverticulitis aguda	Frequency	Percent	Cum. Percent
37-47	8	9.09%	9.09%
48-58	14	15.91%	25.00%
59-69	27	30.68%	55.68%
70-80	28	31.82%	87.50%
81-91	10	11.36%	98.86%
92-102	1	1.14%	100.00%
TOTAL	88	100.00%	100.00%

Tabla no.4 Edades de los pacientes de los pacientes con diagnóstico de diverticulitis aguda que se les realizo tomografía de abdomen y pelvis en el periodo 2019-2022 en Hospital General de la Plaza de la Salud.

Edad de los pacientes que se les realizo tomografía de abdomen y pelvis con diagnóstico de Diverticulitis aguda	Frequency	Percent	Cum. Percent	Exact 95% LCL	Exact 95% UCL
37-47	5	14.71%	14.71%	4.95%	31.06%
48-58	7	20.59%	35.29%	8.70%	37.90%
59-69	10	29.41%	64.71%	15.10%	47.48%
70-80	9	26.47%	91.18%	12.88%	44.36%
81-91	2	5.88%	97.06%	0.72%	19.68%
92-102	1	2.94%	100.00%	0.07%	15.33%
TOTAL	34	100.00%	100.00%		

Tabla no. 5 Manifestaciones clínicas de pacientes que se les realizo tomografía de abdomen y pelvis con diagnostico presuntivo de diverticulitis aguda en el periodo 2019-2022 en el Hospital General de la Plaza de la Salud.

Manifestaciones clínicas de los pacientes que se les realizo tomografía	Frequency	Percent	Cum. Percent	Exact 95% LCL	Exact 95% UCL
Asintomático	3	2.24%	2.24%	0.46%	6.40%
Constipación	7	5.22%	7.46%	2.13%	10.47%
Diarrea	4	2.99%	10.45%	0.82%	7.47%
Dispepsia	6	4.48%	14.93%	1.66%	9.49%
Distensión Abdominal	6	4.48%	19.40%	1.66%	9.49%
Dolor abdominal difuso	22	16.42%	35.82%	10.58%	23.80%
Dolor abdominal FII	30	22.39%	58.21%	15.64%	30.39%
Dolor en Epigastrio	4	2.99%	61.19%	0.82%	7.47%
Dolor en Flanco izquierdo	5	3.73%	64.93%	1.22%	8.49%
Dolor en Hipogastrio	8	5.97%	70.90%	2.61%	11.42%
Dolor Fosa Iliaca Derecha	3	2.24%	73.13%	0.46%	6.40%
Fiebre	5	3.73%	76.87%	1.22%	8.49%

Mareos	3	2.24%	79.10%	0.46%	6.40%
Melena	4	2.99%	82.09%	0.82%	7.47%
Meteorismo	4	2.99%	85.07%	0.82%	7.47%
Nauseas	7	5.22%	90.30%	2.13%	10.47%
Rectorragia	6	4.48%	94.78%	1.66%	9.49%
Tenesmo rectal	2	1.49%	96.27%	0.18%	5.29%
Tenesmo Vesical	1	0.75%	97.01%	0.02%	4.09%
Vómitos	4	2.99%	100.00%	0.82%	7.47%
TOTAL	134	100.00%	100.00%		

Tabla no.6 Hallazgos tomográficos de los pacientes con diagnostico presuntivo de Diverticulitis aguda atendidos en el Hospital General de la Plaza de la Salud en el periodo 2019-2022.

Hallazgos por tomografía	Frecuencia	Porcentaje
Afectación del colon sigmoides	27	30,7%
Afectación colon descendente	3	3,4%
Afectación colon ascendente	2	2,3%
Engrosamiento grasa pericolonica	30	34,1%
Engrosamiento parietal	21	23,9%
Abscesos	10	11,4%
Neumoperitoneo	7	8%
Fistulas	2	2,3%
Liquido libre	8	9,1%
Burbujas de aire	7	8%
Sin hallazgos tomográficos	54	61,4%

Tabla no.7 Conducta tomada con los pacientes con diagnóstico de Diverticulitis aguda por tomografía de abdomen y pelvis atendidos en el Hospital General de la Plaza de la Salud en el periodo 2019-2022.

Conducta tomada en los pacientes diagnosticados con diverticulitis aguda	Frequency	Percent	Cum. Percent	Exact 95% LCL	Exact 95% UCL
Ambulatorios conservador	5	16.67%	16.67%	5.64%	34.72%
Hospitalizados con manejo clínico conservador	18	60.00%	76.67%	40.60%	77.34%
Hospitalizados con manejo quirúrgico	7	23.33%	100.00%	9.93%	42.28%
TOTAL	30	100.00%	100.00%		

Tabla no. 8 Hallazgos quirúrgicos de los pacientes con diagnóstico tomográfico de Diverticulitis aguda atendidos en el Hospital General de la Plaza de la Salud en el periodo 2019-2022.

Hallazgos Quirúrgicos	Frecuencia	Porcentaje
Abscesos	5	71,4%
Perforación	4	57,1%
Fistulas	2	28,6%
Secreciones Intestinales	1	14,3%
Pus peritoneal	5	71,4%
Colección de heces fecales	3	42,9%
Necrosis de tejidos profundos	1	14,3%

Tabla No.9 Resultados de tomografía de abdomen y pelvis de pacientes con diagnóstico presuntivo de Diverticulitis aguda atendidos en el Hospital General de la Plaza de la Salud en el periodo 2019-2022.

Resultado de tomografías de pacientes con Diagnostico presuntivo de Diverticulitis	Frequency	Percent	Cum.Percent	Exact 95% LCL	Exact 95% UCL
Positivos para diverticulitis aguda	34	38.64%	38.64%	28.44%	49.62%
Negativos para diverticulitis aguda	54	61.36%	100.00%	50.38%	71.56%
TOTAL	88	100.00%	100.00%		

Tabla no.10 Pacientes con tomografía de abdomen y pelvis con resultado positivo para diverticulitis aguda que ameritaron o no descartar la patología en el Hospital General de la Plaza de la Salud en el periodo 2019-2022.

Tomografía de abdomen y pelvis con resultado positivo para diverticulitis aguda que ameritaron o no descartar la patología	Frequency	Percent	Cum. Percent	Exact 95% LCL	Exact 95% UCL
Diverticulitis aguda por tomografía descartado por otra modalidad	4	11.76%	11.76%	3.30%	27.45%
Diverticulitis aguda por tomografía que no amerito descarte	30	88.24%	100.00%	72.55%	96.70%
TOTAL	34	100.00%	100.00%		

Tabla no.11 Tomografía de abdomen y pelvis con resultado positivo de pacientes con diagnostico presuntivo de Diverticulitis aguda que se confirmara por cirugía o colonoscopia atendidos en el Hospital General de la Plaza de la Salud en el periodo 2019-2022.

Tomografía positiva para diverticulitis aguda confirmados por cirugía o colonoscopia	Frequency	Percent	Cum.Percent	Exact 95% LCL	Exact 95% UCL
Confirmado por Cirugía	7	77.78%	77.78%	39.99%	97.19%
Confirmado por Colonoscopia	2	22.22%	100.00%	2.81%	60.01%
TOTAL	9	100.00%	100.00%		

Tablas no 12. Sensibilidad y Especificidad

Verdaderos Positivos

Tomografía positiva para diverticulitis confirmados por cirugía y colonoscopia	
Total	9

Verdaderos Negativos

Sintomáticos con diagnóstico presuntivo con tomografía negativa para diverticulitis aguda	
Total	54

Falsos positivos

Tomografía positiva con colonoscopia y biopsia negativa para Diverticulitis aguda	
Total	4

Falsos negativos

Tomografía negativa para diverticulitis aguda que se descartara por otro medio Diagnóstico	
Total	0

Formula:

Sensibilidad: $VP/VP+FN: 9/9+0=100\%$

Especificidad: $VN/VN+FP: 54/54+4=93\%$



CERTIFICACIÓN EN ÉTICA DE INVESTIGACIÓN

Nombre Completo	Sasha Elizabeth Liriano Urbaz
Matrícula o código institucional	101303
Correo Electrónico	sliriano2@gmail.com
Carrera/Posición	Postgrado en Medicina
Estado del examen	Aprobado
Número de Certificación:	DIAIRB2023-0035
Fecha:	Wednesday, February 22, 2023

Michael A. Alcántara-Minaya, MD
Coordinador Comité de Ética
Vicerrectoría de Investigación e Innovación
Universidad Iberoamericana (UNIBE)





Aplicación Completa para Estudiantes

Código de Aplicación ACECEI2023-10
Nombre del Estudiante #1 Sasha Elizabeth Liriano Urbaez
Matrícula del Estudiante #1 101303

Nombre del Proyecto de Investigación

Utilidad de la tomografía de abdomen y pelvis en el diagnóstico de diverticulitis aguda para determinar manejo clínico y quirúrgico en los pacientes atendidos en el Hospital General de la Plaza de la Salud República Dominicana en el periodo 2020-2022.

CAMBIOS APROBADOS DÍA Thursday, March 9, 2023

ESTADO DE LA APLICACIÓN APROBADO

Referencias

- 1-Cano Muñoz I, Flores Salinas MA. Utilidad de la tomografía computada en el diagnóstico de diverticulitis, su estadiaje y tratamiento médico-quirúrgico según la escala de Minnesota [Internet]. Medigraphic.com. [citado el 31 de enero de 2023]. Disponible en: <https://www.medigraphic.com/pdfs/anaradmex/arm-2010/arm103e.pdf>
- 2- Pemberton, J. MD UpToDate [Internet]. Uptodate.com. [citado el 14 de enero de 2023]. Disponible en: <https://www.uptodate.com/contents/colonic-diverticulosis-and-diverticular-disease-epidemiology-risk-factors-and>
- 3- Pemberton J. UpToDate [Internet]. Uptodate.com. [citado el 16 de enero de 2023]. Disponible en: <https://www.uptodate.com/contents/acute-colonic-diverticulitis-medical-management>
- 4-Minordi LM, Larosa L, Berte G, Pecere S, Manfredi R. CT of the acute colonic diverticulitis: a pictorial essay. Diagn Interv Radiol [Internet]. 2020 [citado el 7 de diciembre de 2022]; 26(6):546–51. Disponible en: <http://dx.doi.org/10.5152/dir.2020.19645>
- 5- Carranza Zamora AJ, Villalobos Vega E, Mora Sandino V. Abordaje de la diverticulitis aguda. Rev.méd.sinerg. [Internet]. 1 de abril de 2020 [citado 6 de diciembre de 2022];5(4):e347. Disponible en: <https://revistamedicasinergia.com/index.php/rms/article/view/347>
- 6- Sugi MD, Sun DC, Menias CO, Prabhu V, Choi HH. Acute diverticulitis: Key features for guiding clinical management. Eur J Radiol [Internet]. 2020 [citado el 7 de diciembre de 2022];128(109026):109026. Disponible en: <https://pubmed.ncbi.nlm.nih.gov/32422553/>
- 7- Balk EM, Adam GP, Bhuma MR, Konnyu KJ, Saldanha IJ, Beland MD, et al. Diagnostic imaging and medical management of acute left-sided colonic diverticulitis: A systematic review: A systematic review. Ann Intern Med [Internet]. 2022 [citado el 30 de diciembre de 2022];175(3):379–87. Disponible en: <https://www.epistemikos.org/en/documents/baeda110dd7ccbc86bc506294521a86e546113c6>

- 8- Shin S, Kim D, Kang UR, Yang C-S. Impact of CT imaging on predicting the surgical management of acute diverticulitis. *Ann Surg Treat Res* [Internet]. 2018 [citado el 30 de diciembre de 2022];94(6):322–9. Disponible en: <https://www.epistemonikos.org/en/documents/45eb67debb3798127254edf8224a47291b9f3b76>
- 9- Rottier SJ, van Dijk ST, Ünlü Ç, van Geloven AAW, Schreurs WH, Boermeester MA. Complicated disease course in initially computed tomography-proven uncomplicated acute diverticulitis. *Surg Infect (Larchmt)* [Internet]. 2019 [citado el 21 de enero de 2023]; 20(6):453–9. Disponible en: <https://pubmed.ncbi.nlm.nih.gov/30932745/>
- 10- Dickerson EC, Chong ST, Ellis JH, Watcharotone K, Nan B, Davenport MS, et al. Recurrence of colonic diverticulitis: Identifying predictive CT findings—retrospective cohort study. *Radiology* [Internet]. 2017 [citado el 30 de diciembre de 2022]; 285(3):850–8. Disponible en: <https://pubmed.ncbi.nlm.nih.gov/28837412/>
- 11-Thorisson A, Smedh K, Torkzad MR, Pählman L, Chabok A. CT imaging for prediction of complications and recurrence in acute uncomplicated diverticulitis. *Int J Colorectal Dis* [Internet]. 2016 [citado el 30 de diciembre de 2022];31(2):451–7. Disponible en: <https://pubmed.ncbi.nlm.nih.gov/26490053/>
- 12 – Real Academia Nacional de Medicina. En: *Vida y obra de Luis Sánchez Granjel*. Ediciones Universidad de Salamanca; 2018. p. 195–200
- 13- Pardell X. *Tomógrafos - Apuntes de Electromedicina* Xavier Pardell [Internet]. Pardell.es. [citado el 10 de enero de 2023]. Disponible en: <https://www.pardell.es/tomografos.html>
- 14 -Radiological Society of North America (RSNA), American College of Radiology (ACR). *TC abdominal y pélvica* [Internet]. Radiologyinfo.org. [citado el 16 de febrero de 2023]. Disponible en: <https://www.radiologyinfo.org/es/info/abdominct>

15-Fresquet JL. Godfrey Newbold Hounsfield (1919-2004) [Internet]. Historiadelamedicina.org. [citado el 10 de enero de 2023]. Disponible en: <https://www.historiadelamedicina.org/hounsfield.html>

16- Pemberton, J. MD UpToDate [Internet]. Uptodate.com. [citado el 31 de enero de 2023]. Disponible en: <https://www.uptodate.com/contents/clinical-manifestations-and-diagnosis-of-acute-colonic-diverticulitis-in-adults>

17- Historia – [Internet]. HGPS. [Citado el 21 de enero de 2023]. Disponible en: <https://hgps.org.do/es/historia/>

18- Visión, Misión y Valores – [Internet]. HGPS. [Citado el 21 de enero de 2023]. Disponible en: <https://hgps.org.do/es/mision-valores/>