

REPÚBLICA DOMINICANA
UNIVERSIDAD IBEROAMERICANA
FACULTAD DE CIENCIAS DE LA SALUD
ESCUELA DE ODONTOLOGÍA



“Terapia fotodinámica como coadyuvante en el tratamiento periodontal no quirúrgico”

Sustentantes:

Lil Marie Fernandez Lagrange (22-0795)

Gabriela Alessandra Guevara Benoit (22-0765)

Docente Especializado:

Dr. Gilberto Molina

Docente Titular:

Dra. Helen Rivera

Los conceptos expuestos en la presente investigación son de la exclusiva responsabilidad de los autores.

Santo Domingo, D.N.

18 de noviembre de 2025

Dedicatoria

A mi madre,

Eres mi roca, mi refugio y mi mayor bendición. Este logro es tan tuyo como mío, porque fuiste tú quien nunca soltó mi mano ni dejó de creer en mí. Tus oraciones me sostuvieron en mis días más difíciles y tus sacrificios hicieron posible cada paso que di. Doy gracias a Dios porque, entre todas las personas en el mundo, me tocaste a mi como madre. No existen palabras suficientes para agradecerte todo lo que has hecho por mí. Te amo con todo mi corazón mami.

Por ti y para ti siempre.

Lil Marie Fernandez Lagrange

A Dios, por ser mi guía constante, por sostenerme en cada caída y darme fortaleza para superar cada desafío. Por iluminar mi camino aun cuando las dudas nublaron mi mente, y por recordarme siempre que los sueños son alcanzables con fe y perseverancia.

A mi madre, Rosmeri Benoit, ejemplo de amor incondicional y entrega infinita. Cada día la veo luchar con valentía y dedicación para ofrecerme lo mejor. Gracias por tus consejos, por tus oraciones, por cada esfuerzo silencioso y por enseñarme que la disciplina y la constancia transforman el futuro. Este logro, que hoy abrazo con tanto orgullo, es también el fruto de tu trabajo incansable, de tu amor y de todas esas veces en que creíste en mí, incluso cuando yo dudé. Llevo tu fuerza y tu ejemplo en cada paso que doy. Y como siempre nos hemos dicho: “Te amo hasta el infinito, y mas alla”

Gabriela Alessandra Guevara Benoit

Agradecimientos

Primeramente, quiero darle las gracias a Dios, con quien fortalecí mi relación durante esta etapa y quien me sostuvo con su amor y fortaleza cada día. Gracias por darme sabiduría, serenidad y esperanza en los momentos más retadores.

A mi madre, Martha Lagrange, quien siempre ha bajado las estrellas del cielo por mí. Gracias por ser mi ejemplo de fortaleza. Tu apoyo incondicional y tu amor infinito han sido el motor que me ha guiado y acompañado a lo largo de este camino. Todo lo que soy y he logrado lleva tu nombre.

A mi padre, Sócrates V. Fernández, por enseñarme que “las cosas se hacen bien o no se hacen”. Tus consejos y tu amor me guiaron más de lo que imaginas. Gracias por creer en mí y por impulsarme siempre a dar lo mejor de mí. A pesar de la distancia, siempre sentí tu presencia en cada paso. Este logro te lo dedico a ti también.

A mi familia, por estar siempre presente, por sus palabras de aliento y su apoyo incondicional. A mis abuelos, Rosa Elba Polanco y Sócrates Fernández, a quienes amo con locura, gracias por su amor y por ser una fuente constante de inspiración en mi vida.

A mis mejores amigas, Lia, Ariadna, Sarah, Deanna y Amy, gracias por estar siempre ahí para mí y por ser las hermanas que mis padres no me dieron.

A Bryant, mi mejor amigo, gracias por tus desvelos y tu apoyo constante en mi vida. Los amo con todo mi corazón.

A mis amigos de la carrera—quienes saben quiénes son—, gracias por haber sido parte de este trayecto. Sin ustedes, la clínica y las clases no habrían sido lo mismo. Los llevaré en mi corazón, junto a cada risa y recuerdo que compartimos.

A mi compañera de proyecto y primera amiga de la carrera, Gabriela Guevara, gracias por tu apoyo, tu esfuerzo y por compartir conmigo tantas experiencias que hicieron de este proceso una etapa inolvidable.

Al Dr. Gilberto Molina, nuestro asesor, gracias por creer en nuestro tema desde el primer día y por acompañarnos con tanta dedicación y cercanía. Su

orientación y confianza fueron claves para el desarrollo de este trabajo y para nuestro crecimiento profesional. A la Dra. Helen Rivera, por su acompañamiento, paciencia y por hacer posible la culminación de este proyecto con su apoyo constante y guía.

También quiero expresar mi más sincero agradecimiento a los docentes que, a lo largo de esta carrera, me inspiraron a dar siempre lo mejor de mí y dejaron una huella imborrable en mi formación profesional y personal. Dra. López, Dra. B. Almonte, Dra. Báez, Dra. Peña, Dra. Brache, Dr. Lee, Dra. Mariano y la Dra. Santiago, gracias por su entrega, por compartir sus conocimientos con pasión y por motivarme a crecer con cada enseñanza.

Al final, somos una mezcla de todas las personas que han sido parte de nuestro camino. Me alegra saber que algunas de ellas son parte esencial de quien soy hoy.

Lil Marie Fernandez Lagrange

Agradecimientos

Con todo mi corazón, quiero dar gracias a Dios por acompañarme en cada paso de este camino, por darme la fuerza en los momentos difíciles y por rodearme de personas que han sido mi soporte y mi inspiración.

A mi madre, Rosmeri Benoit, infinitas gracias. Desde el principio has sido mi mayor pilar, creyendo en mí incluso cuando yo dudaba. Has sido mi ejemplo de constancia, de amor incondicional y de trabajo duro. Todo lo que soy y lo que he logrado te lo debo en gran parte a ti. Tu fe en mí y tus sacrificios son mi motor diario, y espero poder devolverte todo lo que me has dado.

A mi padre, José Guevara, gracias por hacer siempre lo posible para estar conmigo. Aunque la distancia nos separe, nunca he dejado de sentir tu compañía y tu apoyo incondicional. Tus palabras de aliento han sido mi impulso, incluso en los momentos en los que pensé en rendirme. Este logro también es tuyo.

A mi hermana Emily, mi compañera inseparable, mi fan número uno. Gracias por cada palabra de aliento, por cada gesto pequeño que significó tanto. Has estado en cada paso, celebrando mis logros como si fueran tuyos y ayudándome a levantarme cuando sentía que no podía más.

A toda mi familia, en especial a mi abuela Diana, mi tía Ingrid y mi primo Diego, gracias por su apoyo constante, por su cariño, por cada palabra de ánimo y por estar presentes de todas las formas posibles.

A Massimiliano, Joshua, Kewl, Dhareisy, Isabela y Alexa, gracias por regalarme una amistad sincera y constante. Su apoyo incondicional y su presencia en cada etapa de este camino han significado más de lo que las palabras pueden expresar. A Giancarlo, has sido un pilar fundamental en este camino, desde acompañarme en cada práctica, hasta ayudarme a creer en mí cuando las dudas me ganaban, gracias por tu amor y paciencia.

A las mejores compañeras de clínica que pude pedir, Sarah y Lil, gracias por ser refugio en los días difíciles y por convertir el cansancio en risas que aún guardo con cariño. A todos los amigos que hice en este recorrido gracias por aportar color, autenticidad y alegría a cada etapa. Ustedes transformaron esta experiencia en un recuerdo inolvidable que llevaré siempre conmigo.

A todos los docentes que han sido parte fundamental de mi formación y crecimiento profesional. En especial, a la Dra. Mariano, la Dra. Brache, la Dra. Vicente, la Dra. Baez y la Dra. Peña quienes con su dedicación, paciencia y pasión por la enseñanza, me ayudaron a descubrir una de mis más grandes pasiones dentro de esta carrera como lo es la rehabilitación bucal. A la Dra. Ditren, la Dra. Santiago y a la Dra. B. Almonte, gracias por guiarme con tanto cariño y por enseñarme lo especial que es la periodoncia.

Al Dr. Gilberto Molina, gracias por confiar en nosotras y en el potencial de nuestro tema. Ha sido un mentor excepcional, no solo en el desarrollo de nuestra tesis, sino también en cada paso dentro del área de periodoncia. A la Dra. Helen Rivera, gracias por su infinita paciencia, comprensión y guía constante a lo largo de este proyecto. A todo el personal de la Clínica Odontológica de UNIBE, gracias por su disposición, paciencia y por siempre recibirnos con una sonrisa.

Finalmente, desde mi corazón le doy las gracias a quienes me guiaron con sabiduría, me alentaron con cariño y me impulsaron con su ejemplo, este logro también es suyo.

Gabriela Alessandra Guevara Benoit.

RESUMEN

Objetivos: Analizar la terapia fotodinámica como coadyuvante en el tratamiento periodontal no quirúrgico a partir de la evidencia científica disponible. Se buscó describir los mecanismos de acción antimicrobiana e inmunomoduladora, evaluar la efectividad clínica como complemento del raspado y alisado radicular, y analizar las principales ventajas, limitaciones y consideraciones clínicas de su aplicación en periodoncia. **Metodología:** Se realizó una revisión descriptiva y analítica de la literatura científica publicada entre 2020 y 2025. La búsqueda se efectuó en bases de datos especializadas como EBSCO, PubMed, Lilacs y Google Scholar, así como en páginas web como Medscape y BMC, utilizando combinaciones de palabras clave con operadores booleanos. Se incluyeron artículos de investigación originales, revisiones sistemáticas y metaanálisis, excluyendo reportes de casos clínicos. **Conclusiones:** La terapia fotodinámica combina fotosensibilizadores con luz específica para generar especies reactivas de oxígeno que destruyen selectivamente bacterias periodontopatógenas y modulan la respuesta inflamatoria, promoviendo la regeneración tisular. La evidencia demuestra que su combinación con raspado y alisado radicular produce mejoras significativas en ganancia de inserción clínica, reducción de profundidad de sondaje y control del sangrado gingival, con resultados equivalentes a antibióticos sistémicos sin generar resistencia bacteriana. Representa una alternativa mínimamente invasiva especialmente útil en inflamación persistente, bolsas residuales o pacientes con contraindicación antibiótica. Sin embargo, la falta de estandarización protocolaria y la escasez de estudios longitudinales limitan su reproducibilidad clínica y aplicación universal.

Palabras clave: Terapia fotodinámica, periodontitis, raspado y alisado radicular, fotosensibilizadores, tratamiento periodontal no quirúrgico.

ABSTRACT

Objectives: To analyze photodynamic therapy as an adjuvant in non-surgical periodontal treatment based on available scientific evidence. The aim was to describe antimicrobial and immunomodulatory mechanisms of action, evaluate clinical effectiveness as complement to scaling and root planing, and analyze main advantages, limitations and clinical considerations of its application in periodontics.

Methodology: A descriptive and analytical review of scientific literature published between 2020 and 2025 was conducted. The search was performed in specialized databases such as EBSCO, PubMed, Lilacs and Google Scholar, as well as websites like Medscape and BMC, using keyword combinations with Boolean operators. Original research articles, systematic reviews and meta-analyses were included, excluding clinical case reports.

Conclusions: Photodynamic therapy combines photosensitizers with specific light to generate reactive oxygen species that selectively destroy periodontal pathogenic bacteria and modulate inflammatory response, promoting tissue regeneration. Evidence demonstrates that its combination with scaling and root planing produces significant improvements in clinical attachment gain, probing depth reduction and gingival bleeding control, with results equivalent to systemic antibiotics without generating bacterial resistance. It represents a minimally invasive alternative especially useful in persistent inflammation, residual pockets or patients with antibiotic contraindication. However, lack of protocol standardization and scarcity of longitudinal studies limit its clinical reproducibility and universal application.

Keywords: Photodynamic therapy, periodontitis, scaling and root planing, photosensitizers, non-surgical periodontal treatment.

Keywords: photodynamic therapy, periodontitis, scaling and root planing, photosensitizers, non-surgical periodontal treatment.

ÍNDICE

1. INTRODUCCIÓN.....	4
2. PLANTEAMIENTO DEL PROBLEMA.....	6
2.1 INTERROGANTES DE INVESTIGACIÓN.....	6
3. OBJETIVOS.....	9
3.1 OBJETIVO GENERAL.....	9
3.2 OBJETIVOS ESPECÍFICOS.....	9
4. MARCO TEÓRICO.....	10
4.1. Antecedentes Históricos.....	10
4.1.1 Evolución de la enfermedad periodontal.....	10
4.1.2 Desarrollo del tratamiento periodontal no quirúrgico.....	10
4.1.3 Origen y evolución de la terapia fotodinámica.....	12
4.1.4 Incorporación de la terapia fotodinámica como coadyuvante en el tratamiento periodontal no quirúrgico.....	13
4.2 Marco conceptual.....	14
4.2.1 Terapia fotodinámica (TFD).....	14
4.2.2 Fotosensibilizador.....	14
4.2.3 Metaloproteinasas de matriz (MMP).....	15
4.3 Revisión de la literatura.....	15
4.3.1 Introducción general al tratamiento periodontal y terapias coadyuvantes.....	15
4.3.2 Fundamentos del tratamiento periodontal.....	17
4.3.2.1 Clasificación de las enfermedades periodontales (AAP 2017).....	18
4.3.2.2 Principios del raspado y alisado radicular (RAR).....	19
4.3.2.3 Limitaciones del tratamiento mecanico convencional.....	20

4.3.3 Fundamentos de la terapia fotodinámica.....	20
4.3.3.1 Principios fisicoquímicos de la terapia fotodinámica.....	20
4.3.3.1.Fotosensibilizadores.....	20
4.3.3.1.2 Formación de especies reactivas de oxígeno (ROS).....	21
4.3.3.2 Tipos y características de los fotosensibilizadores utilizados en periodoncia.	22
4.3.3.3 Equipos de luz y parámetros clínicos de aplicación.....	23
4.3.4 Aplicación de la terapia fotodinámica en el tratamiento periodontal no quirúrgico.....	24
4.3.4.1 Mecanismo antimicrobiano y efecto sobre la biopelícula subgingival.....	25
4.3.4.2 Efecto en la regeneración de tejidos y modulación inflamatoria.....	26
4.3.4.3 Indicaciones clínicas y limitaciones.....	27
5. MARCO METODOLÓGICO.....	28
5.1 Tipo de estudio.....	28
5.2 Estrategia de búsqueda.....	28
5.3 Criterios de búsqueda de información.....	28
6. DISCUSIÓN.....	29
7. CONCLUSIONES.....	29
8. RECOMENDACIONES.....	29
9. REFERENCIAS BIBLIOGRÁFICAS.....	30

1. INTRODUCCIÓN

Las patologías que afectan los tejidos de soporte dental han sido objeto de creciente atención en el ámbito odontológico, no solo por su alta prevalencia, sino también por sus implicaciones funcionales, estéticas y sistémicas. En este contexto, la periodoncia ha experimentado una evolución constante, impulsada por la necesidad de tratamientos más eficaces, menos invasivos y centrados en el bienestar integral del paciente.

Las enfermedades periodontales (EP) son patologías inflamatorias de origen bacteriano que involucran los tejidos de soporte dental, generando procesos inflamatorios crónicos, y en ausencia de tratamiento, pueden conducir a la pérdida dentaria. Su alta prevalencia a nivel mundial y su curso clínico silencioso convierten la enfermedad en un desafío clínico significativo.¹

El avance tecnológico ha abierto nuevas oportunidades terapéuticas que complementan los enfoques convencionales. En odontología, la aplicación del láser representa un campo en auge que ha despertado creciente interés tanto en la práctica clínica como en la investigación académica. Esta tendencia responde a una visión moderna de la salud oral, en la cual la precisión, la biocompatibilidad y la innovación tecnológica adquieren una relevancia cada vez mayor.

Considerando este escenario de transformación y modernización de los tratamientos periodontales, resulta pertinente explorar nuevas herramientas y su incorporación en los protocolos terapéuticos existentes. Entre estas innovaciones, la terapia fotodinámica (TFD) destaca por su carácter mínimamente invasivo y su capacidad para mejorar la desinfección en el tratamiento periodontal no quirúrgico, permitiendo la remoción de patógenos y cálculo subgingival inaccesible por los instrumentos periodontales tradicionales.² Su aplicación plantea interrogantes clave acerca de su eficacia, seguridad y utilidad clínica, lo que la transforma en un tema de investigación significativo dentro de las terapias complementarias emergentes. En este contexto, esta investigación se enmarca dentro del interés de analizar de manera crítica las innovaciones que están moldeando el futuro de la terapia periodontal. En particular, se propone analizar la aplicación de la TFD como coadyuvante al tratamiento periodontal no quirúrgico, con el objetivo de entender su

alcance clínico y fundamentar su inclusión en la práctica odontológica a partir de la evidencia disponible en la literatura científica.

La fundamentación de esta investigación radica en la necesidad de proporcionar una comprensión actualizada, crítica y basada en la evidencia científica a los profesionales de la salud oral sobre una terapia emergente que ha demostrado eficacia clínica considerable. En el contexto clínico actual, caracterizado por el incremento de la resistencia antimicrobiana, la naturaleza persistente de las patologías periodontales y las limitaciones del tratamiento convencional, resulta imperativo el desarrollo de estrategias alternativas que ofrezcan mayor efectividad y seguridad terapéutica. La TFD emerge como una opción prometedora para el perfeccionamiento de protocolos existentes. Asimismo, mediante el análisis de la literatura científica reciente (2020-2025), esta revisión contribuye a cerrar brechas de conocimiento y a fortalecer el proceso de toma de decisiones clínicas fundamentados en la evidencia científica de mayor calidad disponible.

2. PLANTEAMIENTO DEL PROBLEMA

La EP es una de las patologías más prevalentes en la cavidad bucal, afectando aproximadamente al 50% de la población mundial. Se manifiesta clínicamente mediante sangrado, movilidad dental, recesión gingival, formación de bolsas periodontales, disfunción masticatoria y en casos avanzados, pérdida dentaria.³ El tratamiento no quirúrgico por excelencia, el raspado y alisado radicular (RAR), a través de múltiples estudios ha demostrado una reducción significativa en la carga bacteriana subgingival y los microorganismos periodontales patógenos específicos. A pesar de que el RAR es notablemente eficaz en reducir la inflamación clínica y la profundidad al sondaje de las bolsas, un porcentaje significativo de dientes tratados presentará biopelícula subgingival y cálculo residual. Por esto, se han adoptado otras tecnologías como la TFD, la cual ha marcado un desarrollo fundamental en el campo de la periodoncia.⁴

Los desarrollos recientes en el campo de la tecnología láser han permitido incorporar nuevos enfoques en la terapia periodontal. En particular, la TFD ha ganado relevancia como tratamiento adyuvante en la periodoncia no quirúrgica, al combinar un fotosensibilizador específico con una fuente de luz de baja intensidad para activar una reacción capaz de eliminar eficazmente patógenos periodontales. Diversos estudios han respaldado su eficacia clínica destacando beneficios como la reducción de inflamación, mejor cicatrización y una mayor comodidad para el paciente, gracias a su naturaleza mínimamente invasiva. Asimismo, esta permite una focalización precisa de las zonas afectadas, lo que permite proteger de una manera más eficaz los tejidos sanos circundantes.⁵

2.1 INTERROGANTES DE INVESTIGACIÓN

En base al contexto descrito, surgen las siguientes interrogantes:

1. ¿Cuáles mecanismos de acción se atribuyen a la terapia fotodinámica en la desinfección y regeneración periodontal?
2. ¿Cuáles beneficios clínicos aporta el uso de la terapia fotodinámica en periodoncia según la literatura científica actual?

3. ¿Cuál es el papel actual de la terapia fotodinámica como coadyuvante en el tratamiento periodontal no quirúrgico?

3. OBJETIVOS

3.1 OBJETIVO GENERAL

Analizar la terapia fotodinámica como coadyuvante en el tratamiento periodontal no quirúrgico a partir de la evidencia científica disponible.

3.2 OBJETIVOS ESPECÍFICOS

- Describir los mecanismos de acción antimicrobiana e inmunomoduladora de la terapia fotodinámica en el contexto periodontal.
- Evaluar la evidencia científica sobre la efectividad clínica de la terapia fotodinámica como coadyuvante del raspado y alisado radicular.
- Analizar las principales ventajas, limitaciones y consideraciones clínicas del uso de la terapia fotodinámica en el tratamiento periodontal no quirúrgico.

4. MARCO TEÓRICO

4.1. Antecedentes Históricos.

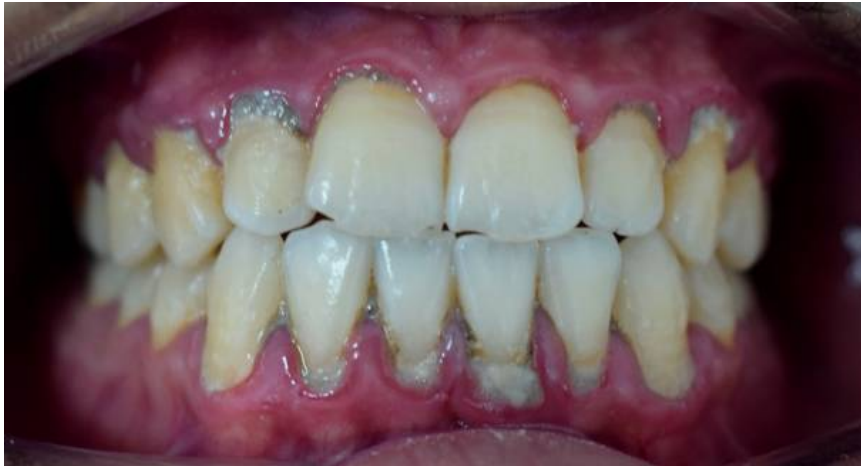4.1.1 Evolución de la enfermedad periodontal

La EP constituye un grupo de afecciones de etiología inflamatoria con origen multifactorial que ocasiona la destrucción progresiva del aparato de soporte dental. Se divide en dos enfermedades primarias, la gingivitis y la periodontitis. Se clasifica como gingivitis cuando afecta al periodonto de protección (encías y epitelio de unión) y periodontitis cuando ya está involucrado el periodonto de inserción (cemento, ligamento periodontal y hueso alveolar).⁶

La gingivitis es la forma más temprana de la EP y se caracteriza por la inflamación de la encía causada por acumulación de bacterias y residuos a lo largo del margen gingival.⁷ Con una mejoría de la higiene oral, es posible revertir esta afección. Sin embargo, sin un tratamiento oportuno, la gingivitis puede progresar a periodontitis.

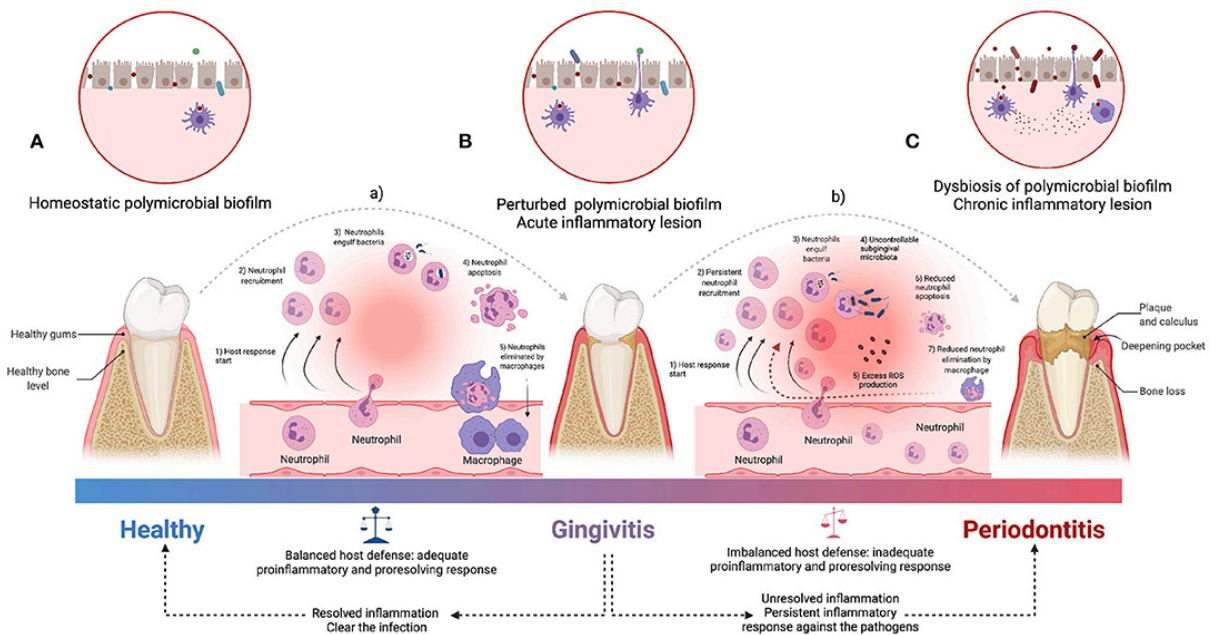
La periodontitis es la forma más avanzada de la EP, asociada a una acumulación de biopelícula y caracterizada por la destrucción progresiva del aparato de soporte dental (Figs. 1, 2), pudiendo causar pérdida dental.⁸ Aunque históricamente se consideraba exclusivamente una afección inflamatoria local, en las últimas décadas ha adquirido relevancia su carácter multifactorial y se ha reconocido la asociación entre la periodontitis con otras enfermedades y afecciones sistémicas crónicas.⁹ Esta comprensión ha llevado a redefinirla como una enfermedad inflamatoria compleja, producto de una interacción dinámica entre un biopelícula disbiótica y una respuesta inmunoinflamatoria del huésped. Diferentes estudios han evidenciado que la periodontitis no solo incide en los tejidos de soporte dental, sino que también pueden tener un impacto sistémico mediante mediadores inflamatorios y diseminación de bacterias, estableciendo vínculos bidireccionales con enfermedades como la diabetes mellitus, enfermedades cardiovasculares, trastornos respiratorios, alteraciones durante el embarazo, entre otros.¹⁰

Figura 1. Periodontitis



(Fuente: Shaimaa Abdellatif, Public Domain, via Wikimedia Commons)

Figura 2. Proceso de inflamación periodontal



(Fuente: Martínez-García M, Hernández-Lemus E. Periodontal inflammation and systemic diseases: An overview. Front Physiol. 2021;12:709438.)

4.1.2 Desarrollo del tratamiento periodontal no quirúrgico

El siglo XIX marcó el inicio del abordaje preventivo y terapéutico de las EP, gracias al conocimiento comprensible de su posible etiología. A partir de este entendimiento, se desarrollaron instrumentos clínicos y técnicas para curetaje, desbridamiento y raspado radicular. En este contexto, el dentista alemán Koecker destacó la importancia de la salud oral en su ensayo publicado en el 'Philadelphia Journal of

Medicine and Physical Sciences' en 1821, donde resaltó que los cambios inflamatorios en las encías y la presencia de cálculo podría llevar a la pérdida dentaria. En su libro influyente 'Principles of Dental Surgery' publicado en 1826, el mismo abogaba por la utilización de polvo astringente y cepillo dental de crin, y además utilizar las cerdas del cepillo en los espacios interdientales luego de cada comida para mantener la higiene oral. Adicionalmente, bajo la teoría de infección focal odontogénica, proponía la extracción de dientes severamente afectados y raíces para prevenir infecciones sistémicas.¹¹

Posteriormente, John Mankey Riggs, pionero y primer especialista en el área de periodoncia, propuso un enfoque conservador centrado en la profilaxis oral y prevención. Riggs diseñó una serie de seis instrumentos manuales para el raspado y se opone totalmente a las resecciones quirúrgicas gingivales prevalentes en su época. A finales del siglo XIX, Black formuló un enfoque práctico para el diagnóstico y tratamiento temprano de las enfermedades periodontales, posicionándolo como uno de los padres de la odontología moderna.¹²

Durante el siglo XX, se consolidó el tratamiento periodontal no quirúrgico como la base terapéutica para el manejo de la enfermedad periodontal. Investigadores como Waerhaug y Løe demostraron la relación directa de la acumulación de placa y el desarrollo de gingivitis y periodontitis, lo que impulsó una nueva era en la remoción mecánica de la placa y cálculo subgingival mediante el RAR. A pesar de que el tratamiento mecánico se mantuvo como el estándar, se introdujeron coadyuvantes como la clorhexidina dada la preocupación por la resistencia bacteriana al uso de antibióticos. Así, el enfoque clínico combinó el RAR con estrategias de control clínico.¹³

4.1.3 Origen y evolución de la terapia fotodinámica

La TFD tiene sus orígenes a inicios del siglo XX, cuando el científico Oscar Raab, bajo la dirección de Hermann von Tappeiner, describió por primera vez la muerte celular inducida por la combinación de un tinte químico y luz visible, estableciendo así las bases científicas del principio fotodinámico.¹⁴ Posteriormente, esta tecnología fue incorporada en el ámbito oncológico como una modalidad adyuvante,

destacándose por su menor toxicidad sistémica en comparación con tratamientos convencionales como la quimioterapia o la radioterapia.¹⁵

Con el avance de la investigación, la TFD amplió su campo de aplicación y dio origen a una variante antimicrobiana conocida como terapia fotodinámica antimicrobiana (TFDa), enfocada en el tratamiento de infecciones de origen bacteriano, fúngico y viral. Esta evolución fue impulsada por el Weber, quien promovió su uso como alternativa frente a patógenos multirresistentes, particularmente en contextos donde la resistencia a antibióticos representa un reto clínico significativo.¹⁴

A partir de la década de 1990, la TFD comenzó a aplicarse en odontología, inicialmente en el manejo de enfermedades infecciosas del medio bucal. En esta etapa, investigadores desarrollaron protocolos experimentales que combinaban el uso de láser de baja intensidad con fotosensibilizadores como el azul de metileno o el azul de toluidina, con resultados prometedores en la eliminación de microorganismos patógenos orales.¹⁶

Actualmente, la TFD se ha consolidado como una herramienta coadyuvante en el tratamiento no quirúrgico de enfermedades periodontales y periimplantarias. Diversos estudios han demostrado su eficacia en la reducción de la carga bacteriana subgingival, la modulación de la respuesta inflamatoria y la mejoría de parámetros clínicos como la profundidad de sondaje y la ganancia de inserción clínica.¹⁷

4.1.4 Incorporación de la terapia fotodinámica como coadyuvante en el tratamiento periodontal no quirúrgico

La incorporación de la TFD en el tratamiento periodontal no quirúrgico ha cobrado relevancia en los últimos años, motivada por la búsqueda de alternativas terapéuticas menos invasivas y con un perfil de seguridad más favorable frente a las terapias convencionales. El interés por esta técnica en el ámbito periodontal surgió a finales del siglo XX y se consolidó a partir de la década de 2000, cuando estudios pioneros evidenciaron su eficacia *in vitro* frente a microorganismos periodontopatógenos como *Porphyromonas gingivalis* (PG), *Tannerella forsythia*

(TF) y *Aggregatibacter actinomycetemcomitans* (AA), todos implicados en la etiología de la periodontitis.¹⁸

Desde el año 2020, la evidencia clínica ha fortalecido el papel de la TFD como coadyuvante del RAR. En un metaanálisis, fue demostrado que la combinación de TFDa con RAR produjo mejoras estadísticamente significativas en parámetros clínicos como la profundidad de sondaje y la ganancia de inserción clínica, especialmente en pacientes con periodontitis leve a moderada.¹⁹

Más allá de su acción antimicrobiana, diversos estudios han señalado que la TFD posee propiedades inmunomoduladoras. Entre estas se encuentra la capacidad de reducir los niveles de citoquinas proinflamatorias y generar un entorno bioquímico más favorable para la regeneración de tejidos periodontales. Además, algunos autores proponen su aplicación como terapia de mantenimiento para evitar la progresión de la enfermedad en bolsas periodontales persistentes.²⁰

Con el fin de mejorar su eficacia clínica, investigaciones recientes han evaluado el uso de nuevos fotosensibilizadores, como la riboflavina, que destaca por su biocompatibilidad superior y baja toxicidad en comparación con agentes tradicionales. Asimismo, se ha profundizado en la optimización de parámetros técnicos esenciales, tales como la dosis de luz, la longitud de onda utilizada, el tiempo de exposición y el número de sesiones necesarias para lograr resultados clínicos consistentes.¹⁹

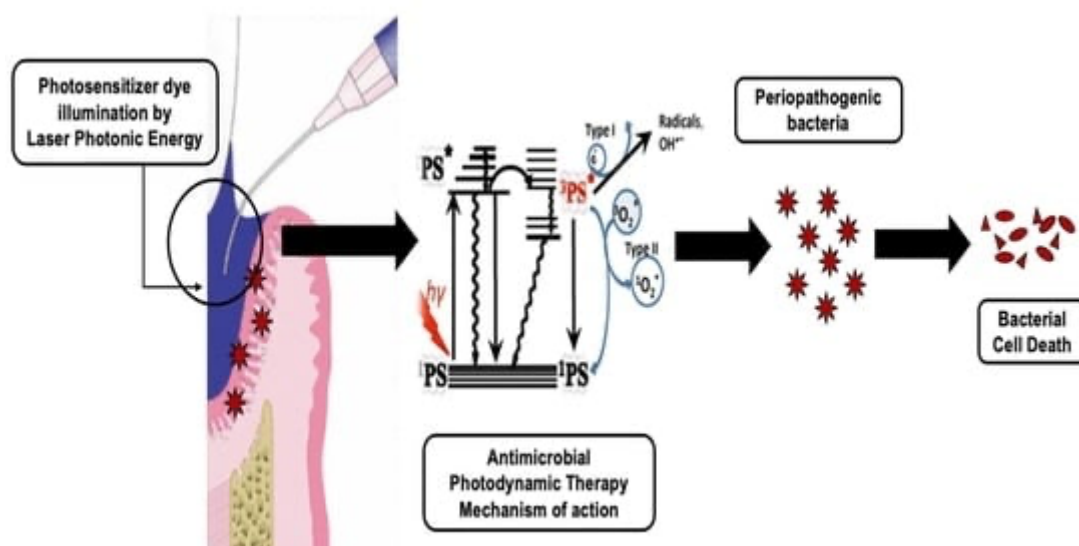
No obstante, la falta de estandarización de los protocolos clínicos sigue representando uno de los principales retos para la implementación rutinaria de la TFD en la práctica periodontal. La heterogeneidad metodológica en los estudios limita la posibilidad de establecer guías clínicas universales y dificulta la comparación entre resultados, lo cual compromete su reproducibilidad y aplicación sistemática.¹⁴

4.2 Marco conceptual

4.2.1 Terapia fotodinámica (TFD)

Los láseres de baja intensidad producen un efecto terapéutico, dado que favorecen la regeneración de tejidos, modulan la inflamación y proporcionan analgesia. Dado que no incrementan de manera significativa la temperatura del tejido, no ejercen un efecto antimicrobiano por sí solos. No obstante, al combinarse con agentes fotosensibilizantes, pueden alcanzar una tasa de reducción microbiana del 99% al 100%.²¹ Se denomina terapia fotodinámica a la combinación de una fuente de luz con un fotosensibilizador para inducir la muerte microbiana.(Fig. 3)

Figura 3. Mecanismo de acción de la TFD



(Fuente: Dalvi S, Benedicenti S, Sălăgean T, Bordea IR, Hanna R. *Effectiveness of antimicrobial photodynamic therapy in the treatment of periodontitis: A systematic review and meta-analysis of in vivo human randomized controlled clinical trials. Pharmaceutics.* 2021;13(6):836.)

4.2.2 Fotosensibilizador

Los fotosensibilizadores son moléculas biológicamente inactivas en ausencia de luz, que se activan al ser expuestas a una fuente lumínica con una longitud de onda específica. Una vez activados, interactúan con el oxígeno molecular presente en los tejidos para generar especies reactivas de oxígeno (ROS) y/o oxígeno singlete (1O_2), que son capaces de inducir daño celular en microorganismos. Idealmente, un fotosensibilizador debe tener un pico de absorción en la región del rojo (entre 650 y

850 nm), donde los tejidos biológicos presentan mayor transparencia, favoreciendo así una mayor penetración de la luz.¹

Las características ideales de un fotosensibilizador incluyen: alta absorción en la región del rojo ($\lambda > 650$ nm), bajas toxicidad en ausencia de luz, buena fotoestabilidad, solubilidad en medios biológicos, alta selectividad por el tejido que contiene la infección periodontal, capacidad para generar eficientemente ROS, ser no mutagénico ni genotóxico y producirse mediante síntesis sencilla, con alta pureza y rendimiento. La eficacia clínica de un fotosensibilizador depende tanto de su estructura química como de su capacidad de unirse al objetivo terapéutico y de la dosis de luz utilizada en la activación.²¹ La mayoría de los fotosensibilizadores tienen estructuras tetrapirrólicas cíclicas tales como: porfirinas, clorinas, bacterioclorinas, ftalocianinas, entre otras.²²

4.2.3 Metaloproteinasas de matriz (MMP)

Las MMP componen un grupo de más de 25 endopeptidasas, que desempeñan un papel importante en la dinámica de la matriz extracelular a través de actividades específicas de desmontaje de las proteínas y receptores de la matriz extracelular. Contribuyen de forma activa y dinámica durante los procesos de desarrollo, fisiológicos y patológicos en diferentes tejidos, así como también en las fases de resolución de estas enfermedades y su curación. Las MMP contribuyen de forma esencial a todas las fases del desarrollo dental, la diferenciación, el crecimiento, la conformación, la apoptosis y la degradación de diferentes tejidos dentales y periodontales. Son biomarcadores importantes en enfermedad, incluyendo la degradación de diferentes tejidos dentales, la pulpitis reversible e irreversible y la periodontitis apical, así como lesiones gingivales y periodontales.²³

4.3 Revisión de la literatura.

4.3.1 Introducción general al tratamiento periodontal y terapias coadyuvantes

El tratamiento periodontal abarca un conjunto amplio de intervenciones que se aplican de manera progresiva, con el propósito principal de controlar la infección y

suprimir la inflamación. La primera fase del tratamiento se centra en el control del biofilm supragingival, tanto por parte del profesional como del paciente. El odontólogo debe educar al paciente sobre la importancia de eliminar eficazmente el biofilm dental en casa, especialmente antes de proceder con la terapia periodontal activa. Además, este cuidado debe seguir siendo reforzado durante las fases iniciales y posteriores del tratamiento periodontal.²⁴ En esta fase, asimismo, se deben manejar los factores de riesgo sistémicos o ambientales (como tabaquismo y diabetes) que influyen en el desarrollo de la EP.⁶ En pacientes con gingivitis, esta primera fase suele ser suficiente para revertir la inflamación, siempre que se elimine de manera adecuada la acumulación de biofilm. Sin embargo, en pacientes con periodontitis, esta primera etapa es esencial antes de pasar a una segunda fase, enfocada en la eliminación del biofilm y del cálculo subgingival, que constituye la base del tratamiento periodontal. Esta instrumentación subgingival, conocida como RAR, puede complementarse con antimicrobianos o antiinflamatorios administrados local o sistémicamente.⁴

Ensayos clínicos aleatorizados recientes, así como revisiones sistemáticas y metanálisis, informaron una mejoría significativa en los resultados del RAR cuando se usaron antibióticos sistémicos como terapia adyuvante. Se observó reducción a la profundidad del sondaje de la boca completa y una ganancia de inserción clínica a los 6 meses de seguimiento en los grupos antibióticos versus los grupos de control de placebo, que pareció persistir a los 12 meses de seguimiento. Estas fueron respaldadas por reducción en el sangrado al sondaje y en la frecuencia de bolsas periodontales residuales, y aumento en el cierre de bolsas periodontales.¹⁶

La terapia de modulación del huésped también ha sido objeto de creciente interés en la investigación periodontal, al proponer estrategias que regulen la respuesta inmunitaria con el objeto de prevenir o mejorar el daño tisular asociado a la enfermedad periodontal.¹⁰ Entre estas terapias, se encuentra el uso de probióticos, doxiciclina sistémica en dosis sub antimicrobianas y las resolvinas. En particular, el uso adyuvante de ácidos grasos de omega-3 y 81 mg de ácido acetilsalicílico con RAR en pacientes con periodontitis resultó en una reducción significativa de las profundidades de sondaje y una ganancia de inserción clínica significativa en

comparación cuando solo se utilizó RAR por sí solo. Asimismo, la doxiciclina inhibe las MMP en los tejidos gingivales cuando se administra en dosis subterapéuticas antimicrobianas. No obstante, aunque en la actualidad se dispone de diversas terapias coadyuvantes para el tratamiento periodontal no quirúrgico, la literatura científica que respalda su uso sigue siendo limitada, con la excepción de los antibióticos sistémicos, cuya eficacia ha sido ampliamente demostrada. Desafortunadamente, el uso prolongado de antibióticos incrementa el riesgo de resistencia antibiótica e infecciones superpuestas.²⁵ En consecuencia, el profesional clínico debe planificar su empleo con rigurosidad, basándose en la evidencia científica más reciente y de mayor calidad disponible.²⁶

4.3.2 Fundamentos del tratamiento periodontal

El tratamiento periodontal se basa en la interrupción de la progresión inflamatoria destructiva mediante la eliminación del biofilm subgingival y del cálculo adherido a las superficies radiculares, así como en el control de los factores modificadores del huésped. Su eficacia está condicionada tanto por una instrumentación meticulosa como por la adherencia del paciente a las medidas del control de placa, siendo ambos factores determinantes para alcanzar la estabilidad clínica a largo plazo.¹⁰

La primera fase terapéutica, incluye la instrumentación mecánica mediante RAR, acompañada de medidas educativas y motivacionales orientadas al control de la placa bacteriana por parte del paciente. La calidad de esta intervención inicial determina en gran medida el pronóstico, ya que se ha demostrado que, cuando se realiza de forma minuciosa y se logra una colaboración efectiva del paciente, puede inducir reducciones significativas en la profundidad de sondaje, disminución del sangrado al sondaje y estabilización del nivel de inserción clínica.²⁷

Posterior a esta fase inicial, la reevaluación clínica desempeña un papel clave en la toma de decisiones terapéuticas, ya que permite identificar sitios que no han respondido adecuadamente, los cuales pueden requerir intervenciones adicionales. Estas intervenciones pueden incluir una segunda fase de desinfección subgingival, procedimientos quirúrgicos o la implementación de tratamientos complementarios que optimicen los resultados obtenidos. Esta planificación terapéutica debe ser

individualizada y dinámica, adaptándose a la evolución clínica y al perfil de riesgo del paciente.²⁵

4.3.2.1 Clasificación de las enfermedades periodontales (AAP 2019)

Tabla 1: Estadificación de la periodontitis

Periodontitis stage		Stage I	Stage II	Stage III	Stage IV
Severity	Interdental CAL at site of greatest loss	1 to 2 mm	3 to 4 mm	≥5 mm	≥5 mm
	Radiographic bone loss	Coronal third (<15%)	Coronal third (15% to 33%)	Extending to mid-third of root and beyond	Extending to mid-third of root and beyond
	Tooth loss	No tooth loss due to periodontitis		Tooth loss due to periodontitis of ≤4 teeth	Tooth loss due to periodontitis of ≥5 teeth
Complexity	Local	Maximum probing depth ≤4 mm Mostly horizontal bone loss	Maximum probing depth ≤5 mm Mostly horizontal bone loss	In addition to stage II complexity: Probing depth ≥6 mm Vertical bone loss ≥3 mm Furcation involvement Class II or III Moderate ridge defect	In addition to stage III complexity: Need for complex rehabilitation due to: Masticatory dysfunction Secondary occlusal trauma (tooth mobility degree ≥2) Severe ridge defect Bite collapse, drifting, flaring Less than 20 remaining teeth (10 opposing pairs)
		Extent and distribution			
Add to stage as descriptor		For each stage, describe extent as localized (<30% of teeth involved), generalized, or molar/incisor pattern			

(Fuente: Sanz M, Herrera D, Kerschull M, Chapple I, Jepsen S, Beglundh T, Sculean A, Tonetti MS; EFP Workshop Participants and Methodological Consultants. Treatment of stage I-III periodontitis-The EFP S3 level clinical practice guideline. J Clin Periodontol. 2020 Jul;47 Suppl 22:4-60.)

Tabla 2: Grados de la periodontitis

Periodontitis grade		Grade A: Slow rate of progression	Grade B: Moderate rate of progression	Grade C: Rapid rate of progression	
Primary criteria	Direct evidence of progression	Longitudinal data (radiographic bone loss or CAL)	Evidence of no loss over 5 years	<2 mm over 5 years ≥2 mm over 5 years	
	Indirect evidence of progression	% bone loss/age	<0.25	0.25 to 1.0	>1.0
		Case phenotype	Heavy biofilm deposits with low levels of destruction	Destruction commensurate with biofilm deposits	Destruction exceeds expectation given biofilm deposits; specific clinical patterns suggestive of periods of rapid progression and/or early onset disease (e.g., molar/incisor pattern; lack of expected response to standard bacterial control therapies)
Grade modifiers	Risk factors	Smoking	Non-smoker	Smoker <10 cigarettes/day Smoker ≥10 cigarettes/day	
		Diabetes	Normoglycemic/ no diagnosis of diabetes	HbA1c <7.0% in patients with diabetes HbA1c ≥7.0% in patients with diabetes	
Risk of systemic impact of periodontitis ^a	Inflammatory burden	High sensitivity CRP (hsCRP)	<1 mg/L	1 to 3 mg/L >3 mg/L	
Biomarkers	Indicators of CAL/bone loss	Saliva, gingival crevicular fluid, serum	?	?	

(Fuente: American Academy of Periodontology; European Federation of Periodontology. Staging and grading periodontitis: *A clinical decision tree for staging and grading*. Chicago/Amsterdam: AAP–EFP; 2019.)

4.3.2.2 Principios del raspado y alisado radicular (RAR)

El RAR, es una técnica fundamental en el tratamiento periodontal no quirúrgico, el cual debe administrarse junto con la corrección de los factores contribuyentes locales, la extracción de dientes sin pronóstico favorable y el tratamiento de las lesiones cariosas activas. Su objetivo principal es la eliminación completa de la biopelícula subgingival y el cálculo dental adherido a las superficies radiculares, lo que permite la resolución de la inflamación y promueve la reparación del tejido periodontal dañado.²⁸

Para garantizar un procedimiento efectivo y cómodo para el paciente, es indispensable la administración adecuada de anestesia local antes del tratamiento. Esto facilita un manejo preciso del tejido, minimizando el dolor y la incomodidad para el paciente.²

El RAR puede realizarse utilizando instrumentos manuales, como curetas, o instrumentos mecanizados, destacando entre estos los dispositivos ultrasónicos. En zonas subgingivales de difícil acceso, la instrumentación con dispositivos ultrasónicos ha demostrado ser una opción eficaz para la remoción de biopelícula y cálculo, ya que permite un acceso más cómodo y una eliminación eficiente, especialmente cuando se combina con la instrumentación manual. No obstante, la eficacia de ambos métodos depende en gran medida de la habilidad del operador y de la anatomía específica de la superficie radicular, por lo que no se puede considerar que uno sea sistemáticamente superior al otro en todos los casos.²⁹

La selección del tipo de instrumento debe basarse en la evaluación clínica de cada caso, considerando factores como la profundidad de las bolsas periodontales, la anatomía radicular y la sensibilidad del paciente. Es fundamental que el operador mantenga una técnica meticulosa, evitando daños iatrogénicos a la superficie radicular y al tejido gingival circundante, lo que podría comprometer la cicatrización y el éxito del tratamiento.³⁰

4.3.2.3 Limitaciones del tratamiento mecanico convencional

El RAR ha demostrado ser clínicamente eficaz en la reducción de la inflamación gingival, sangrado al sondaje y profundidades de bolsa. Sin embargo, presenta múltiples limitaciones que han sido ampliamente documentadas en la literatura científica reciente, especialmente en pacientes con condiciones anatómicas complejas que restringen el acceso adecuado a las superficies radiculares o en estadios avanzados de la enfermedad periodontal.⁴

Una de las principales dificultades radica en las restricciones morfológicas que comprometen la llegada efectiva del instrumental a determinadas zonas, como las áreas de furcación, bolsas profundas, regiones interproximales estrechas o raíces con concavidades. Estas características dificultan la eliminación completa del cálculo y del biofilm subgingival, lo que favorece la persistencia de microorganismos patógenos y puede conducir a la progresión o recurrencia de la enfermedad, incluso cuando se observa una aparente mejoría clínica inicial.²⁷

Además, se ha documentado que, tras procedimientos de RAR, pueden permanecer residuos de cálculo y microorganismos viables en las superficies tratadas, especialmente en aquellas de difícil acceso. Esta remanencia no solo compromete la resolución completa del proceso inflamatorio, sino que también limita el potencial de regeneración de los tejidos periodontales de soporte.²⁸ Esta situación se ve aún más agravada en pacientes con condiciones sistémicas desfavorables, como el tabaquismo activo o la diabetes mellitus no controlada. En estos casos, la respuesta al tratamiento mecánico suele ser menos predecible, debido a una alteración de los mecanismos de defensa del huésped, una mayor susceptibilidad a la inflamación crónica y una menor capacidad de cicatrización. Estas condiciones comprometen los beneficios clínicos obtenidos con el RAR de forma aislada.²⁹

4.3.3 Fundamentos de la terapia fotodinámica

4.3.3.1 Principios fisicoquímicos de la terapia fotodinámica

4.3.3.1.1 Fotosensibilizadores

Los fotosensibilizadores (FS) son todo aquel compuesto capaz de absorber luz con una longitud de onda determinada y de transformarla en energía útil.³¹

Con respecto a los FS, los diferentes tipos tienen distintos grados de selectividad y eficiencia hacia células específicas. Algunos FS son más efectivos para dirigirse a ciertas bacterias que otros. Por ejemplo, el AM puede ser más efectivo tratando bacterias Gram-positivas debido a su mayor capacidad de inducción como colorante en comparación con las bacterias Gram-negativas. Además, la cantidad de FS utilizado y su método de administración puede afectar la eficacia terapéutica; una dosis excesiva podría aumentar el riesgo de efectos adversos y daño a los tejidos sanos, mientras que utilizar una cantidad insuficiente de FS puede no generar el efecto deseado. De esta misma forma, la duración del tratamiento puede afectar su efectividad clínica; tiempos muy cortos pueden ser insuficientes y exposiciones prolongadas pueden incrementar su riesgo a efectos secundarios, incluyendo el daño celular. Es de suma importancia conocer el FS a emplear, ya que cada uno conlleva distintas longitudes de onda óptimas específicas para su activación.³²

4.3.3.1.2 Formación de especies reactivas de oxígeno (ROS)

Luego de que un FS es activado por una fuente de luz, el mismo pasa por una transición desde su estado basal de energía (singlete S_0) hacia un estado singlete excitado (S_1). A partir de este nivel energético, el FS puede regresar a su estado fundamental emitiendo fluorescencia o bien experimentar una conversión, pasando a un estado triplete (T_1) el cual es más duradero y reactivo. En esta fase, el FS en estado triplete puede desencadenar dos tipos de mecanismos fotodinámicos.²²

En la reacción de tipo I, el FS interactúa directamente con biomoléculas del entorno mediante transferencia de electrones o de hidrógeno, creando radicales libres como superóxido, hidroxilo y radicales derivados de lípidos. Estos componentes atacan estructuras celulares esenciales, provocando daño celular directo. Por otro lado, en la reacción de tipo II, el FS transfiere energía al oxígeno molecular, transformándolo en oxígeno singlete (1O_2), una forma altamente reactiva capaz de oxidar lípidos, proteínas y ácidos nucleicos, generando así efectos citotóxicos. La membrana celular, compuesta principalmente por lípidos insaturados, es especialmente vulnerable a estos procesos oxidativos. En consecuencia, los productos derivados de estas reacciones pueden inhibir el crecimiento celular, inducir apoptosis (muerte

celular) y comprometer la viabilidad de los microorganismos presentes, como en el caso de la biopelícula subgingival.³³

4.3.3.2 Tipos y características de los fotosensibilizadores utilizados en periodoncia.

En la práctica periodontal, los agentes fotosensibilizadores más empleados pertenecen al grupo de las fenotiazinas, destacando el AM, azul O (TBO) y derivados como el butil toluidina azul (BuTB). Estas moléculas exhiben una carga catiónica que facilita su unión electrostática con las membranas microbianas cargadas negativamente, favoreciendo la producción localizada de ROS al ser activadas mediante luz roja (aproximadamente 630 a 670 nm).¹⁶

El azul de metileno (AM) es un compuesto químico perteneciente a la familia de los colorantes fenotiazínicos, caracterizado por su capacidad para absorber luz en un rango específico, generalmente entre 630 y 670 nm. Esta propiedad permite su activación mediante fuentes lumínicas, como láseres o diodos emisores de luz (LED), lo cual es fundamental para su función en la TFD.³⁴

Su aplicación en la TFD se sustenta en su capacidad para inducir la formación de radicales hidroxilo (mecanismo tipo I) y especies de oxígeno singlete (mecanismo tipo II), ambos agentes altamente reactivos que contribuyen a la destrucción de microorganismos. Al activarse, el azul de metileno genera ROS, las cuales provocan daños oxidativos en componentes celulares esenciales como membranas, proteínas y ácidos nucleicos, afectando bacterias, hongos y virus, y conduciendo finalmente a la muerte celular microbiana.¹⁶

En el contexto clínico, la concentración utilizada del azul de metileno en terapia fotodinámica suele oscilar entre 0.005% y 0.1%, dependiendo del protocolo específico, el tipo de microorganismo a tratar y el medio de aplicación. Estas concentraciones han demostrado ser eficaces para lograr una acción antimicrobiana significativa sin generar toxicidad a los tejidos adyacentes.¹⁰

La indocianina verde (ICG) ha ganado relevancia como fotosensibilizador alternativo. Activada por luz en el espectro del infrarrojo cercano (780–810 nm),

permite una mayor penetración tisular, aunque produce menos ROS y más calor localizado, lo que le otorga un componente fototérmico útil en zonas periodontales de difícil acceso.³⁵

Por otro lado, la curcumina representa una opción natural interesante debido a su bajo perfil tóxico y sus propiedades antioxidantes, antiinflamatorias y antimicrobianas. Aunque es activada por luz azul (400–450 nm), lo que limita su penetración en tejidos profundos, ofrece una excelente biocompatibilidad, lo cual es útil en pacientes con hipersensibilidad a sustancias sintéticas.³⁶

4.3.3.3 Equipos de luz y parámetros clínicos de aplicación

En la TFD, la elección del equipo de luz es un componente esencial que determina tanto la activación eficiente del fotosensibilizador como la profundidad de penetración tisular y la distribución de la energía sobre el área tratada. La luz debe tener una longitud de onda específica que coincida con el pico máximo de absorción del fotosensibilizador utilizado.¹⁴

Los dispositivos utilizados para emitir esta luz pueden clasificarse principalmente en láseres de baja potencia, como los diodos láser, y lámparas de diodos emisores de luz LED. Los láseres permiten una emisión coherente y direccional, lo cual resulta en una penetración más controlada y focalizada, siendo comúnmente empleados en configuraciones de 100 a 300 mW con tiempos de exposición que oscilan entre 30 y 90 segundos por sitio, dependiendo del área tratada y del tipo de fotosensibilizador.³⁷

Por otro lado, los dispositivos LED presentan la ventaja de ser más accesibles económicamente, emitir luz no coherente y generar menor calor residual, lo que puede ser útil en tejidos con inflamación activa. Aunque su penetración tisular es más limitada, su uso ha demostrado ser clínicamente eficaz en bolsas periodontales moderadas, especialmente cuando se utiliza en combinación con fotosensibilizadores como azul de metileno o azul de toluidina O.³⁸

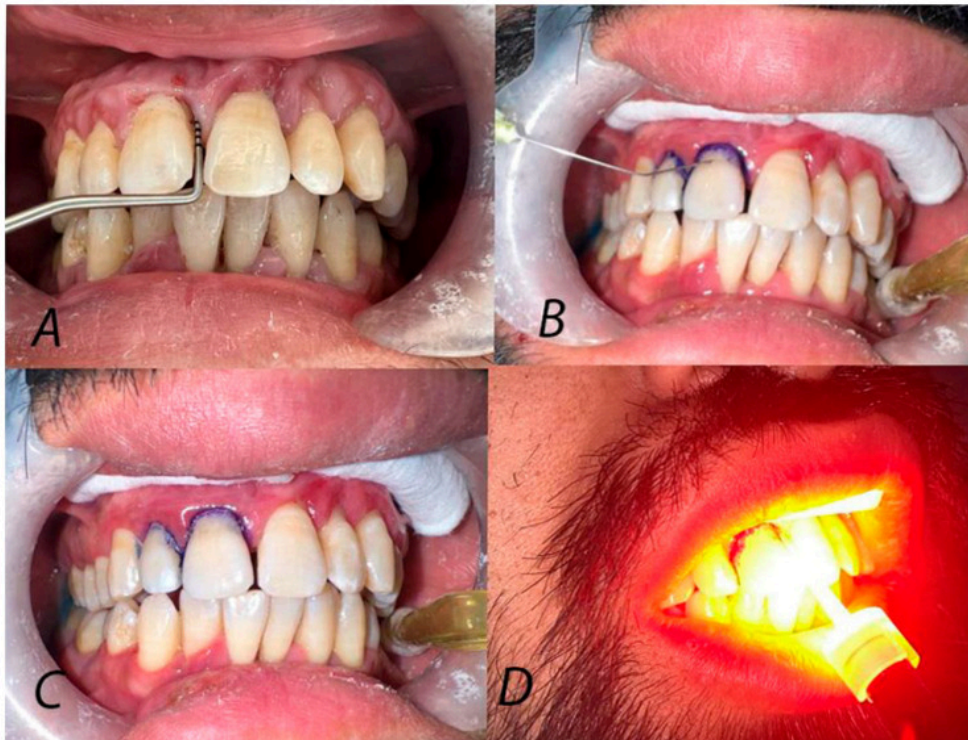
Además de la fuente de luz, los parámetros clínicos como la densidad de potencia (mW/cm^2), la fluencia o densidad de energía (J/cm^2), y el tiempo de preincubación del fotosensibilizador son cruciales para el éxito terapéutico. La fluencia recomendada para TFD en periodoncia suele ubicarse entre 6 y 30 J/cm^2 , valores que han demostrado ser seguros para los tejidos periodontales y efectivos para la destrucción de patógenos periodontales sin afectar células del huésped.³⁹ El tiempo de preincubación varía según la molécula empleada, pero generalmente se considera un intervalo óptimo de 60 a 180 segundos antes de la irradiación, permitiendo la difusión del fotosensibilizador en el biofilm y en las estructuras gingivales adyacentes.¹⁶

Otra variable que influye significativamente en el resultado clínico es la técnica de aplicación del haz de luz. Se recomienda una irradiación uniforme mediante movimientos controlados de barrido, especialmente en zonas de difícil acceso. El uso de puntas delgadas o fibras ópticas flexibles permite alcanzar con precisión bolsas periodontales profundas y superficies radiculares irregulares, garantizando la activación completa del agente fotosensible.⁴⁰

4.3.4 Aplicación de la terapia fotodinámica en el tratamiento periodontal no quirúrgico.

La TFD se ha consolidado como un tratamiento coadyuvante efectivo en el abordaje no quirúrgico de la enfermedad periodontal, debido a su capacidad para potenciar los efectos del RAR, especialmente donde persisten bolsas profundas, zonas anatómicas complejas o una respuesta clínica limitada tras el RAR. A diferencia de los tratamientos antimicrobianos sistémicos o locales, la TFD no induce resistencia microbiana y su acción está restringida al área tratada (Fig. 4), lo que la convierte en una alternativa segura, precisa y repetible en el tiempo sin efectos colaterales relevantes para el huésped.¹⁴

Figura 4. Pasos para la aplicación de la TFD



(Fuente: Najm KK, Gul SS, Abdulkareem AA. Efficacy of non-surgical periodontal therapy with adjunctive methylene blue and toluidine blue O mediated photodynamic in treatment of periodontitis: a randomized clinical trial. Clin Pract. 2024 May 22;14(3):954-64.)

Ha demostrado ser eficaz en el tratamiento de bolsas periodontales residuales, estas zonas representan un desafío clínico por su difícil acceso y por la presencia de depósitos bacterianos organizados en biofilm maduro, con resistencia aumentada a la instrumentación tradicional, la TFD reduce la carga bacteriana subgingival de forma más eficaz que la instrumentación mecánica sola, especialmente frente a patógenos periodontales como PG o AA.⁵ Esta sinergia terapéutica se explica porque, tras la disrupción mecánica de la biopelícula, el medio subgingival se vuelve más accesible para la penetración del fotosensibilizador y la difusión de las especies reactivas generadas tras la irradiación.²

La TFD ha resultado útil en pacientes que presentan limitaciones sistémicas o contraindicaciones para el uso de antibióticos, como aquellos con enfermedades hepáticas, renales o con antecedentes de alergias a antimicrobianos. En este grupo de pacientes, su aplicación permite una desinfección eficaz sin comprometer la seguridad del tratamiento.¹⁶

La implementación de la TFD en el tratamiento periodontal no quirúrgico debe formar parte de una estrategia terapéutica integral, ajustada a las condiciones clínicas y sistémicas del paciente, y basada en protocolos rigurosos en cuanto a la concentración del fotosensibilizador, el tiempo de incubación, la longitud de onda de la fuente de luz y el tiempo de exposición.¹⁴ La precisión en la aplicación y el cumplimiento estricto del protocolo son determinantes para obtener resultados clínicos reproducibles y estables. Si bien la TFD no sustituye a la instrumentación mecánica, representa una herramienta terapéutica eficaz que, integrada adecuadamente, puede mejorar significativamente el pronóstico de los pacientes con periodontitis, especialmente en estadios avanzados o casos de respuesta terapéutica limitada.²

4.3.4.1 Mecanismo antimicrobiano y efecto sobre la biopelícula subgingival

Las biopelículas se caracterizan por sus interacciones complejas con la superficie donde se forman, y en consecuencia, con los microorganismos que se encuentran en ella. Son conglomerados microbianos rodeados por una matriz extracelular de sustancias poliméricas como exopolisacáridos, proteínas y ácidos nucleicos, lo que les provee protección contra la acción de antimicrobianos de toda naturaleza. En estudios *in vitro*, se han reportado reducciones superiores al 80% en la actividad metabólica y el recuento bacteriano de biopelículas polimicrobianas tras la aplicación de TFD con azul de metileno y LED de 660 nm.⁴¹ A través de una reacción entre un FS y la luz láser de baja potencia, se forman ROS con capacidad oxidativa localizada, causando daño a membranas bacterianas y degradando la matriz extracelular del biofilm; la carga positiva del fotosensibilizador facilita su unión a la superficie bacteriana de las bacterias Gram-negativas, lo que optimiza su acción terapéutica en contextos subgingivales, ejerciendo acción bactericida frente a una amplia gama de bacterias, penetrando biopelículas e induciendo citotoxicidad microbiana.⁴²

Las EP son típicamente causadas por bacterias anaerobias como PG, AA y TF. PG es conocido como el agente principal causal de la periodontitis crónica en adultos,

mientras que AA se considera el patógeno primario en periodontitis agresiva. Los hallazgos in vitro destacan la eficacia bactericida del uso de TFD activada por láser mediada por AM frente a estas bacterias anaerobias Gram-negativas, incluso con tiempos de exposición cortos. A diferencia de los anticuerpos, la TFD mediada por AM es capaz de eliminar bacterias dentro de biopelículas intactas. Por lo tanto, esta técnica muestra potencial para eliminar infecciones subgingivales residuales que no pueden ser alcanzadas por la instrumentación mecánica por sí sola.⁴³

4.3.4.2 Efecto en la regeneración de tejidos y modulación inflamatoria

La TFD presenta múltiples ventajas, además de su acción antimicrobiana, ejerce un efecto inmunomodulador significativo que le da la capacidad de tratar enfermedades inflamatorias crónicas como es la periodontitis. La reacción resultante de la fuente de luz con el FS no solo induce citotoxicidad sobre las bacterias periodontopatógenas, sino que también regula mediadores proinflamatorios como TNF- α , IL-1 β , IL-6, prostaglandina E2 y óxido nítrico. Esta modulación del microambiente inflamatorio se traduce en una menor infiltración de células inmunes como neutrófilos y macrófagos, lo que favorece la resolución del proceso inflamatorio y estimula la regeneración tisular. Asimismo, la TFD promueve la proliferación de fibroblastos, la síntesis de colágeno y la angiogénesis, contribuyendo a una cicatrización más rápida y organizada.⁴⁴ Este proceso complejo de cicatrización de heridas y regeneración de tejidos implica tres fases superpuestas: inflamación, formación de tejido y remodelación. La TFD, especialmente en dosis bajas puede modular la respuesta inflamatoria al inducir la expresión de citocinas antiinflamatorias como IL-10 y disminuir la liberación de IL-6 e IL-8. Además, promueve la síntesis de factores de crecimiento como el Factor de Crecimiento de Fibroblastos (FCF), que favorecen la proliferación celular y la reparación tisular. El efecto antimicrobiano también contribuye a una cicatrización más eficaz, ya que al reducir la carga bacteriana, se le permite al tejido mitigar la inflamación crónica.⁴⁵

4.3.4.3 Indicaciones clínicas y limitaciones

La TFD se ha consolidado como una estrategia coadyuvante en el tratamiento periodontal no quirúrgico, especialmente en casos de bolsas profundas, zonas

anat6micamente complejas o pacientes con respuesta limitada al raspado y alisado radicular (RAR). Estudios cl6nicos y precl6nicos respaldan su uso como complemento del RAR, mostrando mejoras significativas en la reducci3n de PG, disminuci3n de la inflamaci3n y mejores resultados en par6metros cl6nicos como la profundidad de sondaje, el sangrado al sondaje y la ganancia de inserci3n cl6nica. En pacientes con periodontitis cr3nica moderada a avanzada, estos beneficios se han mantenido durante al menos seis meses. Asimismo, se ha sugerido su utilidad en casos de periodontitis agresiva, enfermedad refractaria o en pacientes con factores de riesgo sist6mico.⁴⁶

Sin embargo, la TFD presenta limitaciones que deben ser consideradas. Su eficacia depende del tipo de fotosensibilizador utilizado, su concentraci3n, la longitud de onda aplicada y el tiempo de exposici3n. Por ejemplo, el azul de toluidina ha demostrado una eficacia limitada frente a *Staphylococcus aureus*, lo que evidencia una sensibilidad variable seg6n la especie bacteriana. Adem6s, la presencia de placa o restos org6nicos puede interferir con la penetraci3n de la luz, afectando la activaci3n del FS y limitando el efecto terap6utico.⁴⁰

Desde el punto de vista cl6nico, el uso excesivo de FS puede causar efectos adversos, incluyendo irritaci3n local, náuseas o daño a tejidos sanos. Por ello, es crucial ajustar la dosis y par6metros de irradiaci3n para lograr una respuesta antimicrobiana efectiva sin comprometer la biocompatibilidad. Asimismo, pacientes con condiciones sist6micas comprometidas pueden no responder adecuadamente a la TFD. Si bien la terapia fotodin6mica ofrece beneficios tangibles como adyuvante al RAR, su aplicaci3n debe ser individualizada, respaldada por la evidencia cient6fica y adaptada a las caracter6sticas cl6nicas de cada paciente, considerando sus limitaciones t6cnicas, microbiol3gicas y biol3gicas.²

5. MARCO METODOL3GICO

5.1 Tipo de estudio

Esta investigaci3n es de tipo descriptivo y anal6tico, caracterizado por una revisi3n exhaustiva de la literatura. Este enfoque implica una selecci3n cr6tica y detallada de informaci3n relevante para explorar los usos, mecanismos de acci3n y las

indicaciones clínicas de la terapia fotodinámica como coadyuvante al tratamiento no quirúrgico de la enfermedad periodontal.

5.2 Estrategia de búsqueda

La búsqueda de literatura se realizó a través de páginas web especializadas como Medscape y BMC donde se utilizaron palabras clave como: *terapia fotodinámica, raspado y alisado radicular, periodontitis y/o terapia láser.*

Se utilizaron bases de datos como EBSCO, PubMed, Lilacs y buscadores científicos como Google Scholar y la Biblioteca Cochrane empleando las siguientes combinaciones de palabras clave con operadores booleanos:

("Terapia fotodinámica" OR "terapia láser" OR "desinfección antimicrobiana") AND ("raspado y alisado radicular" OR "tratamiento periodontal no quirúrgico") AND "periodontitis"

5.3 Criterios de búsqueda de información

Los artículos escogidos cuentan con los siguientes criterios:

- Artículos de investigación originales, revisiones de literatura y/o revisiones sistemáticas.
- Publicaciones científicas entre los años 2020 hasta el 2025.
- No se consideraron reportes de casos clínicos.

6. DISCUSIÓN

El presente trabajo analizó la evidencia en la literatura disponible sobre la TFD como coadyuvante del tratamiento periodontal no quirúrgico. Los hallazgos revisados proponen que la TFD proporciona beneficios inmunomoduladores, antimicrobianos y clínicos cuando se combina con el RAR, convirtiéndose en una opción terapéutica relevante en lugar del uso de antibióticos sistémicos.^{2, 17, 23}

La evidencia comparativa analizada muestra de manera consistente que la combinación de TFD y RAR supera los resultados del tratamiento convencional mecánico. Un estudio previo reportó mejoras notables en el nivel de inserción clínica, sangrado y profundidad al sondaje,² hallazgos que concuerdan con el

trabajo de otros autores, quienes asociaron una disminución de patógenos clave como PG y AA con una menor pérdida ósea.⁴¹

Lo relevante de estos hallazgos no radica solamente en la disminución de microorganismos, sino que también en su equivalencia a la antibioticoterapia sistémica sin los riesgos asociados. Estudios previos demostraron que la TFD logra niveles similares de supresión de patógenos periodontales y ganancia de inserción clínica en comparación con los antibióticos, pero sin provocar resistencia bacteriana ni desbalance de la microbiota oral. Esta característica es especialmente importante en el contexto actual de resistencia antimicrobiana a nivel mundial, en el que la OMS ha señalado que disminuir el uso de antibióticos es una prioridad para la salud pública.^{17, 18}

No obstante, es importante destacar que la mayor parte de estos estudios evalúan resultados a corto y mediano plazo (de 3 a 6 meses). Para la sostenibilidad de estos beneficios a largo plazo tras el tratamiento, es necesario investigar más a fondo, principalmente en pacientes con factores de riesgo sistémicos que tengan la capacidad de alterar la respuesta del huésped.^{5, 17, 33, 39}

La efectividad de las sesiones múltiples de TFD, según los resultados en la literatura, suscita una pregunta importante: ¿es necesaria la aplicación repetida desde el punto de vista terapéutico o simplemente un reflejo de protocolos que no se han optimizado? El hecho de que las sesiones múltiples sean capaces de estabilizar bolsas residuales y controlar la inflamación crónica indica que la TFD podría ser más efectiva como terapia de mantenimiento que como intervención única.^{5, 24}

Sin embargo, se debe tomar en cuenta esta interpretación con precaución. Algunos autores demostraron que la combinación de RAR y TFD proporciona un control prolongado de la enfermedad;²⁵ no obstante, el intervalo entre sesiones, la frecuencia ideal de aplicación y la duración total del protocolo siguen siendo parámetros no estandarizados. Esta falta de consenso limita la reproducibilidad clínica y dificulta establecer recomendaciones fundamentadas en evidencia sólida.

Además, desde un punto de vista práctico, la aplicación repetida incrementa costos y el tiempo clínico, factores que deben ser balanceados con las ventajas terapéuticas observadas. Es necesario realizar análisis de costo-efectividad que determinen si los beneficios marginales de sesiones adicionales compensan la inversión de recursos en comparación con otras estrategias de mantenimiento periodontal.^{18, 24, 39}

La capacidad de la TFD para modular la respuesta del huésped es uno de los descubrimientos más prometedores, lo que la distingue de manera evidente de los enfoques puramente antimicrobianos. Investigaciones por diversos autores coinciden en que no solo la eliminación de las bacterias, sino también la restauración de la homeostasis inmunológica es lo que determina el control de la periodontitis. Este paradigma coloca a la TFD en una posición estratégica dentro de la terapia periodontal contemporánea.^{10, 44}

Los efectos regenerativos también son sugerentes, según la evidencia de la literatura, se pudieron documentar incrementos en la síntesis de colágeno gingival y reducción de marcadores inflamatorios con TFD mediada por riboflavina,¹⁹ mientras que otros autores reportaron estimulación del epitelio de unión. Estos resultados indican que la TFD no solo elimina patógenos, sino que además genera un microambiente favorable para la regeneración de los tejidos.³⁶

A pesar de que los mecanismos antimicrobianos y bioestimulantes de la TFD se han descrito ampliamente, su entendimiento proviene principalmente de investigaciones in vitro o en modelos de animales, donde las condiciones son más controladas y no reproducen completamente la complejidad del entorno periodontal humano. Si bien la evidencia clínica indica que se obtuvieron mejoras después de aplicar TFD, estos resultados no son suficientes para afirmar con certeza que los beneficios clínicos se deben a los mecanismos moleculares propuestos. Por lo tanto, se requiere realizar investigaciones clínicas de mejor calidad metodológica que vinculen directamente estos mecanismos con resultados periodontales sostenibles. Esta es una brecha actual y un área de investigación fundamental.^{20, 39}

La principal barrera para la implementación homogénea de la TFD continúa siendo la diversidad metodológica descrita en la literatura. Investigaciones previas indican

que la comparación directa entre estudios es prácticamente inviable debido a la variabilidad en múltiples parámetros, como el tipo de fotosensibilizador (azul de metileno, toluidina azul O, verde de indocianina o riboflavina), la longitud de onda utilizada, densidad energética administrada, tiempo de exposición y frecuencia de aplicación. Esta heterogeneidad limita la reproducibilidad y dificulta la estandarización de protocolos clínicos.^{19, 26, 33, 39}

Desde un punto de vista crítico, estos hallazgos plantean una pregunta fundamental: ¿las disimilitudes en los resultados clínicos se deben a diferencias reales en la efectividad de protocolos distintos, o simplemente son el reflejo de inconsistencias metodológicas entre estudios? Esta interrogante permanece sin respuesta hasta que se realicen ensayos clínicos bien diseñados que comparen protocolos específicos en condiciones controladas.^{5, 26, 33, 39}

En la bibliografía sobre TFD, a menudo se pasa por alto el impacto que tienen los factores sistémicos en la respuesta periodontal. Estudios previos documentaron cómo condiciones como diabetes y enfermedades cardiovasculares alteran el proceso inflamatorio y la respuesta al tratamiento. Esta realidad clínica supone que la TFD no se puede considerar como una intervención de "talla única".^{1, 9}

Los pacientes con compromiso sistémico presentan una respuesta inmunológica alterada que podría modificar tanto la efectividad antimicrobiana como los efectos de modulación inmunitaria de la TFD. No obstante, la mayoría de los estudios revisados no estratifican resultados en función de la condición sistémica, lo que limita la capacidad de formular recomendaciones personalizadas. Esta limitación es particularmente importante debido a que los pacientes con comorbilidades son precisamente aquellos en quienes se intenta prevenir el empleo de antibióticos sistémicos.^{1, 5, 10, 33}

La TFD, en general, es respaldada por la evidencia como un coadyuvante útil en el tratamiento de la no quirúrgico de la enfermedad periodontal, particularmente debido a su capacidad para disminuir los patógenos sin generar resistencia bacteriana y a su potencial inmunomodulador y regenerativo. Sin embargo, se necesitan superar obstáculos importantes a nivel metodológico y técnico para pasar de "terapia prometedora" a "estándar de práctica".^{17, 18, 20}

Desde la perspectiva clínica actual, en circunstancias particulares, la TFD debe ser vista como un instrumento adicional: para las bolsas residuales después del RAR, para la inflamación crónica, para los pacientes a quienes no se les puede administrar antibióticos sistémicos o como parte de protocolos de mantenimiento. Su implementación debe fundamentarse en una evaluación individualizada, la cual considere las condiciones locales y el perfil del paciente a nivel sistémico, reconociendo que los beneficios observados en investigaciones poblacionales pueden no ser aplicables de forma universal. ^{9, 24, 25, 28}

Finalmente, es importante tener una perspectiva equilibrada: la TFD representa un avance significativo, pero no es una respuesta definitiva. Su valor consiste en extender el arsenal terapéutico existente, brindando una alternativa no farmacológica cuando los métodos tradicionales son insuficientes o están contraindicados. El desafío futuro consiste en determinar con exactitud cuándo, cómo y a quién aplicar esta tecnología para aprovechar al máximo su potencial clínico. ^{5, 17, 25, 33}

7. CONCLUSIONES

En el presente trabajo se ha abordado de manera exhaustiva el estudio del funcionamiento y la aplicación clínica de la terapia fotodinámica como tratamiento coadyuvante en la terapia periodontal no quirúrgica. A partir de una revisión minuciosa de la literatura científica actual y de la recopilación de evidencia especializada publicada en los últimos años, se han alcanzado los siguientes hallazgos y conclusiones:

- En cuanto a los mecanismos de acción, la TFD combina un fotosensibilizador y una fuente de luz específica para generar ROS que destruyen selectivamente las bacterias periodontopatógenas sin dañar los tejidos sanos. Este efecto antimicrobiano se complementa con una acción inmunomoduladora, que reduce mediadores inflamatorios, estimula la síntesis de colágeno y promueve la reparación tisular, contribuyendo a restablecer la homeostasis inmunológica del huésped y a mejorar la respuesta periodontal.
- Respecto a la efectividad clínica, la evidencia científica demuestra que la combinación de TFD con el RAR produce mejores resultados que el

tratamiento mecánico convencional por sí solo. Se han observado mejoras significativas en la ganancia de inserción clínica, la reducción de la profundidad de sondaje y el control del sangrado gingival. Además, la TFD se posiciona como una alternativa eficaz al uso de antibióticos sistémicos, ofreciendo resultados clínicos equivalentes sin generar resistencia bacteriana ni alterar la microbiota oral.

- En relación con las ventajas, limitaciones y consideraciones clínicas, la TFD destaca por ser una terapia mínimamente invasiva, segura y libre de efectos secundarios farmacológicos. Su uso resulta especialmente beneficioso en casos de inflamación persistente, bolsas residuales o en pacientes con contraindicación al uso de antibióticos. Sin embargo, la falta de estandarización en los protocolos (tipo de fotosensibilizador, longitud de onda, dosis de energía y número de sesiones) limita la reproducibilidad de los resultados y dificulta su aplicación universal. Asimismo, la mayoría de los estudios reportan resultados a corto plazo, por lo que se requiere investigación longitudinal que confirme su eficacia sostenida y su relación costo-beneficio en la práctica clínica.

8. RECOMENDACIONES

- Estandarizar los protocolos clínicos de la TFD, mediante la fijación de parámetros consensuados para la dosimetría, fotosensibilizador y frecuencia de aplicación con el objetivo de disminuir la disparidad metodológica.
- Creación de ensayos clínicos multicéntricos con un seguimiento prolongado (≥ 24 meses) que permitan verificar la sostenibilidad de las ventajas y clasificar los resultados en función de elementos locales y sistémicos del paciente.
- Comparar la relación costo-efectividad de la TFD con otras terapias coadyuvantes, teniendo en cuenta el tiempo operatorio, los recursos clínicos y la beneficencia para el paciente.
- Fomentar la formación profesional en el método de aplicación de TFD para mejorar su uso clínico, particularmente en circunstancias particulares como bolsas residuales, inflamación crónica o pacientes con restricciones para el uso de antibióticos.

9. REFERENCIAS BIBLIOGRÁFICAS

1. Morón-Araújo Michelle. La periodontitis y su relación con las enfermedades cardiovasculares. Promoción de la salud cardiovascular desde el consultorio dental. *Rev. Colomb. Cardiol.* Oct, 2021; 28(5): 464-472.
2. Pardo A, Butera A, Giordano A, Gallo S, Pascadopoli M, Scribante A, Albanese M. Photodynamic therapy in non-surgical treatment of periodontitis: A systematic review and meta-analysis. *Appl Sci.* 2023;13(2):1086.
3. García-San-Juan C, García-Núñez R, San-Juan-Bosch M. Clasificación de las condiciones y enfermedades periodontales y perimplantares desde una perspectiva evolutiva. *Medisur.* 2021;19(4).
4. Cobb CM, Sottosanti JS. A re-evaluation of scaling and root planing. *J Periodontol.* 2021, Mar;92(10):1370-8.
5. Patil S, Miller C, Moffat R, Janes K, Janes B, Loomer PM, Licari FW. Evaluation of the Adjunctive Effect of Photodynamic Therapy for the Treatment of Residual Periodontal Pockets: A Systematic Review. *J Patient Cent Res Rev.* 2025 Apr 22;12(2):63-75.
6. Sánchez Artigas CR, Sánchez Sánchez RJ, Sigcho Romero CR, Expósito Lara A. Factores de riesgo de enfermedad periodontal [Risk factors of periodontal disease]. *Correo Científico Médico.* 2021;25(1):e-000123.
7. Gasner NS, Schure RS. Periodontal Disease. *StatPearls.* 2025 Jan-.
8. Fischer RG, Lira-Júnior R, Retamal-Valdés B, Figueiredo LC, Malheiros Z, Stewart B, et al. Periodontal disease and its impact on general health in Latin America. Section V: Treatment of periodontitis. *Brazil Oral Res.* 2020;34(suppl 1):e026.

9. Villoria GEM, Fischer RG, Tinoco EMB, Meyle J, Loos BG. Periodontal disease: A systemic condition. *Periodontology 2000*. 2024; 96: 7-19.
10. Hajishengallis G, Chavakis T, Lambris JD. Current understanding of periodontal disease pathogenesis and targets for host-modulation therapy. *Periodontol 2000*. 2020 Oct;84(1):14-34.
11. Pavlić V, Adamović T, Cicmil S, Staletović D, Dabić S, Brkić Z, Stojanović Z. The evolution of periodontology in the 19th and 20th century. *Vojnosanit Pregl*. 2024;81(10):652–6.
12. Lindhe J, Romandini M. *Periodontology: The Past, the Present, the Future*. *J Periodontal Res*. 2024;60(1):1-5
13. Sanz M, Herrera D. Evolutionary history of periodontitis and the oral microbiota: lessons for the future. *Curr Oral Health Rep*. 2024;11:105–116.
14. Correia JH, Rodrigues JA, Pimenta S, Dong T, Yang Z. Photodynamic therapy review: principles, photosensitizers, applications, and future directions. *Pharmaceutics*. 2021;13(9):1332.
15. Castillo-Pedraza M, Wilches-Visbal JH, Escobar Ospino DL, Barros Cano AF, García Díaz JM. Terapia fotodinámica en odontología: principio físico y aplicaciones. *Salus*. 2022;26(1):35–39.
16. Gholami L, Shahabi S, Jazaeri M, Hadilou M, Fekrazad R. Clinical applications of antimicrobial photodynamic therapy in dentistry. *Front Microbiol*. 2023 Jan 5;13:1020995
17. Souza EQM, da Rocha TE, Toro LF, Guiati IZ, Ervolino E, Garcia VG, Wainwright M, Theodoro LH. Antimicrobial photodynamic therapy compared to systemic antibiotic therapy in non-surgical treatment of periodontitis:

- Systematic review and meta-analysis. *Photodiagnosis Photodyn Ther.* 2020 Sep;31:101808.
18. Dalvi S, Benedicenti S, Sălăgean T, Bordea IR, Hanna R. Effectiveness of antimicrobial photodynamic therapy in the treatment of periodontitis: a systematic review and meta-analysis of in vivo human randomized controlled clinical trials. *Pharmaceutics.* 2021;13(6):836.
19. Fiegler-Rudol J, Łopaciński M, Los A, Skaba D, Wiench R. Riboflavin-Mediated Photodynamic Therapy in Periodontology: A Systematic Review of Applications and Outcomes. *Pharmaceutics.* 2025 Feb 7;17(2):217.
20. Stájer A, Kajári S, Gajdács M, Musah-Eroje A, Baráth Z. Utility of photodynamic therapy in dentistry: current concepts. *Dent J (Basel).* 2020;8(2):43.
21. Moreira LGSA, Duarte JSS. Photodynamic therapy: Study of new porphyrin-derived photosensitizers. Coimbra: University of Coimbra; 2021.
22. Ontiveros Gómez LA. Síntesis de compósito nanoestructurado para la producción de especies reactivas de oxígeno con aplicación en actividad fotodinámica. Querétaro (MX): Universidad Autónoma de Querétaro, Facultad de Ingeniería, Maestría en Ciencias (Nanotecnología); 2023.
23. Elgezawi M, Haridy R, Almas K, Abdalla MA, Omar O, Abuhashish H, Elembaby A, Christine Wölfle U, Siddiqui Y, Kaisarly D. Matrix Metalloproteinases in Dental and Periodontal Tissues and Their Current Inhibitors: Developmental, Degradational and Pathological Aspects. *Int J Mol Sci.* 2022 Aug 11;23(16):8929.
24. Kwon T, Lamster IB, Levin L. Current concepts in the management of periodontitis. *Int Dent J.* 2021 Dec;71(6):462–76.

25. Pereira GA, Holzhausen M, Marcantonio RAC. New tendencies in non-surgical periodontal therapy. *Braz Oral Res.* 2021;35(Suppl 2):e095.
26. AlSarhan, Mohammed A. Antimicrobial effect of indocyanine green-mediated photodynamic therapy in patients with periodontal disease: A systematic review. *Journal of International Oral Health* 16(2):p 95-102, March-April 2024.
27. Slot DE, Valkenburg C, Van der Weijden GAF. Mechanical plaque removal of periodontal maintenance patients: a systematic review and network meta-analysis. *J Clin Periodontol.* 2020;47(Suppl 22):107–124.
28. Harrel SK, Cobb CM, Nunn ME, Zhao D. Laser and scanning electron microscopy evaluation of residual micro-islands of calculus. *J Periodontol.* 2025;96(3):268–278.
29. Umezudike KA, Nwhator SO, Olaoye OI, Ogundana AC, Räisänen IT, Fasanmade OA, Ogundana O, Ajie O, Sorsa T. Effects of Non-Surgical Periodontal Therapy on Glycemic Control in Prediabetes and Diabetes Patients with Stage II–IV Periodontitis as Monitored by Active-Matrix Metalloproteinase-8 Levels. *Biomedicines.* 2025;13(4):969.
30. Abdul Hayei NA, Yahya NA, Safii SH, Saub R, Vaithilingam RD, Baharuddin NA. Influence of scaler tip design on root surface roughness, tooth substance loss and patients' pain perception: an in vitro and a randomised clinical trial. *BMC Oral Health.* 2021 Mar 31;21(1):169.
31. Tapia PJ, Pérez SM. Terapia fotodinámica y sus aplicaciones. Revisión del estado del arte. *Revista Indexia.* 2022 Dic 27;6.
32. Jao Y, Ding SJ, Chen CC. Antimicrobial photodynamic therapy for the treatment of oral infections: A systematic review. *J Dent Sci.* 2023

- Oct;18(4):1453-1466. Agrawal N, Misba L, Rathi A, Khan AU. Antimicrobial photodynamic therapy: an overview. *Lasers Med Sci.* 2020;35(4):763–75.
33. Alasqah, M. N. (2024). Efficacy of methylene blue-mediated antimicrobial photodynamic therapy on clinical and radiographic outcomes among patients with periodontal diseases: A systematic review and meta-analysis of randomized controlled trials. *Photodiagnosis and Photodynamic Therapy*, 46, 104000.
34. Yan E, Kwek G, Qing NS, Lingesh S, Xing B. Antimicrobial Photodynamic Therapy for the Remote Eradication of Bacteria. *Chempluschem.* 2023 Mar;88(3):e202300009.
35. Mozayeni MA, Vatandoost F, Asnaashari M, Shokri M, Azari-Marhabi S, Asnaashari N. Comparing the efficacy of toluidine blue, methylene blue and curcumin in photodynamic therapy against *Enterococcus faecalis*. *J Lasers Med Sci.* 2020;11(Suppl 1):S49–S54.
36. Chhabrani A, Avinash BS, Bharadwaj RS, Gupta M. Laser light: Illuminating the path to enhanced periodontal care. *Photodiagnosis Photodyn Ther.* 2024;46:104036.
37. Katsikanis F, Strakas D, Vouros I. The application of antimicrobial photodynamic therapy (aPDT, 670 nm) and diode laser (940 nm) as adjunctive approach in the conventional cause-related treatment of chronic periodontal disease: a randomized controlled split-mouth clinical trial. *Clin Oral Investig.* 2020 May;24(5):1821-1827
38. Najm KK, Gul SS, Abdulkareem AA. Efficacy of non-surgical periodontal therapy with adjunctive methylene blue and toluidine blue O mediated

- photodynamic in treatment of periodontitis: a randomized clinical trial. Clin Pract. 2024;14(3):954–64
39. Sculean A, Deppe H, Miron R, Schwarz F, Romanos G, Cosgarea R. Effectiveness of Photodynamic Therapy in the Treatment of Periodontal and Peri-Implant Diseases. Monogr Oral Sci. 2021;29:133-143.
40. Bueno-Silva B, Parma-Garcia J, Frigo L, Suárez LJ, Macedo TT, Uyeda FH, Melo MARC, Sacco R, Mourão CF, Feres M, Shibli JA, Figueiredo LC. Antimicrobial activity of methylene blue associated with photodynamic therapy: in vitro study in multi-species oral biofilm. Pathogens. 2024;13(4):342.
41. Chaves ES, Jeffcoat MK, Ryerson CC, Snyder B. Persistent bacterial colonization of *Porphyromonas gingivalis*, *Prevotella intermedia*, and *Actinobacillus actinomycetemcomitans* in periodontitis and its association with alveolar bone loss after 6 months of therapy. J Clin Periodontol. 2000; 27: 897-903.
42. Karuppan Perumal MK, Rajan Renuka R, Manickam Natarajan P. Evaluating the potency of laser-activated antimicrobial photodynamic therapy utilizing methylene blue as a treatment approach for chronic periodontitis. Front Oral Health. 2024;5:1407201.
43. Yang B, Pang X, Li Z, Chen Z, Wang Y. Immunomodulation in the Treatment of Periodontitis: Progress and Perspectives. Front Immunol. 2021 Nov 19;12:781378.
44. Reinhard A, Sandborn WJ, Melhem H, Bolotine L, Chamillard M, Peyrin-Biroulet L. Photodynamic therapy as a new treatment modality for

inflammatory and infectious conditions. *Expert Rev Clin Immunol.* 2015;11(5):637–57.

45. Wang L, Chen Q, Liu D. Photodynamic therapy: An emerging therapeutic modality in dentistry. *Med Microbiol Immunol.* 2024

46. Songca SP, Adjei Y. Applications of antimicrobial photodynamic therapy against bacterial biofilms. *Int J Mol Sci.* 2022;23(6):3209.

ÍNDICE DE FIGURAS

Figura 1. Periodontitis.....	10
Figura 2. Proceso de inflamación periodontal.....	10
Figura 3. Mecanismo de acción de la TFD.....	14
Figura 4. Pasos para la aplicación de la TFD.....	25