

REPÚBLICA DOMINICANA
UNIVERSIDAD IBEROAMERICANA
UNIDAD DE POSTGRADOS DE ODONTOLOGÍA



**USO DEL BARNIZ FLUORADO CLINPRO XT EN PACIENTES ADOLESCENTES
CON APARATOLOGÍA FIJA EN EL DESARROLLO DE LESIONES DE MANCHAS
BLANCAS: ESTUDIO COMPARATIVO OBSERVACIONAL DE TIPO TRANSVERSAL**

SUSTENTANTES

DRA. NICOLE MARIE BERGES ABREU 13-0118

DRA. NOELISA GERALDO ROSSO 16-0681

ASESOR DE CONTENIDO

Dr. Ariel Reyes

DOCENTE TITULAR

Dr. Henry Adames

Los conceptos emitidos en el presente trabajo final son de la exclusiva responsabilidad de los estudiantes.

SANTO DOMINGO / marzo 2025

DEDICATORIA

Este trabajo final de investigación, que representa el logro de una de las metas más importantes de mi vida, está dedicado a las personas que estuvieron ahí desde el día uno para apoyarme, ayudarme y guiarme, y que, sin ellos, no hubiera sido posible: mis padres.

-Dra. Noelisa Geraldo Rosso

DEDICATORIA

Este trabajo final de investigación, se lo dedico en primer lugar a Dios que me dio la oportunidad de estudiar y concluir con la especialidad. A mi madre quien me inspira, apoya e impulsa a siempre ser mejor persona y profesional. Y a mi padre, mi ángel que me acompaña en cada paso que doy.

-Dra. Nicole Bergés

AGRADECIMIENTOS

Agradezco a Dios por la vida, por la salud, por mi familia y por ayudarme a cumplir cada uno de mis sueños.

Gracias a mis padres por su apoyo incondicional, por guiarme en este camino y apoyarme en cada una de mis metas.

Gracias a mis hermanas que han sido luz durante el camino, por el apoyo emocional que me han brindado y por escucharme cuando lo necesito.

Gracias a mis cuatro compañeras de la especialidad que se han convertido en hermanas por su constante apoyo, por ayudarme cada día del postgrado; por estos tres años cargados de retos, experiencia, alegrías, tristezas compartidas.

Gracias al Dr. Luis Manuel Despradel por ser un director excepcional, por escucharnos, aconsejarnos, por compartir su larga experiencia clínica.

Estaré eternamente agradecida con cada uno de los docentes de la especialidad, cada uno con personalidad distinta y con grandes conocimientos que me ayudaron a formarme durante estos tres años de puro aprendizaje, estarán por siempre en mi corazón.

Y, gracias al Dr. Ariel Reyes y Dr. Henry Adames, por guiarme en el desarrollo de este trabajo final, gracias por compartir sus conocimientos y por brindarnos el apoyo durante todo el proceso.

-Dra. Noelisa Geraldo Rosso

AGRADECIMIENTOS

Agradezco a Dios que me permitió finalizar estos tres años con éxito. Agradezco a mi familia quienes me apoyan incondicionalmente, en especial mi madre, quien me dio ese impulso que necesitaba para poder seguir estudiando.

Gracias a mis compañeras que hicieron estos tres años de muchos retos, esfuerzo y sacrificio un momento más llevadero y bonito.

Gracias a mis docentes que compartieron conmigo sus aprendizajes y vivencias, formándome en una mejor profesional.

Gracias al Dr. Despradel, nuestro querido coordinador, gracias por sus consejos y el seguimiento tan especial que tuvo con nosotras.

Agradeciendo a mis asesores Dr. Reyes y Dr. Adames, por siempre guiarnos y apoyarnos durante este proceso de investigación.

-Dra. Nicole Bergés

RESUMEN

Objetivo: Comparar el estado gingival y desarrollo de lesiones de manchas blancas en pacientes adolescentes bajo tratamiento ortodóntico con aparatología fija del postgrado de la Universidad Iberoamericana (UNIBE). **Materiales y métodos:** Estudio comparativo observacional. Al evaluar los criterios de inclusión y exclusión la muestra fue de 14 pacientes, 5 pacientes se retiraron del estudio, reduciendo la muestra a 9 pacientes. Se evaluaron las superficies vestibulares de canino a canino superior y una vez con brackets se aplicó Clinpro™ XT Varnish (3M ESPE) de un lado (central, lateral y canino superior) y lado contralateral sin barniz. **Resultados:** La prueba Fisher's test tuvo un valor de 0.275, esto sugiere que, aunque el grupo sin barniz presentó un mayor número de LMB en comparación con el grupo con barniz, la diferencia observada no fue estadísticamente significativa ($p > 0.05$). **Conclusión:** Clinpro™ XT Varnish (3M ESPE) fue eficaz para evitar el desarrollo de LMB. La primera LMB ocurrió en el segundo mes (T2) de tratamiento ortodóntico. El sangrado y la inflamación gingival entre T1-T4 aumentaron. **Palabras claves:** Brackets, flúor, LMB, caries, índice gingival.

ASBTRACT

Objective: Compare gingival aspect and development of white spot lesions in adolescents' patients with fixed orthodontics appliances at the Universidad Iberoamericana (UNIBE) postgraduate. **Methods:** Observational comparative study. After inclusion and exclusion criteria sample reduced to 14 patients, which 5 drop put, reducing the sample to 9 patients. Evaluation of buccal surfaces of the upper anterior teeth (canine to canine) where Clinpro™ XT Varnish (3M ESPE) was applied to (central, lateral and canine) contralateral side didn't receive varnish. **Results:** Fisher's test had a value of 0.275, this suggests that although the group with varnish presented more WSL than the group without varnish, the difference wasn't statistically significant ($p > 0.05$). **Conclusion:** Clinpro™ XT Varnish (3M ESPE) was efficient in avoiding de development of WSL. The first WSL occurred at the second month (T2) of orthodontic treatment. The gingival bleeding and growth between T1 and T4 increased. **Keywords:** Brackets, fluoride, varnish, WSL, gingivitis, gingival index, growth.

ÍNDICE

1. INTRODUCCIÓN	1
2. PLANTEAMIENTO DEL PROBLEMA Y JUSTIFICACIÓN	2
3. OBJETIVOS.....	3
3.1 OBJETIVO GENERAL:	3
3.2 OBJETIVOS ESPECÍFICOS:	3
4. MARCO TEÓRICO	4
4.1 ANTECEDENTES HISTÓRICOS	4
4.2 REVISIÓN DE LA LITERATURA	6
4.2.1 Manchas Blancas	6
4.2.2 Formación de las lesiones de mancha blanca	7
4.2.3 Prevalencia de las lesiones de mancha blanca	8
4.2.4 Factores de riesgos de las lesiones de mancha blanca	9
4.2.5 Evaluación clínica visual de las lesiones de mancha blanca	10
4.2.6 Barniz Fluorado	11
4.2.7 Ionómero de Vidrio	13
4.2.8 Tejido periodontal y terapia ortodóntica	15
4.2.9 El índice gingival	16
4.2.10 Índice de O'Leary	19
5. HIPÓTESIS DE INVESTIGACIÓN	19

6. MATERIALES Y MÉTODOS.....	19
6.1 DISEÑO DE LA INVESTIGACIÓN	19
6.2 TIPO DE ESTUDIO	19
6.3 MÉTODO DE ESTUDIO	20
6.4 COMITÉ DE ÉTICA	20
6.5 CRITERIOS DE INCLUSIÓN	20
6.6 CRITERIOS DE EXCLUSIÓN	21
6.7 POBLACIÓN Y MUESTRA	21
6.8 VARIABLES	22
6.9 PROCEDIMIENTO CLÍNICO	23
6.9 MEDIDAS DE RESULTADO	25
6.10 ÍNDICE DE DESCALCIFICACIÓN DEL ESMALTE	26
6.11 ÍNDICE GINGIVAL	26
6.12 FIABILIDAD INTRAEXAMINADOR	26
6.13 FUENTES DE INFORMACIÓN	27
6.14 TRATAMIENTO DE LOS DATOS	27
7. RESULTADOS.....	27
7.1 DISTRIBUCIÓN DE FRECUENCIAS	27

7.2 LESIONES DE MACHAS BLANCAS	28
7.3 INFLAMACIÓN GINGIVAL	31
7.4 ÍNDICE GINGIVAL	32
7.5 FOTOS INTRAORALES	32
8. DISCUSIÓN	33
9. LIMITACIONES.....	37
10. CONCLUSIÓN	37
11. RECOMENDACIONES.....	37
12. PROSPECTIVAS.....	38
13. REFERENCIAS BIBLIOGRÁFICAS.....	39
14. ANEXOS	49

1. INTRODUCCIÓN

Durante el tratamiento con aparatología fija, los ortodoncistas deben lidiar con efectos secundarios, como son la reabsorción radicular, la inflamación e hipertrofia gingival y la desmineralización del esmalte dental. Esta última, puede progresar a lesiones de manchas blancas clínicamente detectables, que pueden afectar el resultado estético luego de finalizar el tratamiento ortodóntico.^{1,2}

La etiopatogenia de la desmineralización del esmalte dental implica que el ácido producido por el metabolismo microbiano disocia la hidroxiapatita (HA), el mineral del cual está compuesto el esmalte dental.³ Las lesiones desmineralizadas del esmalte dental aparecen como una mancha blanca opaca o lechosa, considerándose el estadio inicial de la lesión de caries dental, y suele aparecer en el primer mes de haber instalado la aparatología fija ortodóntica.⁴

Las lesiones de manchas blancas (LMB) resultan un hallazgo clínico frecuente en los pacientes ortodónticos, pues son más propensos por el acumulo de placa y la retención de alimentos alrededor de la aparatología. Estas manchas, pueden mantenerse como desmineralización del esmalte e incluso cavitarse el mismo. Por esto, es necesario determinar previo a la instalación de la aparatología, aquellos pacientes que tienen mayor riesgo de formación de manchas blancas y lesiones de caries, y así, efectuar estrategias preventivas ideales para el paciente.^{5,6}

El barniz fluorado Clinpro™ XT Varnish (3M ESPE) es un recubrimiento protector fotopolimerizable para zonas específicas, compuesto de ionómero de vidrio modificado con resina. Puede ser aplicado alrededor de los brackets para prevenir la

desmineralización y erosión ácida. Actúa mediante la liberación de flúor, calcio y fosfato. Permanece sobre el diente por seis meses o más.^{7,8}

El objetivo de este estudio fue comparar el uso de barniz fluorado en pacientes adolescentes bajo tratamiento ortodóntico en el desarrollo de manchas blancas.

2. PLANTEAMIENTO DEL PROBLEMA Y JUSTIFICACIÓN

Es habitual que los pacientes bajo tratamiento ortodóntico experimenten acumulo de biopelícula, posterior a la instalación de la aparatología fija, por lo que, es necesario el uso de medidas preventivas para evitar alteraciones vinculadas con la biopelícula como los cambios del tejido periodontal y las lesiones de manchas blancas.⁹

Mantener una higiene oral óptima resulta difícil para los pacientes ortodónticos, por lo tanto, prevenir las alteraciones exacerbadas por la placa bacteriana es un desafío, puesto que la mayoría de los pacientes son niños y adolescentes; que durante este rango de edad, experimentan cambios hormonales significativos y son susceptibles a un cumplimiento deficiente de la higiene dental.⁶ El uso de bandas y brackets dificultan el correcto cepillado y uso del hilo dental en las caras proximales y vestibulares, debido a las características de la aparatología ortodóntica, esta llega a producir cambios patológicos como sangrado, hiperplasia gingival, inflamación gingival y aumento de la profundidad de bolsas periodontales.¹⁰

Existen métodos básicos para evitar el desarrollo de las lesiones de manchas blancas, tales como: la instrucción de higiene oral y el cambio en la dieta; métodos que dependen de la colaboración del paciente.⁴ Se ha demostrado la efectividad del uso de fluoruro para contrarrestar este efecto durante el tratamiento ortodóntico. Sin embargo, no se tiene consenso o protocolo definitivo para abordar esta problemática.¹¹

La presente investigación buscó comparar el uso de barniz fluorado en pacientes adolescentes bajo tratamiento ortodóntico en el desarrollo de manchas blancas.

Ante lo anteriormente mencionado se formularon las siguientes preguntas:

- ¿Hubo desarrollo de lesiones de manchas blancas en las superficies vestibulares de los dientes anterosuperiores (canino a canino) luego de haber utilizado el barniz Clinpro™ XT Varnish (3M ESPE) tanto en el lado con barniz y sin barniz?
- ¿Hubo cambios en los tejidos periodontales antes y después de haber utilizado el barniz Clinpro™ XT Varnish (3M ESPE) tanto en el lado con barniz y sin barniz?
- ¿Cuál es el índice gingival antes y después de haber utilizado barniz Clinpro™ XT Varnish?

3. OBJETIVOS

3.1 OBJETIVO GENERAL:

Comparar el estado gingival y desarrollo de lesiones de manchas blancas en pacientes adolescentes bajo tratamiento ortodóntico con aparatología fija del postgrado de la Universidad Iberoamericana (UNIBE).

3.2 OBJETIVOS ESPECÍFICOS:

- Comparar si existe o no el desarrollo de lesiones de manchas blancas en las superficies vestibulares de los dientes anterosuperiores (canino a canino) luego de haber utilizado el barniz Clinpro™ XT Varnish (3M ESPE) tanto en el lado con barniz y sin barniz.
- Evaluar los cambios en los tejidos periodontales antes y después de haber utilizado el barniz Clinpro™ XT Varnish (3M ESPE) tanto en el lado con barniz y sin barniz.

- Determinar el índice gingival antes y después de haber utilizado barniz Clinpro™ XT Varnish (3M ESPE).

4. MARCO TEÓRICO

4.1 ANTECEDENTES HISTÓRICOS

Múltiples estrategias han sido utilizadas para prevenir, detener o revertir la progresión de LMB, a través del uso de clorhexidina, flúor tópico, barniz fluorado o caseína fosfato de calcio, aunque hay clínicos que prefieren otras técnicas como blanqueamiento, micro abrasión o infiltración de resina.¹² El fluoruro es una estrategia clave para la prevención de lesiones cariosas desde la introducción de aguas fluoradas. El barniz fluorado fue creado para prolongar el tiempo de contacto entre el producto y el esmalte,¹³ y aumentar la concentración del flúor.¹⁴ A pesar de que el barniz fluorado disminuye la desmineralización del esmalte, la necesidad de reaplicación aumenta el costo y tiempo de consulta clínica.¹⁵ El barniz fluorado es aplicado de manera convencional y fotocurable para reducir la frecuencia de su aplicación.¹⁶

En la revisión sistemática realizada por Patano et al. describieron como eficientes para la reducción de LMB el uso de barniz fluorado Clinpro 5000, Clinpro Creme y Pasta MI Plus. Concluyeron que Clinpro 5000 resultó ser más efectivo que las otras 2 pastas.¹⁷ Abufarwa et al. resaltaron que el fluoruro de caseína fosfato de calcio es eficiente para la remineralización del esmalte desde la segunda semana de su aplicación.¹⁸ Sonesson et al. introdujeron un novedoso barniz fluorado que contiene 1.5% de fluoruro de amonio, el cual también redujo la cantidad de LMB durante el tratamiento ortodóntico.¹⁹

Alavi et al. realizaron un estudio comparativo sobre el efecto del barniz de flúor y el gel de clorhexidina sobre las lesiones de manchas blancas, los índices gingivales y de placa

en pacientes con ortodoncia fija, concluyeron que al agregar gel de clorhexidina y barniz fluorado al régimen de higiene bucal de los pacientes reducen el desarrollo de placa y gingivitis y disminuyen las LMB en pacientes con ortodoncia.²⁰

Kannan et al. compararon la infiltración de resina Icon® y el barniz Clinpro™ XT Varnish (3M ESPE) sobre los cambios de color y fluorescencia de las lesiones de manchas blancas y concluyeron que el barniz Clinpro™ XT Varnish (3M ESPE) mostró una mejora significativamente mayor que la infiltración de resina Icon® en la restauración del color y la luminosidad de las LMB en un periodo de 3 y 6 meses. La pérdida de fluorescencia se recuperó significativamente con ambos métodos de intervención entre la aplicación inmediata y a los 6 meses. Sin embargo, las LMB tratados con barniz Clinpro™ XT Varnish (3M ESPE) mostraron una diferencia estadísticamente significativa en comparación con el esmalte sano adyacente a los 6 meses.²¹

Shah et al. evaluaron los efectos de la aplicación única de un barniz de fluoruro convencional (Duraphat™) versus fotocurable (Clinpro™ XT Varnish 3M ESPE) sobre la prevención de la desmineralización del esmalte durante el tratamiento de ortodoncia fija durante un período de 4 meses. Reportaron que la incidencia de manchas blancas en el tratamiento ortodóntico es de 25-85%. Donde los dientes más propensos a ser afectados son el incisivo lateral y el canino maxilar. Además, concluyeron que la aplicación única de Clinpro™ XT Varnish (3M ESPE) puede prevenir la desmineralización del esmalte durante un período más prolongado (hasta 4 meses) en comparación con el barniz de flúor convencional (Duraphat™, 45 días) durante la terapia con aparatología.²²

4.2 REVISIÓN DE LA LITERATURA

4.2.1 Manchas Blancas

Lesión de mancha blanca (LMB) también conocidas como lesión inicial de caries, se define como áreas porosas del esmalte por la desmineralización; se observan como zonas opacas de color blanco tiza en la superficie lisa del diente.²³ Estas lesiones pueden iniciar la descalcificación con tan solo 4 semanas de haber iniciado el tratamiento ortodóntico, y llegan a ser totalmente visuales en los primeros 6 meses de tratamiento. De no ser diagnosticadas a tiempo, pueden progresar a una cavitación dentaria franca.²⁴ Esta desmineralización es un efecto no deseado de la ortodoncia fija. Alrededor de un 96% de los pacientes son afectados por LMB.^{19,24}

Los pacientes con ortodoncia fija tienen mayor riesgo de acumulo de biopelícula y placa bacteriana, debido a las superficies retentivas de los brackets, bandas y arcos, dificulta la correcta higiene oral.^{23,25} Por consiguiente, las zonas retentivas posicionan a los pacientes ortodónticos como pacientes de alto riesgo, proporcional a las deficiencias en sus métodos de higiene dental.²⁶ La alta carga de biopelícula puede resultar en la reducción de pH, ocasionando un desbalance en el proceso de desmineralización y remineralización, resultando en pérdida de minerales.²³ Si estas condiciones persisten, entonces se desarrollan las lesiones iniciales de caries y por consiguiente una lesión cavitada.^{23,25}

Pueden ser detectables al ojo humano al mes de la colocación de la aparatología fija, siendo las zonas más comunes, el tercio gingival de la corona, especialmente en el incisivo lateral maxilar.²³ La literatura ha descrito numerosos procedimientos, como la aplicación tópica de flúor, fosfato de calcio amorfo, aplicación de sellantes e

incorporación de agentes antibacterianos a los cementos ortodónticos con la intención de evitar o prevenir.²⁷ Sin embargo, estas estrategias o protocolos no han podido prevenir en totalidad el desarrollo de LMB.²⁸ Estas lesiones si no son tratadas pueden llevar al desarrollo y progreso de lesiones cariosas que como resultado pueden requerir de tratamientos invasivos.²⁵

Toti et al. evaluaron la prevalencia de LMB y hábitos de cepillado durante el tratamiento de ortodoncia y concluyeron que la prevalencia de LMB fue alta, a los 3 meses después de iniciado el tratamiento de ortodoncia y aumentó 6 meses después de iniciado el tratamiento. Los dientes con mayor frecuencia afectados fueron los primeros molares superiores e inferiores, el incisivo central superior derecho y el incisivo lateral superior derecho; no se observó ningún efecto significativo del sexo.²⁹

4.2.2 Formación de las lesiones de mancha blanca

Las LMB se desarrollan por las bacterias incluidas en la placa dental, estas producen ácidos como producto de la exposición a carbohidratos fermentables. Estos ácidos son capaces de difundirse dentro de la sub-superficie del esmalte a través de la película adquirida, disociándose y desarrollando la desmineralización.²⁷

La disolución de los minerales contenido en la estructura del esmalte crea una alteración en el índice de refracción de la luz.^{30,31} El esmalte descalcificado clínicamente se presenta como una mancha blanca opaca o blanco tiza/lechosa sobre la superficie del esmalte.^{27,30}

Las LMB pueden remineralizarse y regresar a la normalidad, permanecer estable o progresar hacia la cavitación dependiendo del medio ambiente bucal y la higiene oral del paciente. Posterior al tratamiento, las LMB disminuyen dentro de los 2 primeros años,

pero pueden tornarse en un problema estético que afecta a los pacientes luego del tratamiento ortodóntico.²⁷

4.2.3 Prevalencia de las lesiones de mancha blanca

Ritcher et al. evaluaron fotografías pre y post tratamiento de ortodoncia encontrando una prevalencia de ocurrencia de lesiones de mancha blanca de 72,9%.³² Empleando un método similar de evaluación de fotografías Julien et al. encontraron una prevalencia del 32%; siendo que los pacientes varones fueron los más afectados y la ocurrencia de las LMB se asociaba a tiempos extensos de tratamientos e higiene oral deficiente durante el tratamiento.²⁷

De igual forma, Sánchez-Tito et al. concluyeron que: el 23% de los pacientes desarrollaron LMB durante el tratamiento de ortodoncia. Las LMB eran 2,5 veces más frecuentes en el maxilar que en la mandíbula; eran simétricas de izquierda a derecha; y ocurrieron con mayor frecuencia en los incisivos laterales superiores, caninos superiores y caninos inferiores.²⁷ Am Khoroushi et al. concluyeron que las LMB aparecen en las áreas bucales de los dientes alrededor de los brackets, con mayor incidencia en el área gingival, siendo el área vestíbulo-gingival de los incisivos laterales la más común y las zonas posterosuperiores como el sitio menos común para LMB; los varones se ven afectados en mayor proporción que las mujeres.³¹

Eltayeb et al. evaluaron la prevalencia, el patrón de distribución y los factores contribuyentes para el desarrollo de las LMB, la prevalencia total fue del 61,4% y los dientes más afectados fueron los caninos con 48,1% de las lesiones y el tiempo prolongado de tratamiento fue la variable asociada a la ocurrencia de las LMB.³³

Admakin et al. analizaron la prevalencia de las LMB a través la valoración del ICDAS, sus resultados mostraron que, para aquellos pacientes con 6 meses de tratamiento ortodóntico, la prevalencia alcanzaba el 21% y esta se incrementó al 44% a los 12 meses de tratamiento.³⁴

4.2.4 Factores de riesgos de las lesiones de mancha blanca

Entre los factores de riesgo destacan pacientes jóvenes al comenzar el tratamiento ortodóntico, mala higiene bucal antes de iniciar el tratamiento, tiempo de tratamiento mayor de 36 meses, los pacientes cuya higiene bucal disminuyó durante el tratamiento, LMB preexistentes, el exceso de adhesión, el tiempo de grabado prolongado y alimentos azucarados.^{27,31,35}

Los estudios no han demostrado una predisposición clara en cuanto al género de los pacientes con tratamiento ortodóntico, pero algunos muestran que los varones desarrollan más LMB que las mujeres y la severidad de las LMB es mayor.²⁷ La edad sí parece estar relacionada con la prevalencia de las LMB, Al Maaitah et al. & Leeper K et al. encontraron que los pacientes más jóvenes desarrollan más LMB que los pacientes adultos, e incluso la severidad de estas es mayor en los pacientes menores de 13 años.^{36,37} En cuanto a la localización de las LMB, el maxilar superior parece tener un mayor riesgo que la mandíbula Gorelick et al. & Julien et al. manifiestan que los incisivos laterales maxilares son los dientes con mayor frecuencia de desarrollo de las LMB.^{38,39} Gorelick et al. & Sánchez-Tito et al. señalaron que la reducida distancia entre el bracket y la encía libre que se observa en los dientes pequeños como los incisivos laterales explicaría la mayor frecuencia de ocurrencia de LMB, debido a que facilitaría el acúmulo de biofilm y dificultaría el flujo normal de la saliva impidiendo el proceso de

remineralización. Por lo que, propiciaría que las zonas adyacentes a los márgenes gingivales y alrededor de los brackets sean las localizaciones más frecuentes de las LMB.^{27,38}

La duración del tratamiento ortodóntico parece estar estrechamente relacionado con el desarrollo y severidad de las LMB. Julien et al. encontraron una frecuencia muy alta de lesiones en aquellos pacientes con tratamientos con duración mayor a 36 meses comparados con aquellos de menor duración; además los pacientes con una pobre higiene oral antes y durante el tratamiento tienen un gran riesgo de desarrollar LMB, resultados similares han sido reportados por.³³

De igual manera, Sánchez-Tito et al. encontraron una relación directa entre los niveles de sangrado gingival y la presencia y severidad de las LMB.²⁷ Pinto et al. señalaron que mientras más prolongado el tratamiento de ortodoncia, es mayor la prevalencia, extensión y severidad de lesiones de caries activas en pacientes adolescentes y adultos jóvenes.⁴⁰

4.2.5 Evaluación clínica visual de las lesiones de mancha blanca

Índice de descalcificación del esmalte (EDI), por sus siglas en inglés, es el análisis donde se divide en cuatro zonas o cuadrantes la superficie vestibular del diente alrededor del bracket de ortodoncia (mesial, gingival, distal, oclusal) para evaluar el nivel de descalcificación, con una puntuación que va de 0 a 3, mediante observación clínica directa (ver tabla 1). Puntuación 0 = sin descalcificación. Puntuación 1 = descalcificación leve, pero clínicamente visible que afecta a menos del 50 por ciento del área. Puntuación 2 = descalcificación moderada a severa que se extiende a más del 50 por ciento

del área. Puntuación 3 = descalcificación que cubre toda el área o con deterioro evidente de la superficie o caries. La puntuación total por diente se calcula mediante la suma de las puntuaciones zonales individuales para cada diente.⁴¹

Tabla 1. Índice de descalcificación del esmalte, EDI

Puntuación EDI	Área que cubre la descalcificación
0	No descalcificación
1	Descalcificación que cubre <50% del área.
2	Descalcificación que cubre >50% del área.
3	Descalcificación que cubre 100% del área o descalcificación severa con cavitación.

Fuente: Banks et al.⁴¹

4.2.6 Barniz Fluorado

El Flúor es un elemento químico que se encuentra en la naturaleza e interviene en los procesos de desmineralización y remineralización que ocurre en la cavidad oral.^{42,43} El flúor juega un papel primordial durante la formación de los dientes por la formación de los cristales del esmalte.⁴³ Puede ser encontrado en el agua, alimentos y bebidas. Tiene entrada al cuerpo humano a través de la vía sistémica: por agua fluorada bebidas y alimentos; y de forma tópica por medio de colutorios, geles, pastas y barnices. Este elemento en combinación con otros como el Sodio, forma el compuesto fluoruro.^{42,43} Existen 4 compuestos para su aplicación tópica profesional, fluoruro de aminas, fluoruro de estaño, fluoruro fosfato acidulado y fluoruro de sodio.⁴³

El uso principal de los fluoruros es para la prevención de lesiones cariosas, por medio de administraciones frecuentes, pudiendo reducir la probabilidad de manifestarlas, hasta en un 50%.^{42,44,45} Incluso tiene la propiedad de reversar LMB en su etapa inicial.²⁶ Este

efecto se le atribuye a su propiedad antibacteriana y al proceso de conversión de la hidroxiapatita en fluorapatita, el cual resulta en ser resistente al fenómeno de desmineralización.⁴²

Las soluciones de flúor vienen en presentaciones de baja concentración para el uso diario, como los colutorios y pastas dentales. Igualmente, se encuentran en alta concentración como gel y barniz fluorado.⁴⁶

El barniz fluorado es un “polímero clasificado como un sistema de matriz difusional de liberación sostenida”.⁴⁷ Dentro de sus propiedades tiene la ventaja de que se adhiere a la superficie del diente y se mantiene por un tiempo relativamente largo.^{45,48} Por lo tanto, prolonga el contacto entre el fluoruro y el esmalte.^{45,48,49} El efecto preventivo del barniz fluorado es la continua presencia del ion de flúor en la cavidad oral, mediante su propiedad de liberación lenta de flúor logra mantener los niveles cariostáticos bajos en la saliva y la biopelícula, permitiendo la remineralización más rápida de lesiones incipientes.

^{47,49}

La mayoría de los barnices fluorados están compuestos de fluoruro de sodio al 5% o 2.26%, fluoruro de estaño o ion de flúor al 0.01%.^{26,42,43,49} Otro componente, pero no tan común es el fluoruro de amonio en 1.5%, este está diseñado para la prevención de lesiones de manchas blancas durante el tratamiento de ortodoncia fija.⁴⁹ La Organización Mundial de la Salud (OMS) y la Asociación Americana de Odontopediatría recomiendan e instruyen a la aplicación de barniz fluorado de 2 a 4 veces por años dependiendo del riesgo que el paciente se encuentre, y los pacientes de ortodoncia son considerados de alto riesgo.^{25,45,49}

Durante el proceso normal de la remineralización, el ácido producido por las bacterias es neutralizado por la acción amortiguadora de la saliva, deteniendo la disolución de minerales en la superficie dental. El calcio y fosfato son minerales que se encuentran en la saliva, los cuales ayudan a remineralizar la estructura del diente al atraer más iones de fluoruro y volver la superficie menos soluble a la placa ácida.⁵⁰

Al momento de la producción ácida de las bacterias, el fluoruro se transporta a la sub-superficie del esmalte, este se adhiere a la estructura de cristales de hidroxiapatita, protegiéndole de la disolución. Fluorapatita $\text{Ca}_{10}(\text{PO}_4)_6\text{F}_2$ es el mineral del esmalte más resistente a la desmineralización (hidroxiapatita y apatita carbonatada). Este es un resultado de reemplazar OH de la hidroxiapatita por un ion de flúor.⁵⁰

4.2.7 Ionómero de Vidrio

Los ionómeros de vidrio modificado con resina fueron introducidos al mercado en el 1990, con el fin de buscar un material con propiedades fisio mecánicas que crearan una mejor unión al esmalte y dentina.⁵¹ Son cementos a base de agua, que reaccionan por medio de un polímero ácido débil y el polvo de vidrio de carácter básico. Estos se utilizan en odontología como material restaurador, sellante de fosas y fisuras, base cavitaria y agente de unión para los Brackets ortodónticos.^{52,53}

Tienen la propiedad de liberar flúor por largo tiempo, inicia con una liberación alta que luego disminuye para nivelarse a lo largo de los meses. Una vez se agota esta reserva, el material puede ser recargado mediante cualquier producto de higiene oral que contenga flúor.⁵⁴ Se puede utilizar como material para la cementación de ortodoncia, pues previene la desmineralización del esmalte y desarrollo de LMB, gracias a la

liberación de flúor.⁵⁴ Sin embargo, muestra una resistencia de unión significativamente menor en comparación con las resinas compuestas ortodónticas.⁵⁵

Clinpro™ XT Varnish (3M ESPE) es un producto compuesto por ionómero vidrio modificado con resina fotopolimerizable que contiene flúor, calcio y fosfato.⁵⁶⁻⁵⁸ Estos componentes como el copolímero de ácido polialquenoico, provee la adhesión química con la hidroxiapatita y el glicerofostato de calcio permite incrementar la biodisponibilidad de calcio y fosfato en la saliva.^{57,59} El calcio liberado podría desempeñar un papel en el endurecimiento de las superficies de esmalte.⁶⁰ Múltiples estudios reportan que Clinpro™ XT Varnish (3M ESPE) libera flúor en saliva en un período de hasta 6 meses.^{56,58,60} Dentro de las indicaciones del fabricante recalcan que puede ser utilizado como agente remineralizante y como protección contra el desarrollo de lesiones cariosas alrededor de la aparatología fija ortodóntica.⁶¹

La adición de iones calcio y fósforo a un material de ionómero de vidrio, aumenta su disponibilidad para unirse a iones de flúor liberados. Esta unión química de Clinpro™ XT Varnish (3M ESPE) favorece la estructura del esmalte y permite que el material se mantenga en cavidad oral por un tiempo más prolongado. Por lo tanto, estos promueven una mayor protección del esmalte pues produce un efecto cariostático en su estructura.^{60,62}

Dentro de sus ventajas se enfatiza que es fácil de utilizar, es tolerante a la humedad, facilita su uso clínico en regiones que requieren un estricto control, como es la zona cervical, tiene mejores propiedades estéticas y por lo tanto mayor aceptación por los pacientes.⁵⁹ Este material promueve resultados similares a los barnices convencionales y se aconseja su uso en protocolos que requieran múltiples visitas.⁶²

4.2.8 Tejido periodontal y terapia ortodóntica

La salud de los tejidos periodontales es crucial y requiere de atención especial al momento de realizar un plan de tratamiento de ortodoncia, tanto en pacientes adultos como adolescentes. Preservar la salud e integridad de los tejidos periodontales es una de las principales preocupaciones de los ortodoncistas, lo que ha llevado a la planificación de protocolos de higiene específicos para los pacientes de ortodoncia.⁶³

La aparatología ortodóntica fija dificulta el mantenimiento de una higiene bucal adecuada, lo que resulta en un mayor cúmulo de placa bacteriana e inflamación de los tejidos gingivales, siendo un factor de riesgo local para el desarrollo de gingivitis.⁶⁴

Posterior a la colocación de brackets, hay un cambio significativo en la composición de la biopelícula, con un aumento de bacterias gramnegativas.⁶³ Estos cambios en la placa bacteriana, facilitan alteraciones vasculares, celulares e infiltrado inflamatorio, induciendo así el crecimiento del tejido gingival.⁶⁵

Debido a que la terapia ortodóntica predispone a una mayor acumulación de placa supragingival, se considera este efecto como el primer agente etiológico de la inflamación gingival y las enfermedades periodontales durante el tratamiento ortodóntico. Por esta razón, los pacientes que van a empezar un tratamiento de ortodoncia deberían tener un buen estado periodontal y un seguimiento continuo a lo largo de todo el tratamiento, como medio para prevenir o paliar el desarrollo de gingivitis, recesiones gingivales, pérdida de inserción gingival, soporte periodontal y caries dental.^{65,66}

Los estudios han informado niveles elevados de *Streptococcus mutans* y bacterias periodonto patógenas en pacientes sometidos a tratamiento de ortodoncia. En general, los cambios microbianos y los parámetros periodontales disminuyeron a los niveles

previos al tratamiento después de la retirada de los aparatos. Sin embargo, algunos efectos adversos asociados al tratamiento de ortodoncia, como las descalcificaciones del esmalte provocadas por productos metabólicos de altos niveles de bacterias cariogénicas son irreversibles.⁶⁶

De igual forma, Karin Jepsen et al. sugirieron que los cambios en los parámetros microbianos solo se normalizaron parcialmente 3 meses después del retiro de los aparatos de ortodoncia fijos. Se ha demostrado que los cambios que ocurren luego de la colocación de aparatos fijos de ortodoncia se asocian con una mayor prevalencia de *Aggregatibacter actinomycetemcomitans* subgingival y *Tannerella forsythia* que persiste hasta 6 meses después del retiro de los brackets.⁶⁷

El agrandamiento del tejido en la gingivitis hiperplásica es generalmente leve y ocurre en aproximadamente el 10% de los pacientes sometidos a tratamiento con aparato de ortodoncia fijo. Los cambios hiperplásicos leves de las papilas interdetales en pacientes con una buena higiene bucal desaparecen después del retiro de los aparatos de ortodoncia, pero en particular los resultados de un estudio realizado por Ghijselings E et al. mostraron que incluso 2 años después del desprendimiento no todos los parámetros periodontales habían regresado a la normalidad, lo que indica que algunos cambios son solo parcialmente reversibles. Debido a los cambios ocurridos entre 3 meses y 2 años posterior al retiro de los brackets, los autores sugirieron no realizar gingivectomía o gingivoplastia hasta a los 3 meses de completar la terapia de ortodoncia.⁶⁷

4.2.9 El índice gingival

El Índice Gingival (IG) tiene como objetivo principal evaluar la condición gingival que distingue entre la calidad de la encía (la gravedad de la lesión) y la ubicación (cantidad)

en relación con las cuatro áreas de los dientes (bucal, mesial, distal, lingual) que conforman la circunferencia total de la encía marginal.⁶⁸ A cada una de las cuatro áreas gingivales del diente se le asigna una puntuación de 0 a 3; este es el IG para el área. Las puntuaciones de las cuatro áreas del diente se pueden sumar y dividir por cuatro para obtener el IG del diente. Las puntuaciones de los dientes individuales (incisivos, premolares y molares) se pueden agrupar para designar el IG del grupo de dientes. Finalmente, al sumar los índices de los dientes y dividir por el número total de dientes examinados, se obtiene el IG del individuo (ver tabla 2).⁶⁸

Se le asigna un IG = 0 a la encía cuyo color va del rosa pálido al rosa. La superficie después del secado es mate. El grado de punteado puede variar. El margen gingival puede estar ubicado sobre el esmalte o en varios niveles apical a la unión cemento-esmalte. Aunque el margen debe ser delgado, la encía vestibular y lingual puede presentar una terminación redondeada contra el diente, formando así la entrada u orificio del surco gingival. La forma de la encía interdental depende de la forma y el tamaño de las áreas interdentes. La punta de la papila debe ser la parte más incisal u oclusal de la encía. A la palpación con un instrumento romo (sonda de bolsillo), la encía debe estar firme.⁶⁸

IG = 1 es la puntuación que se otorga cuando la encía está sujeta a una inflamación leve. El margen gingival es ligeramente más rojizo o azulado-rojizo de lo normal y hay un ligero edema del margen. Se puede observar o recolectar un exudado gingival incoloro en la entrada del surco. No se provoca sangrado cuando se pasa un instrumento romo (sonda de bolsillo) a lo largo de la pared de tejido blando de la entrada del surco gingival.⁶⁸

IG = 2 es la puntuación para una encía moderadamente inflamada. La encía es roja o azul-rojiza y vidriosa. Hay agrandamiento del margen debido al edema. Se provoca sangrado cuando se pasa un instrumento romo (sonda de bolsillo) a lo largo de la pared de tejido blando de la entrada del surco gingival.⁶⁸

IG = 3 puntuación para una inflamación grave. La encía está marcadamente roja o azul-rojiza y agrandada. Tendencia al sangrado espontáneo y ulceración.⁶⁸

De tal modo, el criterio decisivo para diferenciar entre los puntajes IG = 1, 2 y 3 son las diversas tendencias de la encía al sangrado: IG = 1 es el puntaje para el cambio leve de lo normal, pero el cambio no es del orden que pueda provocar el sangrado con un sondaje suave. IG = 2 representa la etapa en la que el sangrado puede iniciarse con el sondaje y IG = 3 muestra la tendencia al sangrado espontáneo.⁶⁸

La puntuación según este sistema requiere luz, secado de los dientes y las encías, espejo y una sonda. Se debe examinar la condición gingival de las superficies mesial, bucal y lingual de un conjunto completo de dientes. Los sujetos con inflamación leve generalmente puntúan de 0,1 a 1,0, aquellos con inflamación moderada de 1,1 a 2,0, y una puntuación media entre 2,1 y 3,0 significa inflamación grave.⁶⁸

Tabla 2: Criterio para el sistema índice gingival

Puntuación	Descripción
0	Encía normal
1	Inflamación leve, ligero cambio de color, ligero edema. Sin sangrado al sondaje.
2	Inflamación moderada: enrojecimiento, edema y glaseado. Sangrado al sondaje.
3	Inflamación grave: enrojecimiento y edema marcados. Ulceración. Tendencia al sangrado espontáneo.

Fuente: Løe⁶⁸

4.2.10 Índice de O'Leary

El índice de O'Leary mide el nivel de la placa dental bacteriana (PDB) en las superficies lisas de los dientes. Además de obtener un registro del estado de la higiene bucal de forma numérica, es una guía muy útil para probar el esfuerzo que imponen los pacientes para lograr una higiene bucal efectiva.⁶⁹

Para aplicar este índice se utiliza un revelador de PDB. Se tienen en cuenta las caras lisas de cada diente (mesial, distal, vestibular y lingual o palatino). Una vez aplicada la sustancia reveladora se calcula el número de caras teñidas dividido entre el número de caras presentes para luego multiplicar el resultado por cien. Se registran los datos de los pacientes en un diagrama dental diseñado para este fin. Se valora una higiene bucal eficiente y deficiente cuando el porcentaje resultante del cálculo se encuentra por debajo o superior al 10 %, respectivamente.⁶⁹

5. HIPÓTESIS DE INVESTIGACIÓN

Hipótesis nula (H0):

El barniz fluorado no presenta ningún beneficio en pacientes adolescentes bajo tratamiento ortodóntico en la prevención de lesiones de manchas blancas.

6. MATERIALES Y MÉTODOS

6.1 DISEÑO DE LA INVESTIGACIÓN

Este estudio fue observacional

6.2 TIPO DE ESTUDIO

Este estudio fue prospectivo transversal

6.3 MÉTODO DE ESTUDIO

Los métodos de estudio en esta investigación fueron: observación, análisis, síntesis e inferencia. Los pacientes fueron observados con el propósito de obtener mediciones y poder establecer parámetros comparativos entre las variables. El análisis permitió representar los elementos que forman parte de la investigación, la síntesis facilita establecer la relación entre los mismos y finalmente, la inferencia porque se aplicó el barniz para establecer conclusiones.

6.4 COMITÉ DE ÉTICA

El trabajo de investigación fue enviado a la Comisión Institucional de Ética e Investigación de la Universidad Iberoamericana (UNIBE) para su revisión completa. Es importante señalar, que todos los participantes/padres/tutores individuales incluidos en el estudio dieron consentimiento/asentimiento informado y por escrito para participar en el estudio. Finalmente, la aplicación al comité de ética, código; CEI2023-0291 fue aprobada para la realización de la tesis final de investigación.

6.5 CRITERIOS DE INCLUSIÓN

- Pacientes activos del postgrado de ortodoncia de la Universidad Iberoamericana (UNIBE).
- Pacientes con aparatos de ortodoncia fijos en la superficie vestibular de los incisivos y caninos superiores (dientes de estudio).
- Pacientes adolescentes entre 11 a 16 años con dentición permanente.
- Pacientes sin lesiones de manchas blancas al inicio del tratamiento.

- Pacientes en buen estado periodontal.
- Capacidad para cooperar con los investigadores del estudio y seguir las instrucciones en el hogar.

6.6 CRITERIOS DE EXCLUSIÓN

- Pacientes que presenten:
 - Lesiones cariosas cavitadas no tratadas o con restauraciones extensas en las superficies vestibulares de los dientes de estudio.
 - Tinción intrínseca o extrínseca extremadamente fuerte.
 - Fluorosis moderada a severa.
 - Amelogénesis imperfecta.
 - Morfología dental/anomalías anatómicas/del desarrollo.
- Pacientes que refieran antecedente de Xerostomía
- Pacientes embarazadas cualquier enfermedad/condición que los investigadores entienden que afectará el resultado del estudio.

6.7 POBLACIÓN Y MUESTRA

La población estuvo conformada de pacientes adolescentes de 11 a 16 años que asistieron a la unidad de Postgrados de Odontología, de la Especialidad en Ortopedia Maxilar y Ortodoncia de la Universidad Iberoamericana (UNIBE), y que iniciaron su tratamiento ortodóntico en el periodo de mayo-diciembre 2024. Se determinó una muestra no probabilística por conveniencia de 21 pacientes, a la cual se le aplicaron los

criterios de inclusión y exclusión, para obtener una muestra conformada de 14 pacientes. Por diferentes razones, como ausencia de citas, se retiraron del estudio 5 pacientes, reduciendo la muestra final a 9 pacientes. Es un estudio de boca dividida, 3 dientes anteriores maxilares (incisivo central superior, incisivo lateral superior y canino superior) con la aplicación de Clinpro™ XT Varnish (3M ESPE), y lado contralateral no recibió la aplicación de dicho barniz.

6.8 VARIABLES

Tabla 3. Operacionalización de las variables

Variable	Concepto	Dimensión	Indicador	Naturaleza	Escala	Valores	Fuente
Edad	Período de tiempo desde el nacimiento de una persona hasta el momento actual.	Biológica	Fecha de nacimiento	Cuantitativo	Nominal	Años	Expediente
Manchas blancas	Áreas del esmalte dental que han perdido su mineralización normal	Biológica	Si o no	Cuantitativo	Nominal	Número	Fotos intraorales
Índice gingival	Evalúa la condición gingival que distingue entre la calidad de la encía y la ubicación de la lesión, en relación a las 4 áreas del diente bucal, mesial, distal y lingual.	Biológica	Porcentaje	Cualitativa	Nominal	Número	Evaluación periodontal
Sangrado	Salida o pérdida de sangre externa o interna por la ruptura de un vaso sanguíneo.	Biológica	Si o no	Cualitativa	Nominal	Si o no	Evaluación periodontal
Inflamación	Respuesta del sistema inmune ante una agresión al organismo.	Biológica	Medición valores	Cuantitativo	Nominal	Número	Evaluación periodontal

- Variables independientes: Edad del paciente, Placa dental, sangrado e inflamación.
- Variables dependientes: Manchas blancas, Índice gingival

6.9 PROCEDIMIENTO CLÍNICO

En la primera cita se le explicó a cada paciente en qué consistía el estudio y también se obtuvo consentimiento informado y asentamiento. Ese mismo día se realizó un examen clínico, donde, bajo los criterios de inclusión y exclusión se valoraron las superficies vestibulares superiores de canino a canino y la salud gingival, esta última por un periodoncista de la unidad de Postgrados en Odontología de la Universidad Iberoamericana (UNIBE). La salud gingival, se evaluó mediante el índice gingival, utilizando una sonda periodontal Williams (Hu-friedy, Illinois, USA), el índice de placa y los sistemas de índice de retención por Harald Løe, donde GI 0= encía normal, GI 1= inflamación leve (ligero cambio en color, ligero edema sin sangrado), GI 2= inflamación moderada (enrojecimiento, edema, abultamiento y sangrado), GI 3= Inflamación severa (enrojecimiento marcado y edema, ulceración, tendencia al sangrado espontáneo).⁶⁸ Se realizó una profilaxis dental con pasta profiláctica, brocha y la pieza de mano de baja velocidad NSK (Tokyo, Japan) e instrucción de higiene oral.⁶⁸ Se tomaron fotos intraorales iniciales frontales y laterales con una distancia focal 32 y distancia de 50cm.⁷⁰ Para la fotografía dental se utilizó la cámara Canon EOS M50 Mark II (Tokyo, Japan), el Macro Ring Flash Yongnuo YN14EX II, (Shenzhen, China) y lente macro de 60mm (Canon EF-S 60 mm, F: 2.8, USM, Melville, Nueva York) (ver figura 1).

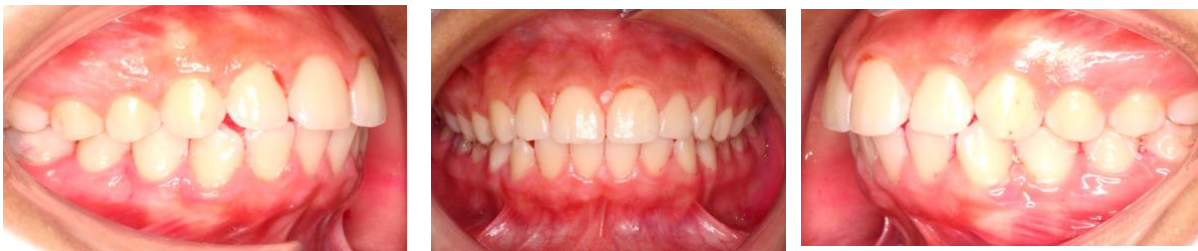

Figura 1: Fotos intraorales luego de la profilaxis.

El día de la instalación ortodóntica, luego de haber pulido con piedra pómez, se realizó la instalación de la aparatología fija con otros colaboradores, utilizando Transbond XT fotocurable (3M Unitek, Monrovia, CA, USA), ácido fosfórico al 37% y brackets metálicos con la filosofía MBT (Dynaflex Lake St Louis, MO, USA), slot 0.022x0.028. Posteriormente, una de las investigadoras procedió a la colocación de barniz fluorado Clinpro™ XT Varnish (3M ESPE) en lado el de estudio, el mismo se eligió a conveniencia. Se limpió la superficie dental alrededor del brackets en el incisivo central, lateral y canino, se enjuagó con agua y se eliminó el exceso de humedad; se dispensó el barniz sobre la almohadilla y se mezcló durante 15 segundos con una espátula plástica (ver figura 2).

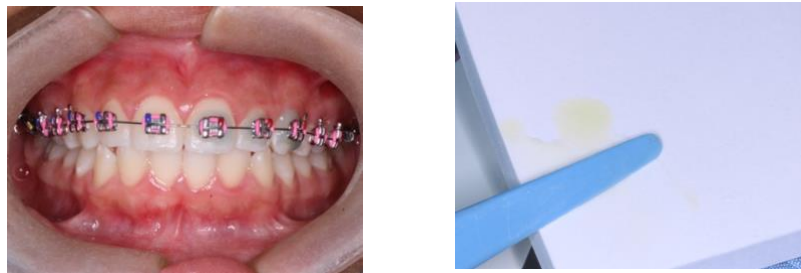

Figura 2: Colocación del ácido fosfórico al 37% y Mezclado de Clinpro™ XT Varnish (3M ESPE).

Se procedió realizar la colocación del barniz fluorado Clinpro™ XT Varnish, (3M ESPE) siguiendo las incitaciones del fabricante. Con un aplicador en una capa delgada alrededor del brackets y se fotopolimerizó por 20 segundos con la lámpara de fotocurado RMO FlashMax P4 ORTHO PRO (Franklin, IN, USA).

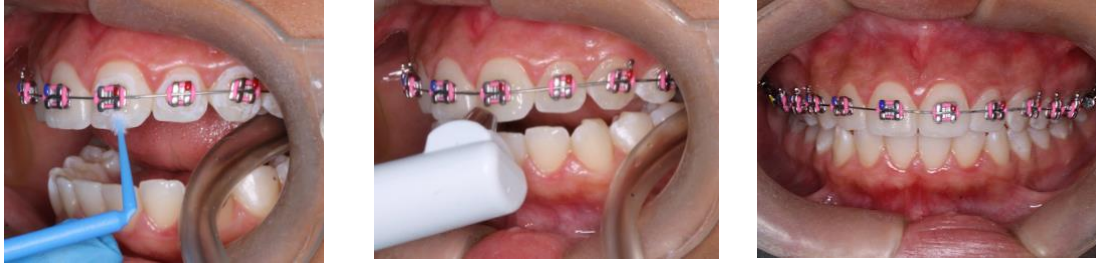

Figura 3: Colocación Clinpro™ XT Varnish (3M ESPE).

Este se aplicó una sola vez durante todo el estudio. A todos los pacientes se les explicó las instrucciones de higiene oral durante el tratamiento de ortodoncia y las indicaciones a seguir dicho día, no comer ni beber mínimo una hora luego de la aplicación del barniz fluorado.

La evaluación clínica visual de los dientes de estudio para las lesiones de manchas blancas se realizó al iniciar (línea base), al primer mes (T1), a los 2 meses (T2), a los 3 meses (T3) y a los 4 meses (T4). Donde mensualmente se tomaron fotos siguiendo las especificaciones mencionadas anteriormente, evaluando los cambios gingivales y desarrollo o no de lesiones de manchas blancas. Durante estos meses se motivó al paciente a mantener una buena higiene oral.

6.9 MEDIDAS DE RESULTADO

La medida de resultado primaria fue la descalcificación del esmalte mediante la puntuación del índice EDI basada en la evaluación visual clínica al inicio, al primer mes (T1), a los 2 meses (T2), a los 3 meses (T3) y a los 4 meses (T4). El índice gingival fueron medidas de resultados secundarios.

6.10 ÍNDICE DE DESCALCIFICACIÓN DEL ESMALTE

EDI, por sus siglas en inglés, es el análisis utilizado para evaluar el nivel de descalcificación, de 0 a 3. Donde se dividió el diente en cuatro zonas o cuadrantes alrededor del bracket (mesial, gingival, distal, oclusal) (ver figura 4).⁴¹

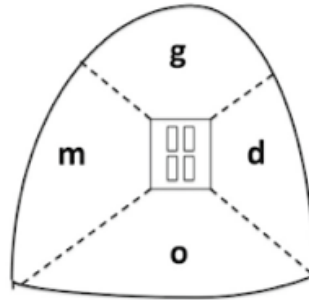


Figura 4: Modelo para analizar el EDI alrededor del bracket.

6.11 ÍNDICE GINGIVAL

IG, en este análisis se evaluaron las 4 superficies del diente (vestibular, palatino/lingual, mesial y distal) de los 6 dientes de estudio. De acuerdo con los criterios del índice gingival mencionados anteriormente, se le asignó una puntuación de G1, G2 o G3, a cada superficie evaluada de cada diente. Se sumó todas las puntuaciones, se dividió entre 24 que es el número total de superficies evaluadas, ya que son 6 dientes de estudio y ese total es el índice gingival final del paciente.

6.12 FIABILIDAD INTRAEXAMINADOR

Los exámenes visuales fueron realizados simultáneamente por dos investigadores del estudio (NG, NB). Los desacuerdos en la calificación fueron discutidos entre los examinadores para llegar a una puntuación. En el transcurso del estudio, la confiabilidad

intraexaminador se evaluó repitiendo las mediciones a cinco pacientes que dieron su consentimiento 1-2 semanas después de una de sus visitas clínicas.

6.13 FUENTES DE INFORMACIÓN

Fuentes primarias: Conformadas por los datos recolectados mediante la observación y fotos de los pacientes.

Fuentes secundarias: Basadas en los artículos revisados para la elaboración del marco teórico.

6.14 TRATAMIENTO DE LOS DATOS

Se realizó estadística descriptiva mediante tablas y gráficos de las variables analizadas. La variable categórica de presencia de mancha blanca fue analizada a partir de la Fisher's exact test utilizando el Software Stata v17 Stata Corp LLC (Texas USA).

7. RESULTADOS

7.1 DISTRIBUCIÓN DE FRECUENCIAS

La tabla 4 presenta la distribución de frecuencias de los pacientes según el total, el promedio de edad y el estado gingival inicial, desglosados por sexo. El grupo total está compuesto por 9 participantes, distribuidos en 3 hombres (33.33%) y 6 mujeres (66.67%). La edad promedio es de 13 años (± 1.73) en total, con diferencias entre hombres (12.6 ± 1.15) y mujeres (13.2 ± 2). En el estado gingival inicial, el total reporta un promedio de 16 (± 0.16), el porcentaje obtenido para hombres fue de 4% (± 0.08) y el de mujeres 22% (± 0.16).

Tabla 4. Distribución de frecuencias

Grupo	N	M		F	
Total Edad (prom)	9 13(±1.73)	3 12.6	33.33% (±1.15)	6 13.2	66.67% (±2)
Estado gingival inicial	16 (±0.16)	4%	(±0.08)	22%	(±0.16)

7.2 LESIONES DE MACHAS BLANCAS

La tabla 5 muestra la distribución de LMB totales por grupo dentario, mostró diferencias significativas entre géneros. En el grupo femenino, se registraron 14 LMB, distribuidas de la siguiente manera: la zona O de la unidad dental 1.3 presentó 2 casos (14%), la zona O de la unidad dental 1.2 un caso (7%), y la zona O de la unidad dental 2.3 dos casos (14%), la zona G de la unidad dental del 1.1 tres casos (21%), la zona G de la unidad dental 2.1 cuatro casos (29%) y la zona G y M de la unidad dental 2.2 dos casos (14%). En el grupo masculino, solo se registraron LMB en la zona O de la unidad dental 1.3 con un total de 5 casos, representando el 36%. Al comparar los géneros, las mujeres mostraron mayor diversidad en las zonas afectadas, mientras que los hombres presentaron LMB exclusivamente en la zona O de la unidad dental 1.3. En términos generales, la unidad dental 1.3 fue la más afectada con 7 casos, lo que equivale al 50% del total de LMB. Las mujeres acumularon el 74% de las LMB totales, en contraste con el 26% registrado en hombres. y grupo dentario.

Tabla 5. Distribución de lesiones de manchas blancas por órgano dentario

Unidad Dental	Zona con LMB	Frecuencia Femenino		Frecuencia Masculino	
		Frecuencia	Porcentaje	Frecuencia	Porcentaje
1.3	Incisal (o) Mesial (m)	2	14%	5	36%
1.2	Incisal (o)	1	7%	0	0%
1.1	Cervical (g)	3	21%	0	0%
2.1	Cervical (g)	4	29%	0	0%
2.3	Incisal (o)	2	14%	0	0%
TOTAL		14	100%	5	36%

La tabla 6 muestra la distribución de manchas blancas detectadas en los grupos con aplicación de Clinpro™ XT Varnish (3M ESPE) y sin barniz durante los cuatro tiempos de evaluación (T1 a T4). En T1, no se registraron manchas blancas en ninguno de los grupos, lo que establece un estado basal uniforme. En T2, se observó el primer desarrollo de lesión de mancha blanca en el grupo sin barniz, mientras que en el grupo con barniz no se detectaron lesiones. En T3, el grupo con barniz presentó 1 mancha blanca, mientras que en el grupo sin barniz se observó un aumento significativo con 8 manchas blancas registradas. Para T4, el grupo con barniz acumuló 3 manchas adicionales, alcanzando un total de 4 lesiones al final del estudio. Por otro lado, el grupo sin barniz sumó 5 manchas más en T4, alcanzando un total de 14 lesiones acumuladas.

Para evaluar la diferencia entre ambos grupos al final del estudio (T4), se realizó la prueba exacta de Fisher (ver tabla 6). Los resultados indicaron un valor **p de 0.275**. Esto sugiere que, aunque el grupo sin barniz presentó un mayor número de manchas blancas

en comparación con el grupo con barniz, la diferencia observada no fue estadísticamente significativa ($p > 0.05$) aunque si hubo diferencia clínica notoria.

Tabla 6. Comparación de lesiones de manchas blancas en dientes entre grupos.

Puntos de Evaluación	Con Barniz	Sin barniz
T1	0	0
T2	0	1
T3	1	8
T4	3	5
TOTAL	5	14
Fisher's exact test	0.275	

La tabla 7 presenta la distribución de LMB observadas en los pacientes (PX1 a PX9) durante cuatro meses de seguimiento (T1 a T4). Cada columna (T1, T2, T3, T4) representa el número de LMB registradas en cada paciente durante las revisiones mensuales. En el primer mes (T1), no se registraron LMB en ninguno de los pacientes. En el segundo mes (T2), únicamente el paciente PX5 presentó una LMB, mientras que el resto de los pacientes permanecieron sin LMB. Durante el tercer mes (T3), se observó un incremento en las LMB en cinco pacientes: PX1 presentó 2 LMB, PX4 y PX5 presentaron 1 LMB cada uno, y PX8 y PX9 registraron 2 LMB cada uno. En el cuarto mes (T4), la actividad de LMB se mantuvo similar a la de T3, con PX4, PX5, PX6, PX8 y PX9 mostrando entre 1 y 2 LMB. Los pacientes PX8 y PX9 presentaron el mayor número de LMB acumuladas al final del seguimiento, mientras que PX2, PX3 y PX7 no mostraron LMB en ningún mes.

Tabla 7. Distribución del progreso de las lesiones entre control mensual

Número	T1	T2	T3	T4
Px1	0	0	2	0
Px2	0	0	0	0
Px3	0	0	0	0
Px4	0	0	1	2
Px5	0	1	1	1
Px6	0	0	1	1
Px7	0	0	0	0
Px8	0	0	2	2
Px9	0	0	2	2

7.3 INFLAMACIÓN GINGIVAL

La tabla 8 muestra la distribución de dientes con inflamación gingival en los grupos con barniz y sin barniz durante los cuatro tiempos de evaluación (T1 a T4). En T1, el grupo con barniz presentó 4 dientes con inflamación, mientras que el grupo sin barniz tuvo 9. En T2, el grupo con barniz incrementó a 6 dientes con inflamación gingival, mientras que el grupo sin barniz disminuyó a 4. Durante T3, el grupo con barniz alcanzó su punto máximo con 8 dientes con inflamación gingival, mientras que el grupo sin barniz reportó 7. Finalmente, en T4, el grupo con barniz no presentó dientes con inflamación gingival (0), mientras que el grupo sin barniz tuvo 1 diente afectado. La evaluación se realizó a nivel clínico y fotográfico.

Tabla 8. Distribución de sangrado e inflamación gingival tras el uso del barniz

Controles	Con Barniz	Sin Barniz
T1	4	9
T2	6	4
T3	8	7
T4	0	1

7.4 ÍNDICE GINGIVAL

La tabla 9 muestra la distribución del porcentaje del índice gingival en los 9 pacientes al inicio y al final (T1-T4) del estudio. Solo un paciente (Px1) el índice gingival se mantuvo igual, mientras que el resto (Px2 - Px9) el índice gingival aumentó. El paciente Px7 fue el único que tuvo un aumento del índice gingival mayor.

Tabla 9. Distribución el porcentaje del índice gingival

Número	Porcentaje Inicial	Pocentaje Final
Px1	0.12	0.12
Px2	0.08	0.37
Px3	0.25	0.37
Px4	0	0.7
Px5	0	0.29
Px6	0.16	0.29
Px7	0.45	1.75
Px8	0.37	0.45
Px9	0	0.33

7.5 FOTOS INTRAORALES

Fotos T1

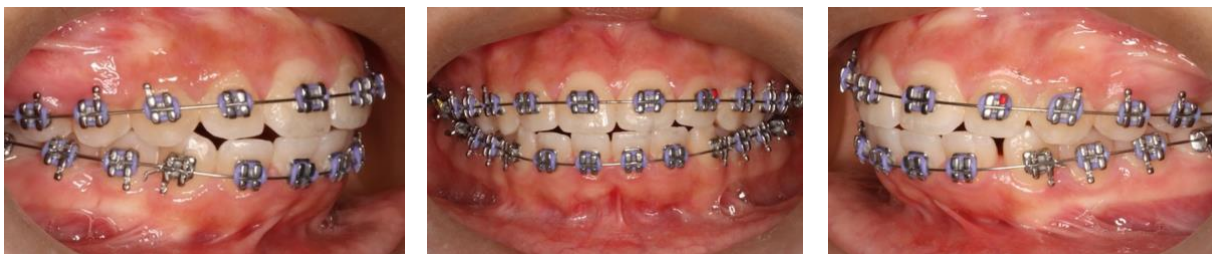

Figura 5: Fotos intraorales T1

Fotos T4

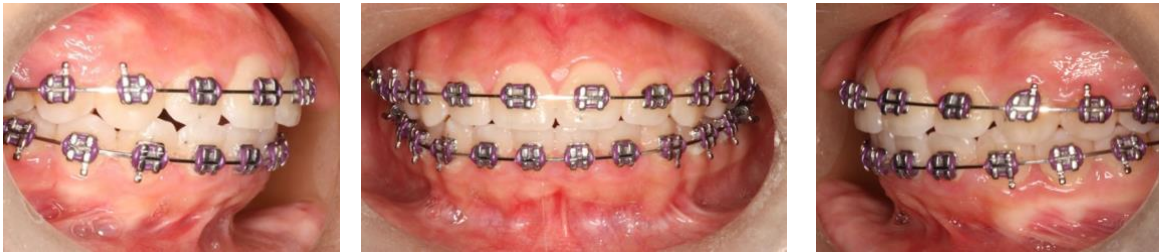

Figura 6: Fotos intraorales T4

8. DISCUSIÓN

Las principales causas de la aparición de LMB en el esmalte durante el tratamiento de ortodoncia son la acumulación de placa que contiene microorganismos bacterianos, los hábitos alimentarios e higiene deficiente del paciente. Al reducir los resultados de dichas etiologías se pueden prevenir o reducir la aparición de LMB.⁷¹ Aunque las ayudas de prevención, como las pastas dentales y los enjuagues bucales, son eficaces, no han resultado completamente capaces, ya que dependen de la colaboración por parte de los pacientes.^{4,71,72}

Los aparatos de ortodoncia fijos limitan los mecanismos naturales de autolimpieza de la musculatura oral y la saliva, lo que conduce a una mayor retención de placa y la posterior formación de LMB. Durante el tratamiento de ortodoncia, aquellos pacientes con un mantenimiento deficiente de la higiene bucal, sin suplementación de flúor y con un alto recuento de *Streptococcus mutans* son más susceptibles a la desmineralización del esmalte y la formación de LMB.⁷³

Con relación a la prevalencia de LMB, Tufekci et al. concluyeron que de los sujetos que tenían al menos una LMB, el 76% eran hombres.⁷⁴ De igual manera, Boersma, encontró que el 40% de las superficies vestibulares en los hombres tenían desmineralización en comparación con el 22% en las mujeres.⁷⁵ El presente estudio coincide con estos resultados, ya que el 100% de la población masculina (3 pacientes) desarrollaron LMB. Sin embargo, Gorelick et al, en su estudio concluyeron que la incidencia de LMB fue del 44% para los niños y del 54% para las niñas.³⁸ Resultados parecidos a esta investigación, puesto que el 50% (3 pacientes de 6) de la población femenina desarrollaron LMB. El desafío de prevenir enfermedades como las LMB e inflamaciones gingivales en pacientes sometidos a tratamiento con aparatología fija se complica por el hecho de que la mayoría de los pacientes de ortodoncia son niños y adolescentes, un grupo de edad particularmente susceptible a la falta de cumplimiento.⁷⁶ La investigación realizada por Bruce et al., en la que evaluaron la prevalencia de lesiones de caries en adolescentes de 12 a 19 años, donde el 58% de los pacientes adolescentes presentaron caries dental en los dientes permanentes.⁷⁷ Esto resalta la importancia de una intervención preventiva como la colocación de barniz fluorado en dicha población, justificando nuestro interés en esta población.⁷⁸

Diversos estudios han descrito diferentes resultados al respecto de la distribución de las LMB. Por un lado, Gorelick et al. & Flynn et al. informaron que el diente comúnmente afectado fue el incisivo lateral superior.^{38,72} Por el contrario, Tufekci et al. informaron que las lesiones ocurrieron con mayor frecuencia en los incisivos laterales superiores y los caninos.⁷⁴ Finalmente, Sanchez-Tito et al. & Leeper et al. concluyeron que las LMB afectan de igual manera a los dientes superiores e inferiores; sin embargo, las LMB son

más frecuente en la arcada superior en los caninos y laterales, mientras que en inferior son los molares y los caninos.^{27,35} En este estudio, los resultados coinciden con los últimos autores donde el canino superior fue el diente más afectado por las LMB. Esto pudo ser debido a la altura del margen gingival en dientes con coronas clínicas mayores, como lo son los caninos superiores.⁷⁹

Shah et al. sugirieron que una sola aplicación de Clinpro™ XT Varnish (3M ESPE) previene la desmineralización del esmalte hasta por 120 días, mientras que el barniz de flúor convencional previene la misma durante 45 días durante la terapia con aparatos fijos.²² Por este beneficio es que se recomienda el uso de Clinpro™ XT Varnish (3M ESPE) en pacientes con tratamiento de ortodoncia activo.⁷⁷ Dentro de los resultados de esta investigación el lado donde se aplicó Clinpro™ XT Varnish (3M ESPE) mostró un menor número de LMB en comparación al lado sin aplicación, aunque no mostró diferencia estadísticamente significativa, se observaron diferencias clínicas. Por lo que, se puede decir que las observaciones de Kumarjena et al. fueron similares a las del presente estudio, ya que dentro de sus resultados reportan que Clinpro™ XT Varnish (3M ESPE) es beneficioso para la protección contra la desmineralización del esmalte.⁸⁰ De igual manera, Scotti & Varghese et al. en su estudio sugirieron que Clinpro™ XT Varnish (3M ESPE) tiene la dosis suficiente de fluoruro para inhibir la formación de nuevas lesiones.^{61,71}

Tufekci et al. sugirieron que las LMB pueden hacerse visibles alrededor de los brackets en el plazo de 1 mes posterior a la colocación de los brackets. Sin embargo, en este estudio la primera LMB fue detectada clínicamente al segundo mes de haber colocado los brackets.⁷⁴ Sigue siendo un plazo corto, por tanto, es importante reconocer la higiene

bucal deficiente de forma temprana, para implementar medidas preventivas antes de que se produzcan las LMB.

El ensayo clínico llevado a cabo por Alavi et al. utilizaron barniz fluorado y gel de clorhexidina para evaluar el índice gingival en pacientes bajo tratamiento ortodóntico, obtuvieron como resultados que el uso de fluoruros en la higiene oral reduce el acúmulo de placa bacteriana, mejorando el índice gingival.²⁰ Por el contrario, la presente investigación, muestra que tanto el lado con barniz y el lado sin barniz presentaron inflamación gingival y sangrado. En la actualidad, la detección clínica de LMB, se ha llevado a cabo principalmente mediante métodos tradicionales, como la inspección visual después del secado al aire y el examen táctil mediante sondaje dental. En este estudio, elegimos utilizar este enfoque. A pesar de que, la subjetividad y la falta de reproducibilidad de estos, han llevado a la introducción de varias técnicas ópticas durante las últimas décadas, incluido el monitoreo óptico desarrollo de LMB, el uso de láser cuantitativo y fluorescencia inducida por luz, imágenes digitales con transiluminación de fibra óptica, fluorescencia láser y análisis por computadora de fotografías digitales.²⁰

Moufida Abufarwa et al. encontraron que al utilizar Clinpro™ XT Varnish (3M ESPE) se presenciaron zonas de desgaste de la resina, aunque la mayor parte permaneció en el esmalte. Canali et al., utilizando muestras de dentina, informaron una degradación gradual de la matriz de resina con desprendimiento de partículas de vidrio 4 días después de la aplicación del barniz. Ambos hallazgos difieren de la afirmación del fabricante de que la capa de barniz Clinpro™ XT Varnish (3M ESPE) permanece intacta durante más de 5,000 pasadas de cepillado y puede resistir la abrasión del cepillo de dientes y el desgaste normal durante 6 meses o más. Sin embargo, el barniz proporcionó un efecto

preventivo al esmalte a pesar de que hubo pérdida parcial del material. ⁴ Esta situación coincidió en el presente estudio.

El Clinpro™ XT Varnish (3M ESPE) proporciona un recubrimiento liberador de flúor y bombea flúor a las superficies del esmalte subyacentes y adyacentes, promoviendo una mayor remineralización que un barniz convencional. En relación con los datos actuales, Mandar et al. en su ensayo clínico aleatorizado de boca dividida encontraron que una única aplicación del barniz Clinpro™ XT Varnish (3M ESPE) al inicio del tratamiento de ortodoncia previno la desmineralización del esmalte durante un período más prolongado (4 meses) en comparación con el barniz convencional (45 días).²²

9. LIMITACIONES

Las limitaciones de este estudio fueron el tamaño de la muestra y el corto periodo de duración.

10. CONCLUSIÓN

El barniz fluorado Clinpro™ XT Varnish, 3M ESPE fue eficaz para evitar el desarrollo de las LMB. La primera LMB detectable clínicamente ocurrió en el segundo mes (T2) de haber iniciado el tratamiento ortodóntico. La inflamación gingival aumentó entre los tiempos de investigación T1-T4. La hipótesis se mantuvo porque el valor de P no fue estadísticamente significativo, sin embargo, clínicamente si hubo cambio notorio.

11. RECOMENDACIONES

- Se recomienda el uso Clinpro™ XT Varnish (3M ESPE) en pacientes ortodónticos como medida preventiva ante el desarrollo de LMB.
- Se recomienda la realización de futuras investigaciones sobre el barniz fluorado Clinpro™ XT Varnish (3M ESPE) en la población dominicana, sus efectos a largo

plazo, con un número mayor de muestra y mayor duración en el tiempo del estudio.

- De igual forma, se recomienda realizar estudios clínicos aleatorizados para evaluar los cambios a nivel de los tejidos periodontales usando el barniz fluorado Clinpro™ XT Varnish (3M ESPE).
- Por otra parte, sería importante integrar al estudio un periodoncista dentro de los investigadores para analizar más profundidad el tema de estudio.

12. PROSPECTIVAS

- Realizar el seguimiento a Clinpro™ XT Varnish (3M ESPE) por 6, 12 o 18 meses.
- Futuros estudios podrían comparar diferentes materiales y su eficacia en la prevención de lesiones de manchas blancas en pacientes con ortodoncia y los cambios a nivel de los tejidos periodontales.
- Utilizar otro análisis para evaluar el grado de desmineralización de las lesiones de manchas blancas.

13. REFERENCIAS BIBLIOGRÁFICAS

1. Handa A, Chengappa D, Sharma P, et al. Effectiveness of Clinpro Tooth Crème in comparison with MI Varnish with RECALDENT™ for treatment of white spot lesions: a randomized controlled trial. *Clin Oral Investig*. Epub ahead of print 2022. DOI: 10.1007/s00784-022-04766-6.
2. Kau CH, Wang J, Palombini A, et al. Effect of fluoride dentifrices on white spot lesions during orthodontic treatment: A randomized trial. *Angle Orthodontist* 2019; 89: 365–371.
3. Roberts WE, Mangum JE, Schneider PM. Pathophysiology of Demineralization, Part II: Enamel White Spots, Cavitated Caries, and Bone Infection. *Current Osteoporosis Reports* 2022; 20: 106–119.
4. Abufarwa M, Noureldin A, Dziak R, et al. Efficacy of CPP-ACP fluoride varnish applied with and without acid etching in preventing enamel demineralization compared to light-curable fluoride varnish. *Angle Orthodontist* 2022; 92: 213–219.
5. Petsi G, Gizani S, Twetman S, et al. Cariogram caries risk profiles in adolescent orthodontic patients with and without some salivary variables. *Angle Orthodontist* 2014; 84: 891–895.
6. Erbe C, Klukowska M, Timm HC, et al. A randomized controlled trial of a power brush/irrigator/mouthrinse routine on plaque and gingivitis reduction in orthodontic patients. *Angle Orthodontist* 2019; 89: 378–384.
7. 3M ESPE. Clinpro XT Varnish.
8. Panozo J. *RETENCIÓN DE CLINPRO XT VARNISH EN LESIONES DE MANCHA BLANCA EN DIENTES TEMPORALES*. Universidad Finis Terrae, 2015.

9. Bergamo AZN, de Oliveira KMH, Matsumoto MAN, et al. Orthodontic appliances did not increase risk of dental caries and periodontal disease under preventive protocol. *Angle Orthodontist* 2019; 89: 25–32.
10. Akgun OM, Altug H, Karacay S, et al. Effect of 2 elastomeric ligatures on microbial flora and periodontal status in orthodontic patients. *American Journal of Orthodontics and Dentofacial Orthopedics* 2014; 145: 667–671.
11. Robertson MA, Kau CH, English JD, et al. MI Paste Plus to prevent demineralization in orthodontic patients: A prospective randomized controlled trial. *American Journal of Orthodontics and Dentofacial Orthopedics* 2011; 140: 660–668.
12. Yazarloo S, Mirhashemi AH, Arab S, et al. Systematic review of preventive and treatment measures regarding orthodontically induced white spot lesions. *Dental and Medical Problems* 2023; 60: 527–535.
13. Bonetti D, Clarkson JE. Fluoride Varnish for Caries Prevention: Efficacy and Implementation. *Caries Res* 2016; 50: 45–49.
14. Almehmadi AH, Bannan A, Ahmad A, et al. Parental Knowledge and Awareness of Fluoride Varnish Application on Their Children-A Cross-Sectional Study. *Int J Gen Med* 2022; 15: 7435–7442.
15. Chauhan C, Mangla R, Gandhi G, et al. Evaluation of the Effects of Topical Fluoride Varnish and Fluoride Releasing Adhesive on Shear Bond Strength of Orthodontic Brackets: An In Vitro Study. *Int J Clin Pediatr Dent* 2023; 16: 38–41.
16. Lena Sezici Y, Yetkiner E, Aykut Yetkiner A, et al. Comparative evaluation of fluoride varnishes, self-assembling peptide-based remineralization agent, and enamel matrix

- protein derivative on artificial enamel remineralization in vitro. *Prog Orthod*; 22. Epub ahead of print 1 December 2021. DOI: 10.1186/s40510-020-00345-1.
17. Patano A, Malcangi G, Sardano R, et al. White Spots: Prevention in Orthodontics— Systematic Review of the Literature. *International Journal of Environmental Research and Public Health*; 20. Epub ahead of print 1 April 2023. DOI: 10.3390/ijerph20085608.
 18. Abufarwa M, Noureldin A, Campbell PM, et al. The longevity of casein phosphopeptide–amorphous calcium phosphate fluoride varnish’s preventative effects: Assessment of white spot lesion formation. *Angle Orthodontist* 2019; 89: 10–15.
 19. Sonesson M, Brechter A, Abdulraheem S, et al. Fluoride varnish for the prevention of white spot lesions during orthodontic treatment with fixed appliances: A randomized controlled trial. *Eur J Orthod* 2020; 42: 326–330.
 20. Alavi S, Yaraghi N. *The effect of fluoride varnish and chlorhexidine gel on white spots and gingival and plaque indices in fixed orthodontic patients: A placebo-controlled study*, www.ncbi.nlm.nih.gov/pmc/journals/1480 (2018).
 21. Kannan A, Padmanabhan S. Comparative evaluation of Icon® resin infiltration and Clinpro™ XT varnish on colour and fluorescence changes of white spot lesions: a randomized controlled trial. *Prog Orthod*; 20. Epub ahead of print 1 December 2019. DOI: 10.1186/s40510-019-0276-y.
 22. Shah M, Paramshivam G, Mehta A, et al. Comparative assessment of conventional and light-curable fluoride varnish in the prevention of enamel demineralization during fixed appliance therapy: A split-mouth randomized controlled trial. *Eur J Orthod* 2018; 40: 132–139.

23. Salerno C, Cagetti MG, Cirio S, et al. Distribution of initial caries lesions in relation to fixed orthodontic therapy. A systematic review and meta-analysis. *Eur J Orthod*; 46. Epub ahead of print 1 April 2024. DOI: 10.1093/ejo/cjae008.
24. Alanzi A, Velissariou M, Al-Melh MA, et al. Role of taste perception in white spot lesion formation during orthodontic treatment. *Angle Orthodontist* 2019; 89: 624–629.
25. Park KJ, Kroker T, Groß U, et al. Effectiveness of caries-preventing agents on initial carious lesions within the scope of orthodontic therapy. *Korean J Orthod* 2019; 49: 246–253.
26. Daruich PM, Brizuela M. Remineralization of Initial Carious Lesions. <https://www.ncbi.nlm.nih.gov/books/NBK573067/?report=reader>, <https://www.ncbi.nlm.nih.gov/books/NBK573067/> (2023).
27. Sanchez-Tito MA, Tay Chu Jon LY. Lesiones de mancha blanca en pacientes con tratamiento de ortodoncia. Revisión de la Literatura. *Revista Estomatológica Herediana* 2021; 31: 44–52.
28. Wierichs RJ, Abou-Ayash B, Kobbe C, et al. Evaluation of the masking efficacy of caries infiltration in post-orthodontic initial caries lesions: 1-year follow-up. *Clin Oral Investig* 2023; 27: 1945–1952.
29. Toti Ç, Meto A, Kaçani G, et al. White Spots Prevalence and Tooth Brush Habits during Orthodontic Treatment. *Healthcare (Switzerland)*; 10. Epub ahead of print 1 February 2022. DOI: 10.3390/healthcare10020320.
30. Vargas J, Vargas del Valle P, Palomino H. White Spot Lesions in Dentistry. Current concepts. 2016; 32: 215–221.

31. Khoroushi M, Kachuie M. Prevention and treatment of white spot lesions in orthodontic patients. *Contemporary Clinical Dentistry* 2017; 8: 11–19.
32. Richter AE, Arruda AO, Peters MC, et al. Incidence of caries lesions among patients treated with comprehensive orthodontics. *American Journal of Orthodontics and Dentofacial Orthopedics* 2011; 139: 657–664.
33. Eltayeb MK, Ibrahim YE, El Karim IA, et al. Distribution of white spot lesions among orthodontic patients attending teaching institutes in Khartoum. *BMC Oral Health*; 17. Epub ahead of print 25 May 2017. DOI: 10.1186/s12903-017-0380-7.
34. Oleg A, Dinara K, Ivan S, et al. Prevalence White Spot Lesions (WSL) In Patients with Fixed Orthodontic Appliances, Indo Am. *J P Sci* 2018; 4640–4643.
35. Leeper DK, Noureldin A, Julien K, et al. Risk assessments in orthodontic patients developing white spot lesions. *J Investig Clin Dent* 2019; 10: e12470.
36. Chapman JA, Roberts WE, Eckert GJ, et al. Risk factors for incidence and severity of white spot lesions during treatment with fixed orthodontic appliances. *American Journal of Orthodontics and Dentofacial Orthopedics* 2010; 138: 188–194.
37. Al Maaitah EF, Adeyemi AA, Higham SM, et al. Factors affecting demineralization during orthodontic treatment: A post-hoc analysis of RCT recruits. *American Journal of Orthodontics and Dentofacial Orthopedics* 2011; 139: 181–191.
38. Gorelick L, Geiger AM, Gwinnett AJ, et al. Incidence of white spot Jbmxation after bonding and banding. *Am J Orthod* 1987; 81: 93–98.
39. Julien KC, Buschang PH, Campbell PM. Prevalence of white spot lesion formation during orthodontic treatment. *Angle Orthodontist* 2013; 83: 641–647.

40. Pinto AS, Alves LS, Maltz M, et al. Does the duration of fixed orthodontic treatment affect caries activity among adolescents and young adults? *Caries Res* 2018; 52: 463–467.
41. Banks PA, Richmond S. *Enamel sealants: a clinical evaluation of their value during fixed appliance therapy*. 1994.
42. Bravo Guamán MF. *Efectos del uso excesivo del flúor en la población pediátrica. Revisión bibliográfica*. Universidad Católica de Cuenca, 2023.
43. Viera Mena KG, Mora Ramirez M del C, Reinoso Carrasco MN. El fluor y sus beneficios como agente esencial para prevenir las caries. *kiru* 2022; 19: 156–162.
44. Basso ML. FLUORUROS LOCALES EN ODONTOLOGÍA PEDIÁTRICA. *Rev Fac Odontol Univ Nac (Cordoba)* 2020; 13: 18.
45. Baik A, Alamoudi N, El-Housseiny A, et al. Fluoride varnishes for preventing occlusal dental caries: A review. *Dentistry Journal*; 9. Epub ahead of print 1 June 2021. DOI: 10.3390/dj9060064.
46. de Godoi FA, Carlos NR, Bridi EC, et al. Remineralizing effect of commercial fluoride varnishes on artificial enamel lesions. *Braz Oral Res*; 33. Epub ahead of print 2019. DOI: 10.1590/1807-3107BOR-2019.VOL33.0044.
47. Perales Zamora S, Guillen Borda Z C, Loayza R, et al. El flúor en la prevención de caries en la dentición temporal. Barnices fluorados. *Odontología Sanmarquina* 2006; 6: 31–35.
48. Beltrán-Aguilar E, Goldstein J. Fluoride Varnishes A Review of Their Clinical Use, Cariostatic Mechanism, Efficacy and Safety. *Journal of the American Dental Association*; 131.

49. Turska-Szybka A, Gozdowski D, Twetman S, et al. Clinical Effect of Two Fluoride Varnishes in Caries-Active Preschool Children: A Randomized Controlled Trial. *Caries Res* 2021; 55: 137–143.
50. Nassar Y, Brizuela M. The Role of Fluoride on Caries Prevention Continuing Education Activity, <https://www.ncbi.nlm.nih.gov/books/NBK587342/>.
51. Heboyan A, Vardanyan A, Karobari MI, et al. Dental Luting Cements: An Updated Comprehensive Review. *Molecules*; 28. Epub ahead of print 1 February 2023. DOI: 10.3390/molecules28041619.
52. Deepika D, Bulbule N, Dhamande MM, et al. Glass Ionomer Cements As Luting Agents. *Journal of Pharmaceutical Negative Results* ; 14. DOI: 10.47750/pnr.2023.14.02.172.
53. Sidhu S, Nicholson J. A Review of Glass-Ionomer Cements for Clinical Dentistry. *J Funct Biomater* 2016; 7: 16.
54. Fricker JP. Therapeutic properties of glass-ionomer cements: Their application to orthodontic treatment. *Australian Dental Journal* 2022; 67: 12–20.
55. Ghoubril V, Ghoubril J, Abboud M, et al. Eighteen-Month Orthodontic Bracket Survival Rate with the Conventional Bonding Technique versus RMGIC and V-Prep: A Split-Mouth RCT. *Coatings*; 13. Epub ahead of print 1 August 2023. DOI: 10.3390/coatings13081447.
56. Iturbe O, Garcia A, Nieto M, et al. Manejo de hipomineralización del esmalte en dientes anteriores del lactante mayor con Clinpro™ XT Varnish, con el uso de la odontología mínimamente invasiva (OMI). Reporte de caso. *Revista Odontológica Mexicana Órgano Oficial de la Facultad de Odontología UNAM* 2022; 26: 69–72.
57. Clark D, Levin L. Non-surgical management of tooth hypersensitivity. *International dental journal* 2016; 66: 249–256.

58. Terenzi M, Botan TG, Lopes de Oliveira GJP, et al. Effectiveness of Clinpro XT in Reducing Dentin Permeability and its Resistance to Acid Challenges. *Oral Health Prev Dent* 2018; 16: 339–344.
59. Canali GD, Rached RN, Mazur RF, et al. Effect of erosion/abrasion challenge on the dentin tubule occlusion using different desensitizing agents. *Braz Dent J* 2017; 28: 216–224.
60. Maria M, Uribe Rede PB, Araya C. Barniz polimerizable de vidrio ionómero modificado con resina “Clinpro XT”: una alternativa de tratamiento para la sensibilidad dentaria. Revisión sistemática de la literatura. *Odontoestomatología*; 24. Epub ahead of print 1 April 2022. DOI: 10.22592/ode2022n39e309.
61. Koch Scotti C. *Evaluation of the anti-caries effect of a glass ionomer sealant and fluoride varnish*. Universidade de São Paulo, 2016.
62. Scotti CK, Velo MM de AC, Brondino NCM, et al. Effect of a resin-modified glass-ionomer with calcium on enamel demineralization inhibition: An in vitro study. *Braz Oral Res*; 33. Epub ahead of print 2019. DOI: 10.1590/1807-3107BOR-2019.vol33.0015.
63. Lucchese A, Bondemark L, Marcolina M, et al. Changes in oral microbiota due to orthodontic appliances: a systematic review. *Journal of Oral Microbiology*; 10. Epub ahead of print 1 January 2018. DOI: 10.1080/20002297.2018.1476645.
64. Chapple ILC, Mealey BL, Van Dyke TE, et al. Periodontal health and gingival diseases and conditions on an intact and a reduced periodontium: Consensus report of workgroup 1 of the 2017 World Workshop on the Classification of Periodontal and Peri-Implant Diseases and Conditions. In: *Journal of Clinical Periodontology*. Blackwell Munksgaard, 2018, pp. S68–S77.

65. Cacciola D, Muñoz Gómez G. *Relación entre periodoncia y ortodoncia: complicaciones gingivales y efectos del tratamiento ortodóntico en el periodonto*. Madrid, 2018.
66. Müller LK, Jungbauer G, Jungbauer R, et al. Biofilm and Orthodontic Therapy.
67. Jepsen K, Sculean A, Jepsen S. Complications and treatment errors involving periodontal tissues related to orthodontic therapy. *Periodontology 2000* 2023; 92: 135–158.
68. Löe H. The Gingival Index, the Plaque Index and the Retention Index Systems. *J Periodontol* 1967; 38: 38–44.
69. O’leary TJ, Drake RB, Naylor JE. The Plaque Control Record. *J Periodontol*.
70. F. Mohamed Ali S, A. Jasim A, J. Muhsen S. Assessment of Image Quality and Child Acceptance for DSLR, Bridge and Smartphone Cameras Used in Dental Photography (A Comparative Study). *Tikrit Journal for Dental Sciences* 2024; 12: 58–68.
71. Varghese E, Samson RS, Thomas A, et al. Effect of dental varnishes in prevention of enamel demineralization adjacent to orthodontic brackets. *J Pharm Bioallied Sci* 2023; 15: 463–466.
72. Flynn LN, Julien K, Noureldin A, et al. The efficacy of fluoride varnish vs a filled resin sealant for preventing white spot lesions during orthodontic treatment: A randomized clinical trial. *Angle Orthodontist* 2022; 92: 204–212.
73. Edunoori R, Dasari AK, Chagam MR, et al. Comparison of the efficacy of Icon resin infiltration and Clinpro XT varnish on remineralization of white spot lesions: An in-vitro study. *J Orthod Sci* 2022; 11: 12.
74. Tufekci E, Dixon JS, Gunsolley JC, et al. Prevalence of white spot lesions during orthodontic treatment with fixed appliances. *Angle Orthodontist* 2011; 81: 206–210.

75. Boersma J, van der Veen M, Lagerweij M, et al. Caries Prevalence Measured with QLF after Treatment with Fixed Orthodontic Appliances: Influencing Factors. *Caries Res* 2005; 1: 41–47.
76. Erbe C, Klukowska M, Timm HC, et al. A randomized controlled trial of a power brush/irrigator/mouthrinse routine on plaque and gingivitis reduction in orthodontic patients. *Angle Orthodontist* 2019; 89: 378–384.
77. Dye BA, Thornton-Evans G, Li X, et al. *Dental Caries and Sealant Prevalence in Children and Adolescents in the United States, 2011-2012 Key findings Data from the National Health and Nutrition Examination Survey, 2011-2012*, http://www.cdc.gov/nchs/data/databriefs/db191_table.pdf#1. (2011).
78. Alavi S, Yaraghi N. *The effect of fluoride varnish and chlorhexidine gel on white spots and gingival and plaque indices in fixed orthodontic patients: A placebo-controlled study*, www.ncbi.nlm.nih.gov/pmc/journals/1480 (2018).
79. Ramírez P, Saldarriaga A, Castellanos L, et al. Prevalence of white spot lesions before and after orthodontic treatment. *Revista CES Odontología* 2014; 27: 61–67.
80. Jena AK, Singh SP, Utreja AK. Efficacy of resin-modified glass ionomer cement varnish in the prevention of white spot lesions during comprehensive orthodontic treatment: A split-mouth study. *J Orthod* 2015; 42: 200–207.

14. Anexos

Anexo 1

**UNIVERSIDAD IBEROAMERICANA
UNIBE
POSTGRADO DE ORTOPEDIA MAXILAR Y ORTODONCIA**

**CONSENTIMIENTO PARA PARTICIPAR EN ESTUDIOS DE INVESTIGACIÓN
Y AUTORIZACION PARA USO Y DIVULGACION DE INFORMACIÓN DE SALUD**

TÍTULO: Comparación del uso del barniz fluorado en pacientes adolescentes bajo tratamiento ortodóntico en la aparición de manchas blancas: estudio observacional de tipo transversal

INVESTIGADORES:

Dr. Ariel Reyes DDS, PhD, Dr. Henry Adames DDS MSC. Dra. Nicole Berges DDS, Dra. Noelisa Geraldo DDS.

LUGAR:

Postgrado de ortopedia maxilar y ortodoncia de la Universidad Iberoamericana (UNIBE) Av. Francia #129, Gazcue, Santo Domingo, República Dominicana.

I. NÚMEROS DE TELÉFONO ASOCIADOS AL ESTUDIO:

Este formulario de consentimiento puede contener palabras que usted no entienda. Si tiene alguna duda, por favor, pregunte al investigador o a cualquier personal del estudio para que le explique cualquier palabra o información que usted no entienda claramente. Puede comunicarse con las Dras. Nicol Berges y Noelisa Geraldo, investigadora principal, al +1 (829) 548-0123 y (809) 761-6352.

Una copia de este formulario de consentimiento es para usted. Puede pensar sobre la participación de su hijo/a en este estudio y discutirlo con su familia o amigos antes de tomar su decisión.

II. INTRODUCCIÓN

Su hijo(a) ha sido invitado a participar en un estudio de investigación. Antes de que permita a su hijo(a) participar en el estudio por favor lea este formulario cuidadosamente y haga todas las preguntas que usted tenga, para asegurarse de que entienda los procedimientos del estudio, incluyendo los riesgos y los beneficios.

III. PROPÓSITOS DEL ESTUDIO

El propósito de este estudio es comparar el uso de barniz fluorado en pacientes adolescentes bajo tratamiento ortodóntico en la aparición de manchas blancas con un grupo control. Se está invitando a su hijo(a) junto a otros pacientes de 11 a 16 años de edad del postgrado de ortodoncia, a participar en un proyecto de investigación que la Universidad Iberoamericana (UNIBE) está llevando a cabo.

IV. PARTICIPANTES

Este estudio es completamente voluntario.

Su hijo(a) no tiene que participar en este estudio si así usted o el (ella) lo desea. Se puede abandonar el estudio en cualquier momento.

Su hijo(a) fue elegido para participar porque él/ella tiene entre 11 y 16 años de edad para la fecha del estudio. Se atenderán aproximadamente veinte y nueve (29) niños/as voluntarios en este rango de edad, pacientes de la clínica de ortopedia maxilar y ortodoncia de la Universidad Iberoamericana (UNIBE). Podrán participar en el estudio aquellos pacientes que tengan dentición permanente y una salud bucal óptima.

V. SU HIJO/A NO PODRÁ PARTICIPAR SI:

- Si no tiene entre 11 y 16 años de edad.
- Demuestra inhabilidad para cumplir con los requisitos del protocolo del estudio.
- Tiene una condición que requiere la premedicación de antibióticos previo a procedimientos dentales.
- Si presentan lesiones de manchas blancas u otra alteración que impida la evaluación de su superficie. Tampoco si estos pacientes han recibido algún tipo de tratamiento previo de restauraciones en el sector anterosuperior.

VI. PROCEDIMIENTO

Si usted decide que su hijo(a) participe en este estudio:

1. Su hijo (a) deberá regresar cada mes durante 4 meses. En total, serán 4 visitas, las cuales corresponderán al día de su control ortodóntico y estas pueden tomar de 30 minutos a una hora.
2. En cada visita se evaluará la superficie dental para valorar la presencia o no de lesiones de manchas blancas y el cumplimiento de la higiene oral.
3. En la primera cita, un periodoncista (especialista que trata las encías) revisará su boca, limpiará sus dientes, evaluará sus encías y le indicará el método de higiene oral a utilizar.
4. Le examinará nuevamente para revisar la salud gingival y la superficie vestibulares de los dientes anterosuperiores.
5. Los niños y niñas que acepten participar en el estudio se le colocara el barniz de flúor Clinpro luego de la colocación de los brackets en una hemiarcada (central, lateral, canino) que será el lado experimental y en la otra hemiarcada será el grupo control no se le colocara barniz de flúor. Todos los pacientes se evaluarán mensualmente por 4 meses.
6. En las visitas mensuales, un dentista revisará nuevamente sus dientes anterosuperiores, tomará fotos de los dientes y realizará anotaciones.

VII. RIESGOS O INCOMODIDADES

Los riesgos por participar en este estudio son mínimos. El procedimiento de evaluación es similar al de un examen en el consultorio dental y no se tomarán radiografías. El examen dental clínico será realizado por dentistas cualificados y se seguirán los procedimientos usuales de control de infección.

El sabor del grabado ácido previo a la aplicación del barniz de flúor resulta ser incómodo para algunos pacientes.

Si se siente molesto(a), preocupado(a) o incómodo(a) con alguna de las preguntas de la entrevista o con alguno de los procedimientos realizados, no tiene que contestarlas y puede dejar de participar en cualquier momento.

VIII. BENEFICIOS

Los beneficios para su hijo(a) al participar en este estudio son la realización de un examen dental sin radiografías por un dentista y la topicación de barniz de flúor, el cual es una manera efectiva de prevenir las lesiones de manchas blancas en pacientes con brackets, especialmente los dientes anterosuperiores

permanentes, ya que los mismos presentan una mayor susceptibilidad a lesiones de manchas blancas durante el tratamiento de ortodoncia.

Además, su hijo(a) contribuirá al conocimiento de la efectividad que tiene la aplicación de barniz de flúor para evitar la aparición de lesiones de manchas blancas en pacientes con brackets.

De requerir algún tratamiento adicional fuera del alcance de este estudio, su hijo(a) será referido para tratamiento o seguimiento al dentista de su comunidad. Usted recibirá información de dónde y cómo puede conseguir el tratamiento necesario.

IX. COSTOS

No hay ningún costo por la visita del estudio.

X. INCENTIVOS PARA EL PARTICIPANTE

A su hijo(a) se le dará productos de higiene oral (cepillo y crema dental).

PRIVACIDAD Y CONFIDENCIALIDAD

Cualquier información obtenida sobre su hijo(a) durante este estudio será mantenida en estricta confidencialidad y su nombre o el nombre de su niño(a) no serán identificados en ningún informe o publicación a menos que usted firme una autorización. Su consentimiento para las publicaciones del estudio se mantendrá siempre y cuando la información sea anónima y/o enmascarada para que su hijo(a) no se pueda identificar.

Esta autorización estará vigente hasta el final del estudio, a menos que usted la cancele antes. Usted puede cancelar esta autorización en cualquier momento enviando un aviso escrito a los investigadores principales en la dirección siguiente:

Dras. Nicole Berges y Noelisa Geraldo

Av. Francia No. 129, Gazcue. Santo Domingo, R. D. Edificio Francia 2, Postgrado de Ortopedia maxilar y Ortodoncia.

Si usted cancela esta autorización, el Investigador Principal no usará ni divulgará información personal ni de la salud de su hijo(a) bajo la autorización de este estudio, a menos que necesite utilizar o divulgar algo de la información personal de la salud de su hijo(a) para preservar la integridad científica del estudio. La información sometida antes de que usted cancele esta autorización podrá ser utilizada por los investigadores.

La autorización para el uso y el acceso de la información protegida de la salud para los propósitos de la investigación es totalmente voluntaria. Sin embargo, si usted no firma este documento su hijo(a) no podrá participar en este estudio. Si en el futuro usted cancela esta autorización, su hijo(a) no podrá continuar participando en este estudio.

XI. PARTICIPACIÓN Y RETIRO VOLUNTARIO:

La participación de su hijo(a) en este estudio es voluntaria y puede retirarse del estudio en cualquier momento. De ser necesario, la participación en este estudio puede ser detenida en cualquier momento por el investigador del estudio sin su consentimiento.

XII. FONDOS PARA PAGAR EL ESTUDIO:

Este estudio no recibe fondos para pagar la investigación.

XIII. PREGUNTAS:

Si tiene alguna pregunta sobre este estudio o sobre la participación de su hijo(a) en el mismo, usted puede contactar a la siguiente persona:

Dras. Nicole Berges y Noelisa Geraldo al +1 (829) 548-0123 y (809) 761-6352.

No firme este consentimiento a menos que usted haya tenido la oportunidad de hacer preguntas y recibir contestaciones satisfactorias para todas sus preguntas.

Si usted firma aceptando la participación de su hijo(a) en este estudio, recibirá una copia firmada y fechada de este documento para usted.

XIV. CONSENTIMIENTO:

He leído la información provista en este formulario de consentimiento, o se me ha leído de manera adecuada. Todas mis preguntas sobre el estudio y mi participación en este han sido atendidas. Libremente consiento a participar en este estudio de investigación.

Autorizo el uso y la divulgación de la información de salud de mi hijo(a) a las entidades antes mencionadas en este consentimiento para los propósitos descritos anteriormente.

Al firmar esta hoja de consentimiento, no he renunciado a ninguno de mis derechos legales.

Nombre del niño(a) participante (Letra de Molde)

Nombre del Padre/ de la Madre o encargado (Letra de Molde)

Padre **Madre** **Encargado** **Otro (Explique)** _____

Firma del Padre/ Madre o encargado

Fecha

Firma del Investigador Principal o persona autorizada para obtener el consentimiento

Fecha

Anexo 2

UNIVERSIDAD IBEROAMERICANA
UNIBE
POSTGRADO DE ORTOPEDIA MAXILAR Y ORTODONCIA

Comparación del uso del barniz fluorado en pacientes adolescentes bajo tratamiento ortodóntico en la aparición de manchas blancas: estudio observacional de tipo transversal

ASENTIMIENTO

Estimado paciente:

Te invitamos a participar junto a otros pacientes entre 11 y 16 años de edad de tu escuela en un estudio de investigación sobre la efectividad del uso de barniz fluorado Clinpro en la prevención de lesiones de manchas blancas en pacientes con brackets.

¿Qué sucederá?

7. Si aceptas participar, deberás regresar cada mes durante 4 meses. En total, serán 4 visitas que se realizarán el día de tu control ortodóntico, las cuales pueden tomar de 30 minutos a una hora.
8. En cada visita se evaluará la superficie dental para valorar la presencia o no de lesiones de manchas blancas y el cumplimiento de la higiene oral.
9. En la primera cita, un periodoncista revisará su boca, limpiará sus dientes, evaluará sus encías y le indicará el método de higiene oral a utilizar.
10. Le examinará nuevamente para revisar la salud gingival y la superficie vestibulares de los dientes anterosuperiores.
11. Los niños y niñas que acepten participar en el estudio se le colocara el barniz de flúor Clinpro luego de la colocación de los brackets en una hemiarcada (central, lateral, canino) que será el lado experimental y en la otra hemiarcada será el grupo control no se le colocara barniz de flúor. Todos los pacientes se evaluarán mensualmente por 4 meses.
12. En las visitas mensuales un dentista revisará nuevamente sus dientes anterosuperiores, tomará fotos de los dientes y realizará anotaciones.

Si no quieres participar puedes decir que no. El doctor no se molestará contigo.

¿Deseas participar en este estudio?

Si tienes preguntas sobre el estudio, puedes preguntar en cualquier momento a cualquiera de los que trabajamos en el estudio. Si deseas participar en este estudio, debes firmar y escribir la fecha luego del siguiente párrafo.

Estoy de acuerdo en participar en este estudio de investigación. Puedo decidir dejar de participar en el estudio en cualquier momento sin afectar mi oportunidad de participar en estudios dentales futuros.

Nombre del participante (por favor en letra de molde)

Firma del participante

Fecha

Firma persona que obtiene asentimiento

Fecha

Anexo 3

APLICACION SCREENER ESTUDIANTIL AL COMITÉ DE ÉTICA DE INVESTIGACIÓN	
Código de Aplicación	CEI2023-0291
Cantidad de Estudiantes en la Investigación	2
Nombre del Estudiante #1	Nicole Berges
Matrícula del Estudiante #1	130118
Correo Electrónico UNIBE Estudiante #1	n.berges@unibe.edu.do
Correo Electrónico PERSONAL del Estudiante #1	nmberges@gmail.com
Teléfono del Estudiante #1	(829) 5480123
Nombre del Estudiante #2	Noelisa Geraldo
Matrícula del Estudiante #2	160681
Correo Electrónico UNIBE del Estudiante #2	ngerald01@est.unibe.edu.do
Correo Electrónico PERSONAL del Estudiante #2	dra.noelisageraldo@gmail.com
Teléfono del Estudiante #2	(809) 8815354
Carrera:	Odontología
Nombre del Profesor o Asesor:	Henry Adames
Correo Electrónico del Profesor o Asesor:	h.adames1@unibe.edu.do
Nombre del Proyecto	Comparación del uso del barniz fluorado en pacientes adolescentes bajo tratamiento ortodóncico en la aparición de manchas blancas: estudio observacional de tipo transversal
El estudio es:	Prospectivo
El estudio tiene un enfoque:	Cuantitativo
El diseño del estudio es:	No Experimental
La selección de la muestra será:	No probabilística
La muestra está conformada por:	Menores de 18 años

<p>Describa brevemente el problema de la investigación y el procedimiento que utilizará en su investigación. Incluya la HIPÓTESIS y describa los procedimientos con detalle.</p>	<p>Problema de Investigación</p> <p>Durante el tratamiento con aparatología fija, los ortodoncistas deben lidiar con algunos efectos secundarios, tales como la reabsorción radicular, la inflamación e hipertrofia gingival y la desmineralización del esmalte dental. Esta última, puede progresar a lesiones de manchas blancas clínicamente detectables, las cuales pueden afectar el resultado estético luego de finalizar el tratamiento ortodóntico.(1,2)</p> <p>Las lesiones desmineralizadas del esmalte dental aparecen como una mancha blanca opaca o lechosa, considerándose el estadio inicial de la caries dental, esta suele aparecer en el primer mes de haber instalado la aparatología fija ortodóntica.(3)</p> <p>Es habitual que los pacientes bajo tratamiento ortodóntico experimenten acúmulo de biopelícula, posterior a la instalación de la aparatología fija. Por lo que, es necesario el uso de medidas preventivas para evitar alteraciones vinculadas con la biopelícula como los cambios del tejido periodontal y las lesiones de manchas blancas.(4)</p> <p>Se ha demostrado la efectividad del uso de fluoruro para contrarrestar este efecto durante el tratamiento ortodóntico. No obstante, no se ha llegado a un consenso o protocolo definitivo para abordar esta problemática.(5)</p> <p>El barniz fluorado Clinpro TM XT varnish (3M ESPE) es un recubrimiento protector fotopolimerizable para sitios específicos a base de ionómero de vidrio modificado con resina, que puede ser aplicado alrededor de brackets de ortodoncia para evitar la desmineralización y erosión ácida. Libera flúor, calcio y fosfato para ayudar a proteger los dientes de las manchas blancas en las áreas difíciles de limpiar. Permanece sobre el diente por seis meses o más.(6,7)</p> <p>El objetivo de este estudio será comparar el uso de barniz fluorado en pacientes adolescentes bajo tratamiento ortodóntico en la aparición de manchas blancas.</p> <p>La hipótesis nula planteada por esta investigación es:</p> <p>Hipótesis nula (H0): El barniz fluorado no presenta ningún beneficio en pacientes adolescentes bajo tratamiento ortodóntico en la prevención de manchas blancas.</p> <p>Objetivo general: Comparar el estado gingival y aparición de lesiones de manchas blancas en pacientes adolescentes bajo tratamiento ortodóntico con aparatología fija del postgrado de la universidad iberoamericana (UNIBE).</p>
--	--

Materiales Y Métodos

Este estudio será de tipo observacional transversal y se realizará a partir del 6 de noviembre del 2023, en la clínica de postgrado de ortodoncia de la Universidad Iberoamericana (UNIBE). El estudio se someterá al comité de ética de investigación de la Universidad Iberoamericana para la obtención del número de aprobación.

Se evaluarán dos grupos de pacientes adolescentes que estén activamente en tratamiento, un grupo con la aplicación previa del Clinpro TM XT varnish (3M ESPE), y otro que no recibió la aplicación de dicho barniz. En total serán comparados 60 pacientes correspondiendo a 30 por grupo.

Los criterios de inclusión para participar en el estudio serán las siguientes:

- Pacientes del postgrado de ortodoncia de la Universidad Iberoamericana.
- Pacientes con aparatos de ortodoncia fijos en la superficie vestibular de los incisivos y caninos superiores (dientes de estudio) en adolescentes entre 11 a 16 años con dentición permanente.
- Pacientes con ausencia de manchas blancas al inicio del tratamiento
- Capacidad para cooperar con los investigadores del estudio y seguir las instrucciones en el hogar.
- Pacientes sin inflamación gingival.
- Pacientes que cumplan con los parámetros de salud gingival establecidos

Los criterios de exclusión incluidos, pero no limitados a lo siguiente:

- Lesiones cavitadas no tratadas o restauraciones extensas en las superficies vestibulares de los dientes de estudio.
- Tinción intrínseca o extrínseca extremadamente fuerte.
- Fluorosis moderada a severa.
- Amelogénesis imperfecta.
- Morfología dental/anomalías anatómicas/del desarrollo.
- Pacientes que refieran antecedente de Xerostomía
- Pacientes embarazadas cualquier enfermedad/condición que los investigadores entienden que afectará el resultado del estudio.

Será evaluada la normalidad o no de los datos utilizando el test de Shapiro-Wilk, que definirá el test estadístico a ser realizado para comparar el T1 y T2 (o T0 y T1 como quieran) utilizando el software IBM® SPSS® Statistics (Release 21.0.0, SPSS Inc., Chicago, Illinois, USA).

Procedimiento clínico

En la primera cita se realizará un examen clínico para evaluar de forma general la cavidad oral del paciente, donde se valorarán las superficies vestibulares superiores de canino a canino y la salud gingival, esta última por un periodoncista la Dra. Paula Yunes. La salud gingival, se evaluará mediante el índice gingival, el índice de placa y los sistemas de índice de retención por HARALD LÖE, donde GI 0= encía normal, GI 1= inflamación leve (ligero cambio en color, ligero edema sin sangrado en sondeo), GI 2= inflamación moderada (enrojecimiento, edema, abultamiento y sangrado al sondaje), GI 3= Inflamación severa (enrojecimiento marcado y edema, ulceración, tendencia al sangrado espontáneo). Se utilizará una sonda periodontal Williams (Hu-friedy). Se tomarán fotos intraorales iniciales frontales y laterales. Todos los participantes previos a la colocación de la aparatología fija serán sometidos a una limpieza dental, instrucción de higiene y se le estará entregando un kit básico de higiene oral.(8)

Luego de haber pulido con piedra pómez, se realizará la instalación de la aparatología fija con otros colaboradores, utilizando brackets metálicos con la técnica MBT (Dynaflex), slot 0.022x0.028. Una vez instalados los arcos y elastómeros se tomarán las fotos de línea base. Posteriormente, en el lado experimental se limpiará la superficie dental alrededor del brackets en el incisivo central, lateral y canino, se enjuagará con agua y se eliminará el exceso de humedad; se dispensará el barniz sobre la almohadilla y se mezclará durante 15 segundos. Se procederá a realizar la colocación del barniz fluorado (Clinpro TM XT varnish, 3M ESPE) con una capa delgada alrededor del brackets en los dientes experimentales de acuerdo a la aleatorización realizada y se fotocura por 20 segundos. Este se aplicará una sola vez durante todo el estudio. Se evaluarán durante 4 meses, donde mensualmente se tomarán fotos, se evaluarán los cambios gingivales y la aparición o no de lesiones de manchas blancas.

La evaluación clínica visual de los dientes de estudio para las lesiones de manchas blancas se realizará al iniciar (línea base), a los 2 meses y a los 4 meses. En cada evaluación, se retirarán los arcos de ortodoncia y los participantes recibirán un pulido dental con un cepillo de profilaxis desechable y micromotor (NSK) sin pasta. Las superficies vestibulares de los dientes se inspeccionarán en un estado inicialmente húmedo y nuevamente después de 5 segundos de secado con una suave corriente de aire. Todos los exámenes serán realizados cuando los aparatos estén adheridos a los dientes.

Medidas de resultado

La medida de resultado primaria será la descalcificación del esmalte mediante la puntuación del índice (EDI) basada en la evaluación visual clínica al inicio, a los 2 y 4 meses. Para esta medida se utilizará la detección internacional de caries y las mediciones del sistema de evaluación (ICDAS). La actividad cariosa de WSL y los niveles de placa serán medidas de resultados secundarios.(9)

EDI

EDI, por sus siglas en inglés, Índice de descalcificación del esmalte, es el análisis donde se dividirá en cuatro zonas o cuadrantes faciales de la superficie del diente alrededor del bracket de ortodoncia (mesial, gingival, distal, oclusal) (ver Figura 1) para el nivel de descalcificación, de 0 a 3 (ver Tabla 1).(8)

Tabla 1. EDI. Índice de descalcificación del esmalte

Puntuación EDI Área que cubre la descalcificación

0 No descalcificación

1 Descalcificación que cubre <50% del área.

2 Descalcificación que cubre >50% del área.

3 Descalcificación que cubre 100% del área o descalcificación severa con cavitación.

Fotografía digital

Las imágenes digitales también serán tomadas de cada cuadrante de la boca (Canon EOS M50 Mark II, Macro Ring flash Yongnuo YN14EX II, lente macro Canon EF-S 60 mm, F: 2.8, USM, Melville, Nueva York).

Fiabilidad intraexaminador

Los exámenes visuales serán realizados simultáneamente por dos investigadores del estudio (NG, NB). Si hay desacuerdo en la calificación, los examinadores discutirán sus hallazgos y acordarán en una puntuación. En el transcurso del estudio, la confiabilidad intraexaminador se evaluará repitiendo las mediciones durante cinco pacientes que dan su consentimiento 1-2 semanas después de una de sus visitas clínicas.

Bibliografía

1. Handa A, Chengappa D, Sharma P, Handa JK. Effectiveness of Clinpro Tooth Crème in comparison with MI Varnish with RECALDENTTM for treatment of white spot lesions: a randomized controlled trial. *Clin Oral Investig.* 2022;
2. Kau CH, Wang J, Palombini A, Abou-Kheir N, Christou T. Effect of fluoride dentifrices on white spot lesions during orthodontic treatment: A randomized trial. *Angle Orthodontist.* 2019;89(3):365–71.
3. Abufarwa M, Nouredin A, Dziak R, Covell D. Efficacy of CPP-ACP fluoride varnish applied with and without acid etching in preventing enamel demineralization compared to light-curable fluoride varnish. *Angle Orthodontist.* el 1 de marzo de 2022;92(2):213–9.
4. Bergamo AZN, de Oliveira KMH, Matsumoto MAN, do Nascimento C, Romano FL, da Silva RAB, et al. Orthodontic appliances did not increase risk of dental caries and periodontal disease under preventive protocol. *Angle Orthodontist.* el 1 de enero de 2019;89(1):25–32.

5. Robertson MA, Kau CH, English JD, Lee RP, Powers J, Nguyen JT. MI Paste Plus to prevent demineralization in orthodontic patients: A prospective randomized controlled trial. American Journal of Orthodontics and Dentofacial Orthopedics. noviembre de 2011;140(5):660-8.

6. Clinpro XT Varnish Barniz de contacto prolongado. 2017.

7. Panozo J. RETENCIÓN DE CLINPRO XT VARNISH EN LESIONES DE MANCHA BLANCA EN DIENTES TEMPORALES. [Santiago]: Universidad Finis Terrae; 2015.

8. Loe H. The Gingival Index, the Plaque Index and the Retention Index Systems. 1967.

9. Gupta M, Gugnani N, Pandit I. International Caries Detection and Assessment System (ICDAS): A New Concept. Int J Clin Pediatr Dent. agosto de 2011;4(2):93-100.

10. Banks PA, Richmond S. Enamel sealants: a clinical evaluation of their value during fixed appliance therapy. Vol. 16, Europaa Journal of OnSodontia. 1994.

Describa si existe algún riesgo para los participantes y como protegerá a los participantes del mismo	No existe algún riesgo
Describa el mecanismo a través del cual asegurará la confidencialidad de los datos	Los datos no seran transferidos a ninguna persona
Su recolección de datos será en:	Clínica Odontológica de UNIBE
Fecha estimada de recolección de datos	06/11/2023
Formulario de consentimiento informado	consentimiento.docx
Carta de clínicas/hospitales o instituciones externas (Puede subir varios documentos)	
Necesita una carta de pre-aprobación para solicitar la carta de la institución externa?	No
Comentarios adicionales	
ESTADO DE LA APLICACIÓN	APROBADO
Comentarios del evaluador	
Signature	
Fecha de revisión	17-08-2023

Santo Domingo, D. N.
15 de marzo de 2023

A: Dr. Luis Manuel Despradel
Coordinador de Especialidad en Ortopedia Maxilar y Ortodoncia
Unidad de Posgrados de Odontología de la Universidad Iberoamericana

Asunto: Solicitud aprobación de tema del Proyecto de Investigación

Estimado doctor,

Cortésmente nos dirigimos a usted con el propósito de someter para su aprobación, el tema de Proyecto de Investigación "**Uso Del Barniz Fluorado Clinpro XT En Pacientes Adolescentes Con Aparatología Fija En El Desarrollo De Lesiones De Manchas Blancas: Estudio Comparativo Observacional De Tipo Transversal**" escogido para obtener el título de Especialista(s) en Ortopedia Maxilar y Ortodoncia. El cual fue aprobado por el asesor de contenido Dr. Henry Adames y el asesor metodológico Dr. Ariel Reyes.

El propósito de este Proyecto de Investigación es: Comparar el uso de barniz fluorado en pacientes adolescentes bajo tratamiento ortodóntico en la aparición de manchas blancas con un grupo control en pacientes que acuden a la Clínica de Posgrado de Ortopedia Maxilar y Ortodoncia de UNIBE.

La presente se envía para el conocimiento de lugar y fines de aprobación.


Sin más por el momento, se despiden:


Dra. Nicole Bergés
13-0118


Dra. Noelisa Geraldo
16-0681


Asesor de Contenido
Dr. Henry Adames


Asesor Metodológico
Dr. Ariel Reyes


Dr. Luis Manuel Despradel
Coordinador Especialidad
Ortopedia Maxilar y Ortodoncia
Unidad de Posgrados de Odontología