

**REPÚBLICA DOMINICANA**  
**UNIVERSIDAD IBEROAMERICANA**  
**FACULTAD DE CIENCIAS DE LA SALUD**  
**ESCUELA DE ODONTOLOGÍA**



**ANOMALÍAS DENTALES, CON RIESGO POTENCIAL EN EL  
FUNCIONAMIENTO DE LA CAVIDAD ORAL Y LA ESTÉTICA  
DE LA SONRISA**

**Estudiante:**

Jazmín Isabel Ferreira Messina 21-0332

Emilio Federico Pérez Ramírez 21-0425

**Docente Especializado:**

Dra. Jerilee Baez

Los conceptos emitidos en el presente trabajo final son de la exclusiva responsabilidad de los estudiantes

**Docente Titular:**

Dra. Helen Rivera

Santo Domingo, 2024

## **DEDICATORIA**

Dedico este proyecto final a mis padres Juan Ferreira y Soraya Messina, quienes siempre me han enseñado el valor del sacrificio y la dedicación, los responsables de mis logros, los guardianes de mis sueños y anhelos, gracias por siempre apostar a mí. A Dios por permitirme alcanzar esta meta con las personas que colocó en mi camino, justo las adecuadas. Concluyo mi carrera universitaria con el corazón lleno de amor y satisfacción.

### **Jazmin I. Ferreira Messina**

A mis padres, por su amor incondicional y su apoyo constante en cada paso de mi vida. Gracias por creer en mí y por enseñarme el valor del esfuerzo y la dedicación. A mis profesores y mentores, cuyas enseñanzas han sido fundamentales para mi crecimiento académico y personal. Su sabiduría y guía han sido una fuente de inspiración. A mis amigos, por su compañía y por hacer de este camino una experiencia más llevadera y agradable. Su apoyo emocional y su confianza en mí han sido esenciales. A Jazmín Ferreira mi compañera, por su paciencia y comprensión que han sido invaluable durante este proceso. Finalmente, dedico este trabajo a todos aquellos que, de una manera u otra, han contribuido a mi formación y han dejado una huella imborrable en mi vida. Esta tesis es tanto mía como suya.

### **Emilio F. Pérez Ramirez**

## **AGRADECIMIENTOS**

Quiero expresar mi profundo agradecimiento a Dios, quien me ha dado fortaleza y guía a lo largo de este viaje académico. Su amor y misericordia han sido mi luz en los momentos de dificultad y mi inspiración en los momentos de éxito. Agradezco su constante provisión y cuidado, que han hecho posible la culminación de esta tesis.

A mis padres por su sacrificio, amor y apoyo incondicional, por ser mi mayor motivación a lo largo de mi vida. Por enseñarme el valor del respeto y de hacer las cosas con amor, que las cosas se ganan con esfuerzo y sacrificio, a ser perseverante, y más que nada paciente. Gracias por siempre apostar a mí. A mis amistades de toda la vida Marcel De la Cruz y Darlenys Marte, fueron parte importante de hacer este proceso más llevadero, y a mis colegas Carolayne Marte e Himar Dominguez porque nunca faltó su disposición y compañía.

A todos los docentes que aportaron a mi formación, tanto académica como personal, especialmente a la Dra. Jerilee Baez por su mentoría y darme los mejores consejos, a la Dra. Perla Medina por enseñarme a ser paciente y ayudarme a descubrir la especialidad de mis sueños, a la Dra. Yarianna Taveras por su gran entrega a la hora de enseñar, a todos el personal de la Clínica Odontológica de grado UNIBE, especialmente a Margarita Medrano, cariñosamente Margot.

**Jazmin I. Ferreira Messina**

## **AGRADECIMIENTOS**

Quiero expresar mi más profundo agradecimiento a todas las personas que, de una manera u otra, han hecho posible la realización de esta tesis.

En primer lugar, deseo agradecer a mi asesora de tesis, Dra. Jerilee Baez, por su invaluable guía, apoyo y paciencia a lo largo de todo el proceso. Su conocimiento y experiencia han sido fundamentales para la culminación de este trabajo.

A mis profesores y compañeros de la Universidad Iberoamericana, quienes me brindaron su apoyo y compartieron su sabiduría y experiencia. Gracias por las discusiones enriquecedoras y por crear un ambiente de aprendizaje estimulante.

A mis padres, Adalgisa Ramírez y Carlos Pérez, por su amor incondicional, apoyo constante y por creer siempre en mí. Su comprensión y aliento me dieron la fuerza necesaria para seguir adelante en los momentos más difíciles.

A mis amigos y hermanos, por su compañía, por escucharme y por darme ánimos cuando más lo necesitaba. Su amistad ha sido un pilar fundamental en este camino.

Finalmente, agradezco a todas aquellas personas que, de alguna forma, contribuyeron al desarrollo de esta tesis y que no he mencionado específicamente.

A todos ustedes, gracias.

Este trabajo es el resultado de un esfuerzo colectivo y de la colaboración de muchas personas a las cuales estoy profundamente agradecido.

**Emilio F. Perez Ramirez**

## RESUMEN

**Objetivos:** este estudio es desarrollar competencias en la identificación, diagnóstico y tratamiento de anomalías dentales que impactan tanto la función de la cavidad oral como la estética de la sonrisa. Para llevar a cabo esta investigación deductiva, se consultaron diversas bases de datos científicas como EBSCO, Scopus, pubmed/MEDLINE, CINAHL, Elsevier, Scielo y Web of Science. El propósito fue generar aportes originales al conocimiento en este campo específico. **Metodología:** Las anomalías dentales no solo pueden afectar significativamente la función de los dientes en la cavidad oral, sino que también tienen un efecto notable en la estética de la sonrisa, lo cual influye directamente en la autoestima y la confianza del paciente. Se subraya la importancia crucial de identificar estas anomalías desde etapas tempranas, no solo para facilitar tratamientos efectivos y menos invasivos, sino también para prevenir complicaciones futuras que podrían afectar la salud bucodental. **Conclusiones:** Las anomalías dentales pueden comprometer significativamente la función de los dientes en la cavidad oral. Desde maloclusiones hasta problemas estructurales como microdoncia o macrodoncia, cada condición puede afectar la masticación, la articulación y la salud periodontal del individuo. Además de la función, las anomalías dentales tienen un impacto notable en la estética de la sonrisa y, por ende, en la autoestima y la confianza del paciente. Conocer cómo estas anomalías afectan la apariencia facial y cómo pueden corregirse es crucial para ofrecer opciones de tratamiento que mejoren la calidad de vida del individuo. Se ha abordado detalladamente el proceso para identificar y diagnosticar cada tipo de anomalía dental.

**Palabras clave:** Anomalías dentales, funcionamiento, estética.

## **ABSTRACT**

**Objectives:** the main objective of this final project is to develop competencies in the identification, recognition, diagnosis and treatment of dental anomalies that impact both the function of the oral cavity and the aesthetics of the smile. To carry out this deductive research, various scientific databases such as pubmed/MEDLINE, CINAHL, Scielo and Web of Science were previously consulted. The purpose was to generate original and updated contributions to knowledge in this specific field.

**Methodology:** Dental anomalies can not only significantly affect the function of teeth in the oral cavity of a patient, but also have a notable effect on the aesthetics of the patient's smile, which directly influences the patient's self-esteem and confidence. The crucial importance of identifying these anomalies from early stages is underlined, not only to facilitate effective and less invasive treatments, but also to prevent future complications that could affect oral health. **Conclusions:** Dental anomalies can significantly compromise the function of teeth in the oral cavity. From malocclusions to structural problems such as microdontia or macrodontia, each condition can affect an individual's chewing, articulation, and periodontal health. In addition to function, dental anomalies have a notable impact on the aesthetics of the smile and, therefore, on the patient's self-esteem and confidence. Knowing how these abnormalities affect facial appearance and how they can be corrected is crucial to offering treatment options that improve the individual's quality of life. The process to identify and diagnose each type of dental anomaly has been discussed in detail in this investigation.

**Keywords:** Dental anomalies, function, aesthetics

## ÍNDICE

<b>1.INTRODUCCIÓN.....</b>	<b>9</b>
<b>2. PLANTEAMIENTO DEL PROBLEMA.....</b>	<b>11</b>
<b>3. OBJETIVOS.....</b>	<b>13</b>
<b>3.1 OBJETIVO GENERAL.....</b>	<b>13</b>
<b>3.2 OBJETIVO ESPECÍFICOS.....</b>	<b>13</b>
<b>4. MARCO TEÓRICO.....</b>	<b>14</b>
<b>4.1 ANTECEDENTES HISTÓRICOS.....</b>	<b>14</b>
<b>4.1.1 ANOMALÍAS DENTALES.....</b>	<b>14</b>
<b>4.2 REVISIÓN DE LA LITERATURA.....</b>	<b>15</b>
<b>4.2.1 CLASIFICACIÓN DE LAS ANOMALÍAS DENTALES.....</b>	<b>15</b>
<b>4.2.1.1 ANOMALÍAS DE NUMERO.....</b>	<b>16</b>
<b>4.2.1.1.1 Agenesia.....</b>	<b>16</b>
<b>4.2.1.1.2 Hiperdoncia.....</b>	<b>17</b>
<b>4.2.1.2 ANOMALÍAS DE TAMAÑO.....</b>	<b>17</b>
<b>4.2.1.2.1 Microdoncia.....</b>	<b>17</b>
<b>4.2.1.2.2 Macrodoncia.....</b>	<b>18</b>
<b>4.2.1.3 ANOMALÍAS DE FORMA.....</b>	<b>20</b>
<b>4.2.1.3.1 Fusión Dental.....</b>	<b>20</b>
<b>4.2.1.3.2 Germinación dental.....</b>	<b>21</b>
<b>4.2.1.3.3 Concrecencia.....</b>	<b>22</b>
<b>4.2.1.3.4 Coalescencia.....</b>	<b>23</b>
<b>4.2.1.3.5 Anquilosis Alveolodentaria.....</b>	<b>23</b>

4.2.1.3.6 Taurodontismo.....	24
4.2.1.3.7 Diente invaginado.....	25
4.2.1.3.8 Perlas del esmalte.....	26
4.2.1.3.9 Dientes conoides.....	27
4.2.1.4 ANOMALÍAS DE COLOR.....	29
4.2.1.4.1 Fluorosis.....	29
4.2.1.5 ANOMALÍAS DE DESARROLLO.....	30
4.2.1.5.1 Hipoplasia del esmalte.....	30
4.2.2.5.2 Hipoplasia del cemento.....	31
4.2.1.5.3 Dilaceración.....	32
4.2.1.5.4 Diente de Turner.....	32
4.2.1.5.5 Odontodisplasia Regional.....	33
4.2.1.6 ANOMALÍAS HEREDITARIAS.....	34
4.2.1.6.1 ALTERACIONES DE ESTRUCTURA DEL ESMALTE.....	35
4.2.1.6.1.1 Amelogénesis imperfecta.....	35
4.2.1.6.2 ALTERACIONES DE LA ESTRUCTURA DE LA DENTINA.....	37
4.2.1.6.2.1 Dentinogénesis imperfecta.....	37
4.2.1.6.3 ALTERACIONES DE LA ESTRUCTURA DEL ESMALTE, DENTINA Y CEMENTO.....	39
4.2.1.6.3.1 Odontogénesis imperfecta.....	39
4.2.2 DESARROLLO EMBRIONARIO Y FORMACIÓN DENTAL.....	40
4.2.2.1 Estadio de brote.....	43
4.2.2.2 Estadio de casquete.....	44

<b>4.2.2.3 Estadio de campana.....</b>	<b>45</b>
<b>4.2.2.4 Estadio terminal.....</b>	<b>45</b>
<b>4.2.3 ETIOLOGÍA Y FACTORES DE RIESGO.....</b>	<b>46</b>
<b>4.2.3.1 Factores genéticos.....</b>	<b>46</b>
<b>4.2.3.2 Factores ambientales.....</b>	<b>46</b>
<b>4.2.3.3 Factores sistémicos.....</b>	<b>47</b>
<b>4.2.3.4 Interferencias durante el desarrollo embrionario.....</b>	<b>47</b>
<b>4.2.3.5 Herencia y predisposición familiar.....</b>	<b>47</b>
<b>4.2.3.6 Trauma y lesiones durante el desarrollo dental.....</b>	<b>47</b>
<b>4.2.3.7 Factores nutricionales.....</b>	<b>47</b>
<b>4.2.4 CONSECUENCIAS CLÍNICAS.....</b>	<b>48</b>
<b>4.2.4.1 Maloclusión.....</b>	<b>48</b>
<b>4.2.4.2 Problemas de erupción.....</b>	<b>48</b>
<b>4.2.4.3 Problemas estéticos.....</b>	<b>48</b>
<b>4.2.4.4 Problemas funcionales.....</b>	<b>49</b>
<b>4.2.4.5 Problemas periodontales.....</b>	<b>49</b>
<b>4.2.4.6 Problemas de alineación.....</b>	<b>49</b>
<b>4.2.4.7 Impactación dental.....</b>	<b>49</b>
<b>4.2.4.8 Dificultades en el habla.....</b>	<b>49</b>
<b>4.2.4.9 Mayor riesgo de caries.....</b>	<b>49</b>
<b>4.2.4.10 Dolor y molestias.....</b>	<b>50</b>
<b>4.2.4.11 Problemas de la articulación temporomandibular.....</b>	<b>50</b>
<b>4.2.4.12 Mayor riesgo de trauma dental.....</b>	<b>50</b>

<b>4.2.4.13 Dificultades en la higiene oral.....</b>	<b>50</b>
<b>4.2.5 DIAGNÓSTICO.....</b>	<b>50</b>
<b>4.2.6 OPCIONES DE TRATAMIENTO.....</b>	<b>51</b>
<b>4.2.6.1 Anomalías de Número.....</b>	<b>52</b>
<b>4.2.6.2 Anomalías de tamaño.....</b>	<b>53</b>
<b>4.2.6.3 Anomalías de forma.....</b>	<b>53</b>
<b>4.2.6.4 Anomalías de Color.....</b>	<b>53</b>
<b>4.2.6.5 Anomalías de desarrollo.....</b>	<b>54</b>
<b>4.2.6.6 Anomalías hereditarias.....</b>	<b>54</b>
<b>5. MARCO METODOLÓGICO.....</b>	<b>56</b>
<b>5.1 DISEÑO DE LA INVESTIGACIÓN.....</b>	<b>56</b>
<b>5.2 TIPO DE ESTUDIO.....</b>	<b>56</b>
<b>5.3 MÉTODO DE ESTUDIO.....</b>	<b>57</b>
<b>5.4 ESTRATEGIAS DE BÚSQUEDA.....</b>	<b>57</b>
<b>5.5 MÉTODOS DE BÚSQUEDA.....</b>	<b>57</b>
<b>5.6 CRITERIOS DE BÚSQUEDA.....</b>	<b>57</b>
<b>6. DISCUSIÓN.....</b>	<b>58</b>
<b>7. CONCLUSIONES.....</b>	<b>63</b>
<b>8. RECOMENDACIONES.....</b>	<b>64</b>
<b>9. REFERENCIAS BIBLIOGRÁFICAS.....</b>	<b>65</b>

## 1.INTRODUCCIÓN

Las anomalías dentales constituyen un área de gran relevancia en la odontología moderna, dado su impacto tanto en la salud bucal como en la calidad de vida de los pacientes. Estas anomalías engloban una amplia variedad de condiciones que afectan la estructura, posición y número de los dientes, presentando desafíos diagnósticos y terapéuticos significativos para los profesionales del área. Desde una perspectiva clínica, las anomalías dentales pueden manifestarse de diversas formas. Una de las más comunes es la agenesia dental, caracterizada por la ausencia congénita de uno o más dientes, afectando tanto a la dentición primaria como permanente. Esta condición no solo puede influir en la función masticatoria y la estética dental, sino también en el desarrollo del complejo bucofacial y la autoestima del paciente. Por otro lado, las maloclusiones, que implican un incorrecto alineamiento de los dientes y/o las arcadas dentales, representan otro grupo importante de anomalías que requieren atención especializada debido a su impacto en la oclusión y la articulación temporomandibular. <sup>1</sup>

La etiología de las anomalías dentales puede ser multifactorial, involucrando factores genéticos, ambientales y de desarrollo. Estudios recientes han identificado diversos genes asociados con la formación dentaria y la morfogénesis dental, destacando la importancia de la genética en la predisposición a ciertas condiciones como la displasia ectodérmica o el síndrome de Down, que pueden presentar características dentales específicas. Además, factores ambientales como traumatismos, infecciones durante el desarrollo dental o intervenciones quirúrgicas precoces pueden también influir en la aparición de anomalías dentales. El diagnóstico preciso de las anomalías dentales es fundamental para la planificación de un tratamiento efectivo. Para ello, se utilizan una variedad de métodos

diagnósticos que incluyen radiografías panorámicas, tomografías computarizadas y análisis cefalométricos, que permiten evaluar la posición de los dientes, la estructura ósea y la relación entre los maxilares. Estos estudios no solo facilitan la identificación de las anomalías, sino que también guían la selección de las intervenciones terapéuticas más apropiadas para cada caso.

En términos de tratamiento, las opciones varían según la naturaleza y severidad de la anomalía dental. Desde intervenciones conservadoras como la ortodoncia y el uso de prótesis dentales hasta procedimientos quirúrgicos complejos como la implantología dental y la cirugía ortognática, el objetivo es restaurar la función masticatoria, mejorar la estética facial y promover la salud bucal a largo plazo. Además, el manejo interdisciplinario con ortodoncistas, cirujanos maxilofaciales y otros especialistas es crucial para abordar casos complejos de manera integral.<sup>1</sup>

## **2. PLANTEAMIENTO DEL PROBLEMA**

Las AD son alteraciones que ocurren durante el proceso de odontogénesis, debido a disturbios que pueden alterar la formación y diferenciación celular. Estas anomalías son causadas por fallas durante el proceso de morfodiferenciación durante el proceso de odontogénesis debido a factores predisponentes como son factores hereditario y genéticos, metabólicas, factores ambientales, biológicos o por combinaciones de varios factores. <sup>1</sup>

La normalidad biológica, anatómica, funcional y estética de las estructuras dentales y los tejidos que las sustentan se pierde en las AD. Estas alteraciones son diagnosticadas con exámenes clínicos o exámenes radiográficos rutinarios que preceden cualquier tipo de tratamiento odontológico, suelen presentarse de manera

asintomática o por el contrario pueden provocar alteraciones, cambios o complicaciones que incluyen lo siguiente: maloclusión, baja estética, problemas funcionales, problemas en la erupción, dificultad para una correcta higiene bucal, problemas periodontales, impactación dental, formación de quistes, reabsorción de raíces, dificultades en el habla, mayor riesgo de caries, dolor y molestias, mala posición dental, erupción ectópica, relación intermaxilar anormal, problemas en la articulación temporomandibular.

La identificación de AD puede ser complicada debido a la amplia gama de condiciones que pueden impactar tanto los dientes como las estructuras circundantes de la cavidad bucal y la similitud que pueden presentar los signos y síntomas, suelen ser necesarios muchos años de experiencia de parte del clínico para tener el conocimiento de cómo diagnosticar y tratar cualquiera de las anomalías anatómicas conocidas hasta el momento.<sup>2</sup>

Debido a la gran variedad, frecuencia y dificultad de planificación del tratamiento que presentan las AD de número (agenesia, hiperdoncia), tamaño (microdoncia, macrodoncia), forma (fusión, germinación, concrecencia, coalescencia, anquilosis alveolodentaria, taurodontismo, diente invaginado, perlas del esmalte, dientes conoides), color (fluorosis), desarrollo (hipoplasia del esmalte, hipoplasia de cemento, dilaceración, diente de turner, odontodisplasia regional), hereditarias (amelogenesis imperfecta, dentinogenesis imperfecta, odontogénesis imperfecta).<sup>1</sup>

Se mantiene el enfoque en responder las siguientes interrogantes:

1. ¿Las anomalías dentales realmente comprometen la integridad y el funcionamiento de la cavidad oral?
2. ¿Las anomalías dentales tienen un mayor riesgo en el funcionamiento de la cavidad oral o en la estética de la sonrisa?

Anomalías dentales con riesgo potencial en el funcionamiento de la cavidad oral y la estética de la  
sonrisa

3. ¿Cómo se puede identificar, diagnosticar y tratar una anomalía dental?

### **3. OBJETIVOS**

#### **3.1 OBJETIVO GENERAL**

Identificar las anomalías dentales que tienen un riesgo en el funcionamiento de la cavidad oral y la estética de la sonrisa.

#### **3.2 OBJETIVO ESPECÍFICOS**

- Reconocer las anomalías dentales que comprometen la función de los dientes en la cavidad oral.
- Reconocer las anomalías dentales que comprometen la estética de la sonrisa.
- Analizar la importancia de identificar, diagnosticar y tratar las anomalías dentales.

## **4. MARCO TEÓRICO**

### **4.1 ANTECEDENTES HISTÓRICOS**

#### **4.1.1 ANOMALÍAS DENTALES**

Anomalía significa defecto de forma o de funcionamiento, malformación, alteración biológica, congénita o adquirida. Todas las anomalías anatómicas dentales tienen en común que son el resultado de disturbios genéticos, ambientales o adquiridos durante la morfodiferenciación. Varían desde alteraciones de forma, número, color, tamaño, estructura y patrón de erupción dental. <sup>1</sup>

La normalidad biológica, anatómica, funcional y estética de las estructuras dentales y los tejidos que las sustentan se pierde en las AD. Esto puede llevar a cambios o complicaciones que incluyen lo siguiente: baja estética, dificultad para una correcta higiene bucal, formación de quistes, reabsorción de raíces, mala posición dental, erupción ectópica, relación intermaxilar anormal, hipoplasia del esmalte, caries y enfermedad periodontal. <sup>2</sup>

Esto significa que las variaciones en las piezas dentales pueden tener un impacto negativo en el funcionamiento, la integridad y la estética dental. Además, estas variaciones pueden perjudicar el procesamiento eficiente de los alimentos en la boca lo que podría interferir con la digestión adecuada de los alimentos.

Es de mucha importancia reconocer las anomalías anatómicas dentales por individual y delimitar cuales son las posibles repercusiones o factores de riesgo que cada una puede presentar, pues se cree algunas pueden amenazar enormemente el funcionamiento y la integridad de los dientes. En estudios anteriores se han observado prevalencias significativas. <sup>3</sup>

Se realizó un análisis de 506 radiografías panorámicas y modelos de estudio de pacientes del Departamento de Ortodoncia de la Facultad de Medicina Dental, de la Universidad de Zagreb, entre los 12 y 16 años.

En el 24,1% de los pacientes, se observaron al menos una anomalía dental; en el 1,2% de los casos, se observaron múltiples anomalías. Con una frecuencia del 7,5%, la hipodoncia fue la anomalía más prevalente, seguida del traumatismo dental con una prevalencia del 6,3%.

Se mantiene el enfoque en revisar, analizar e indagar entre las anomalías anatómicas dentales sobresalientes en cada clasificación de anomalía dental estudiando sus características y repercusiones en la salud bucal y la estética de la sonrisa.<sup>4</sup>

## **4.2 REVISIÓN DE LA LITERATURA**

### **4.2.1 CLASIFICACIÓN DE LAS ANOMALÍAS DENTALES**

Durante el proceso de la odontogénesis se pueden producir malformaciones congénitas que afectan la estructura, la forma, el número, el tamaño, la posición, el color y la erupción de los dientes siendo asimismo su clasificación.<sup>5</sup>

Las AD surgen debido a la interacción entre factores genéticos, epigenéticos y medioambientales durante el desarrollo dental, que se produce en las fases de morfodiferenciación o histodiferenciación. Estas interacciones pueden provocar cambios o complicaciones que afectan la normalidad biológica, anatómica, funcional y estética de los dientes y sus tejidos de soporte.<sup>6</sup>

Es difícil que todos los patólogos se pongan de acuerdo con una clasificación. Esta investigación fue guiada de la clasificación que utiliza la Universidad de Ciencias Médicas de Sancti Spiritus en Argentina.<sup>61</sup>

## **4.2.1.1 ANOMALÍAS DE NUMERO**

### **4.2.1.1.1 Agenesia**

Dentro de las variaciones en el número de dientes se encuentran las agenesias. La agenesia se refiere a la falta de dientes y se divide en hipodoncia (ausencia de uno a seis dientes, excepto los terceros molares), oligodoncia (ausencia de seis o más dientes) y anodoncia (ausencia total de dientes). Las posibles causas de las anomalías de número no están claras. En el caso de la agenesia, se ha asociado con anomalías en la formación de la lámina dental o problemas en el desarrollo del germen dental. En cuanto a la hiperodoncia, se sugiere que puede ser causada por una actividad excesiva de la lámina dental. Ambas condiciones comparten una conexión con factores hereditarios o síndromes como disostosis cleidocraneal, Síndrome de Gardner, Síndrome de Treacher Collins y Síndrome de Rothmund-Thomson, así como condiciones como labio y paladar hendido.<sup>7</sup>

Esta anomalía dental puede repercutir en la cavidad oral pues la agenesia conlleva la falta de formación del hueso alveolar que normalmente sostiene los dientes. Esto a menudo resulta en bordes alveolares colapsados o reducidos. Sin embargo, varios estudios han indicado que los pacientes con agenesia dental pueden experimentar cambios no solo en el hueso alveolar, sino también en el crecimiento maxilar y desarrollo. Estos cambios tienden a ser más significativos a medida que aumenta el número de dientes ausentes y varían según el hueso afectado (maxilar, mandíbula o ambos) y su ubicación en la arcada dental (anterior o posterior).<sup>8</sup>

#### **4.2.1.2.1 Hiperdoncia**

La hiperdoncia, mejor conocida como dientes supernumerarios, se refieren a dientes que exceden el número normal en la dentición, más de 32 dientes permanentes o más de 20 dientes primarios. Son considerados como anomalías del desarrollo que pueden contribuir a la maloclusión en un individuo. Se han propuesto varias teorías para explicar esta anomalía, como el retroceso evolutivo (atavismo), la hiperactividad de la lámina dental, la división del germen dental y factores genéticos y ambientales. Los dientes supernumerarios se presentan como dientes pequeños en forma de “clavija” que tienen un desarrollo radicular simultáneo o adelantado. El tipo más común, conocido como mesiodens, se encuentra entre los incisivos centrales y puede provocar problemas ortodóncicos como desplazamiento, rotación o impactación de los dientes vecinos. También un tipo muy común es el incisivo lateral superior, aunque también se han observado premolares y molares adicionales. Los odontomas son considerados una categoría adicional de hiperdoncia y son malformaciones hamartomatosas del esmalte, dentina, cemento y tejido pulpar, en lugar de neoplasias. Rara vez erupcionan en la cavidad bucal.<sup>9</sup>

#### **4.2.1.2 ANOMALÍAS DE TAMAÑO**

##### **4.2.1.2.1 Microdoncia**

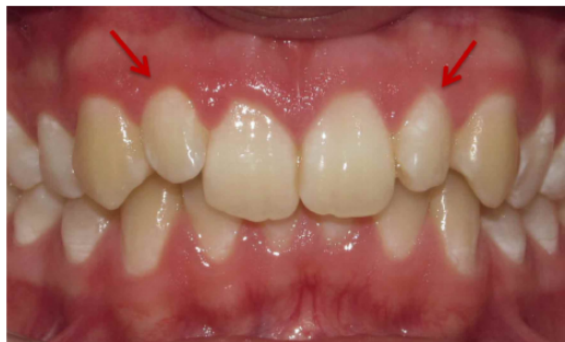Microdoncia se refiere a dientes que son más pequeños de lo normal en tamaño o volumen, y puede estar asociada con un patrón de herencia autosómico dominante. Este término no se aplica a los dientes supernumerarios. Existen dos tipos de microdoncia, dependiendo del número de dientes afectados:<sup>10</sup>

Anomalías dentales con riesgo potencial en el funcionamiento de la cavidad oral y la estética de la sonrisa

Microdoncia parcial: Es la forma más común y afecta uno o más dientes y puede mostrar deformidades coronales. Principalmente afecta a los incisivos laterales superiores permanentes, de manera unilateral o bilateral. ( Fig 1).

Microdoncia generalizada: Todos los dientes en ambas arcadas dentales son uniformemente más pequeños de lo normal. Este tipo de microdoncia se observa en trastornos raros como el enanismo hipofisario, donde se le llama microdoncia generalizada verdadera para distinguirla de la microdoncia generalizada relativa, en la cual el maxilar superior es más grande de lo normal, dando la impresión de dientes pequeños. <sup>10</sup>

Figura1. Microdoncia parcial bilateral de los incisivos laterales superiores.



(Fuente: Agurto-S Paulina, Nicholson Christopher, del Sol Mariano. Proposal of Anatomical Terms for Alterations in Tooth Size: "Microdontia and Macrodontia". Int. J. Morphol. 2019)

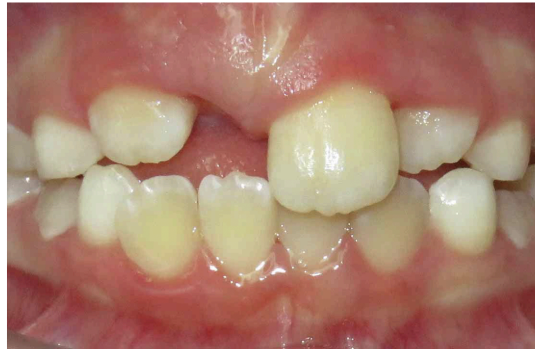#### 4.2.1.2.2 Macrodoncia

Se refiere a dientes que son más grandes de lo normal en su forma o volumen. La etiología es desconocida, pero se relaciona con un patrón de herencia autosómico dominante. Al igual que la microdoncia, se distinguen dos tipos:<sup>10</sup>

Anomalías dentales con riesgo potencial en el funcionamiento de la cavidad oral y la estética de la sonrisa

Macrodoncia parcial: Afecta uno o más dientes, cuya anatomía puede ser normal o mostrar deformidades coronales. Los incisivos centrales superiores y los terceros molares inferiores son los más comúnmente afectados. ( Fig 2).

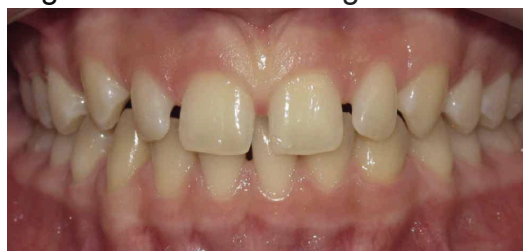Figura 2. Macrodoncia parcial.



(Fuente: Agurto-S Paulina, Nicholson Christopher, del Sol Mariano. Proposal of Anatomical Terms for Alterations in Tooth Size: "Microdontia and Macrodontia". Int. J. Morphol. 2019)

Macrodoncia generalizada: Todos los dientes en ambas arcadas dentales son más grandes de lo normal. Se subdivide en macrodoncia generalizada verdadera, como en el gigantismo hipofisario, y macrodoncia relativamente generalizada, donde el maxilar es más pequeño de lo normal, pero los dientes son de tamaño normal. ( Fig 3).<sup>10</sup>

Figura 3. Macrodoncia generalizada



(Fuente: Agurto-S Paulina, Nicholson Christopher, del Sol Mariano. Proposal of Anatomical Terms for Alterations in Tooth Size: "Microdontia and Macrodontia". Int. J. Morphol. 2019)

Las anomalías de tamaño pueden afectar la oclusión normal pues pueden afectar la alineación de los dientes y la mordida, lo que puede conducir a una maloclusión.

Anomalías dentales con riesgo potencial en el funcionamiento de la cavidad oral y la estética de la sonrisa

Además pueden provocar espacios interdentes más grandes de lo normal lo que afecta la estética de la sonrisa y aumenta el riesgo de acúmulo de placa bacteriana.<sup>11</sup>

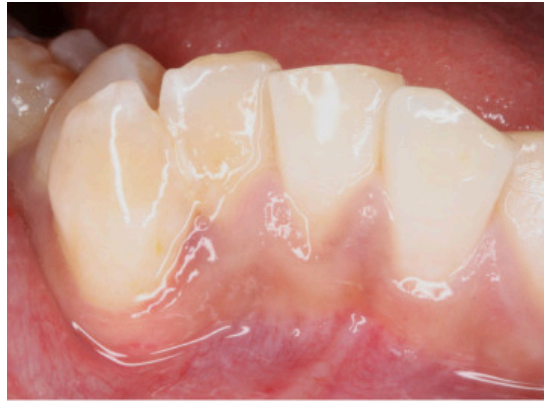### **4.2.1.3 ANOMALÍAS DE FORMA**

#### **4.2.1.3.1 Fusión Dental**

Se refiere a la unión de dos gérmenes dentarios en desarrollo, lo que resulta en la formación de un diente que generalmente es más grande de lo normal. Esta unión puede ocurrir en cualquier etapa del desarrollo del germen dental, desde la lámina dentaria hasta los procesos más avanzados de diferenciación. Morfológicamente, tanto las fusiones como la geminación presentan una apariencia similar. La distinción radica en que la fusión implica una reducción en el número total de dientes. Las fusiones pueden ser bilaterales o afectar sólo a un diente. Esta unión generalmente se produce a través de la dentina y puede afectar toda la estructura del diente (fusión total) o limitarse solo a la corona o la raíz (fusión parcial).<sup>12</sup>

La fusión dental puede provocar baja estética por la irregularidad en la forma del diente, puede resultar un obstáculo para una correcta oclusión. Los dientes que se han fusionado pueden ser más vulnerables a problemas dentales tales como trauma, enfermedad de las encías y caries. Los dientes fusionados pueden ser más difíciles de limpiar debido a su estructura y forma inusuales, lo que aumenta la posibilidad de acumulación de placa y problemas dentales posteriores. ( Fig 4).<sup>39</sup>

Figura 4. Fusión dental de un canino con un incisivo lateral.

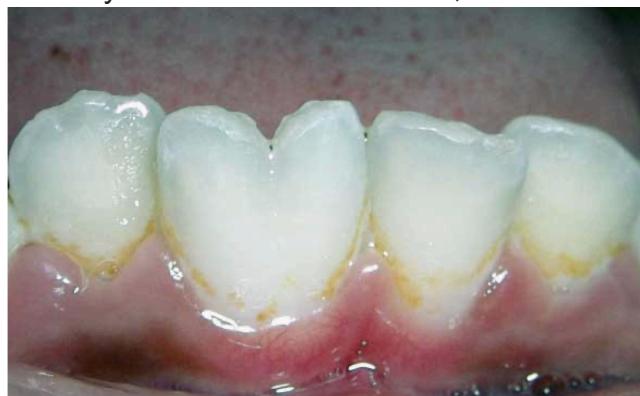

(Fuente: Goh V, Tse OD. Management of Bilateral Mandibular Fused Teeth. Cureus. 2020 Apr 30;12(4):e7899)

#### 4.2.1.3.2 Germinación dental

En el caso de la germinación, se da la unión entre el germen de un diente normal y el de un supernumerario. Este fenómeno puede ocurrir en los mismos estadios de desarrollo que la fusión. La germinación suele observarse con mayor frecuencia en los dientes anteriores, aunque también puede afectar a premolares y molares, representando una anomalía poco común debido a la unión de ambos gérmenes dentales. ( Fig 5).<sup>12</sup>

Figura 5. Diente anteroinferior con una división simétrica de la corona causada por bifurcación incompleta en la zona incisal. Debido al gran tamaño de la corona, se observa rotación dental y hacinamiento. Además, se altera la anatomía gingival.



(Fuente: Zachrisson E. Fusión y geminación dental en dientes primarios: reporte de un caso clínico. Rev. Odontopediatr. Latinoam. 2021)

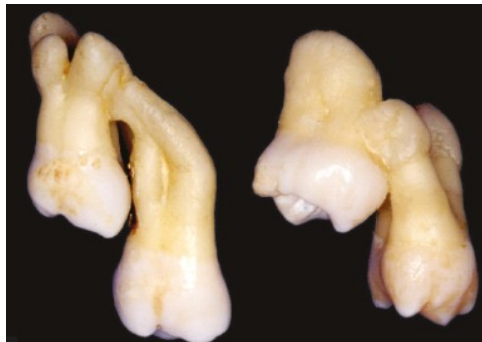
Anomalías dentales con riesgo potencial en el funcionamiento de la cavidad oral y la estética de la sonrisa

La germinación puede ocasionar una incorrecta posición de los dientes afectados, lo cual puede resultar en desalineaciones que impactan la manera en que los dientes encajan y se alinean en la boca. Los dientes gemelos pueden obstaculizar la salida normal de otros dientes cercanos, generando situaciones como la impactación, demoras en la erupción o una erupción fuera de lugar. La existencia de dientes gemelos puede tener repercusiones en la estética de la sonrisa y el rostro. Los espacios adicionales y las zonas de difícil acceso entre los dientes gemelos pueden incrementar el riesgo de acumulación de placa bacteriana y la aparición de caries dental.<sup>42</sup>

#### 4.2.1.3.3 Concrecencia

La concrecencia se refiere a la unión que ocurre entre dos piezas dentales ya formadas, siempre a través del cemento del diente ( Fig 6).<sup>13</sup>

Figura 6. Segundos y terceros molares unidos mediante cemento, en dientes con y sin hiper cementosis.



(Fuente: Consolaro A, Hadaya O, Miranda DAO, Consolaro RB. Concrecence: can the teeth involved be moved or separated? Dental Press J Orthod. 2020 Jan-Feb;25(1):20-25.)

Esta condición generalmente se observa en la región de los molares superiores y, usualmente, no presenta síntomas. En los casos de dientes no erupcionados, puede ocurrir anquilosis alveolodental seguida de reabsorción radicular de reemplazo, debido a la atrofia del ligamento periodontal después de años sin función.

La movilización de dientes con concrecencia no es recomendable, ya que requiere fuerzas extremadamente intensas. Sin embargo, una vez que los dientes se separan, pueden considerarse normales para el movimiento. La separación de dos dientes con concrecencia es posible, pero depende de la extensión del área afectada, el acceso quirúrgico y, sobre todo, la necesidad clínica.<sup>13</sup>

#### **4.2.1.3.4 Coalescencia**

Se define como la unión entre piezas dentales por tejido óseo o fibroso denso.

Este tipo de unión puede resultar en la formación de dientes de tamaño excesivo, lo que puede ocasionar dificultades en la alineación y la oclusión de los dientes. Además, esta fusión puede conllevar a la unión de las raíces dentales, incrementando así el riesgo de padecer enfermedades periodontales y pérdida de piezas dentales. La presencia de dientes fusionados puede afectar negativamente la estética de la sonrisa y generar molestias para el paciente. Asimismo, la higiene adecuada de los dientes fusionados puede ser complicada, lo que aumenta la probabilidad de desarrollar caries dental y enfermedades de las encías.<sup>41</sup>

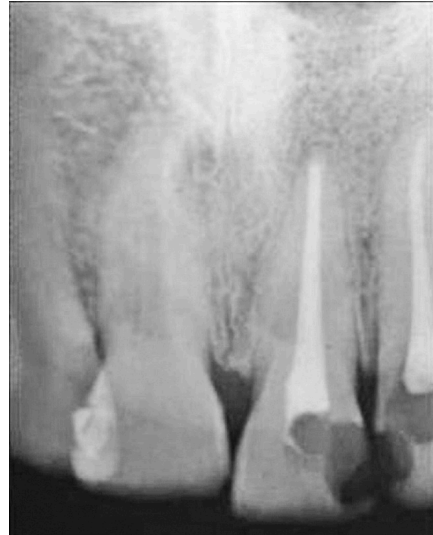#### **4.2.1.3.5 Anquilosis Alveolodentaria**

Consiste en la fusión del cemento radicular y el hueso circundante.

La anquilosis alveolodentaria puede perturbar la manera en que los dientes se alinean naturalmente, lo que conlleva a maloclusión y complicaciones en la mordida. Cuando un diente queda anquilosado, puede interrumpir el desarrollo normal de los dientes circundantes, ocasionando demoras en la erupción dental y desalineación de los dientes vecinos. En situaciones más graves, la anquilosis alveolodentaria puede influir en el crecimiento y desarrollo adecuado de los huesos maxilares y

Anomalías dentales con riesgo potencial en el funcionamiento de la cavidad oral y la estética de la sonrisa faciales, lo que potencialmente resulta en asimetría facial y otros problemas relacionados con la estructura ósea. ( Fig 7)<sup>49</sup>

Figura 7: Radiografía periapical inicial de incisivo anquilosado.



(Fuente: Dolanmaz D, Karaman AI, Pampu AA, Topkara A. Orthodontic treatment of an ankylosed maxillary central incisor through osteogenic distraction. Angle Orthod. 2010 Mar;80(2))

#### **4.2.1.3.6 Taurodontismo**

El taurodontismo se caracteriza por un cambio en la forma del diente, que resulta de una falla en la invaginación adecuada del diafragma de la vaina epitelial de Hertwig en un plano horizontal. Sus características distintivas incluyen una cámara pulpar agrandada, desplazamiento apical del piso pulpar y la falta de constricción en la unión cemento-esmalte. Esencialmente, implica una alteración morfo anatómica en la que las raíces se reducen de tamaño mientras que el cuerpo del diente se agranda. Esta variante clínica ha sido reconocida desde hace casi un siglo.

Aunque los molares permanentes son los más afectados, el taurodontismo puede ocurrir tanto en la dentición permanente como en la decidua, de forma unilateral o bilateral, y en cualquier combinación de dientes o cuadrantes.<sup>14</sup>

El taurodontismo repercute negativamente en la cavidad oral pues puede aumentar el riesgo de exposición de la pulpa debido a caries y procedimientos dentales, lo que puede complicar la planificación de tratamientos protésicos y ortodóncicos. Aunque no es muy común, el taurodontismo debe ser considerado debido a su influencia en diversos tratamientos odontológicos.<sup>15</sup>

#### **4.2.1.3.7 Diente invaginado**

El diente invaginado es una anomalía en el desarrollo del diente, que ocurre cuando el epitelio interno del órgano del esmalte se invagina dentro de la papila dental durante los primeros estadios de la morfogénesis, antes de que el diente esté completamente mineralizado. Por lo general, se manifiesta como una abertura en la superficie coronal y representa una alteración estructural del tejido dental, en la que la corona del diente se dilata hasta la porción de la raíz y compromete la cámara pulpar antes de que los tejidos dentales se calcifiquen.<sup>16</sup>

Se han propuesto varias teorías sobre sus factores etiológicos, una nutrición inadecuada, traumatismos, fuerzas o presiones incontroladas en el germen dentario, además de posibles factores de origen genético.

El DI se observa con mayor frecuencia en la arcada superior, particularmente en los incisivos laterales superiores permanentes.<sup>16</sup>

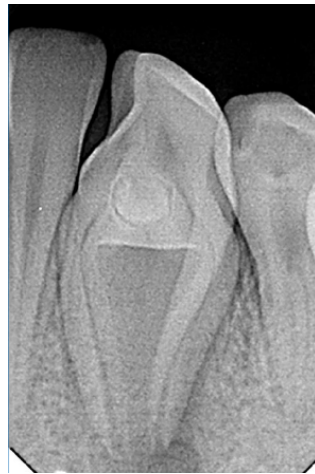Se pueden dividir esta anomalía en tres tipos:

- El tipo I se caracteriza por una invaginación parcial que alcanza únicamente la corona del diente.

Anomalías dentales con riesgo potencial en el funcionamiento de la cavidad oral y la estética de la sonrisa

- El tipo II implica una invaginación parcial que se extiende hacia la raíz, con o sin comunicación con la pulpa, pero sin entrar en contacto directo con el ligamento periodontal.
- El tipo III comprende una invaginación completa que puede conectarse lateralmente (tipo IIIa) o en el ápice (tipo IIIb) con el ligamento periodontal, formando un pseudoforamen. Por lo general, en estos casos no hay comunicación con la pulpa dental ( Fig 8).<sup>17</sup>

Figura 8. Diente invaginado tipo IIIb asociado a lesión periapical.



(Fuente:Farinha Inês, Pereira Beatriz, Pires Mariana Domingos, Vasconcelos Isabel, Martins Jorge N.R., Ginjeira António. Nonsurgical endodontic treatment of a mandibular canine presenting with dens invaginatus type IIIb: Case report. Rev Port Estomatol Med Dent Cir Maxilofac. 2020)

La presencia de una invaginación puede resultar en la exposición de la dentina subyacente, lo que podría incrementar la sensibilidad dental ante variaciones de temperatura y otros estímulos. Además, si la invaginación es complicada, podría dificultar la realización de tratamientos endodónticos, lo que a su vez podría aumentar la probabilidad de fracasos en estos procedimientos.<sup>43</sup>

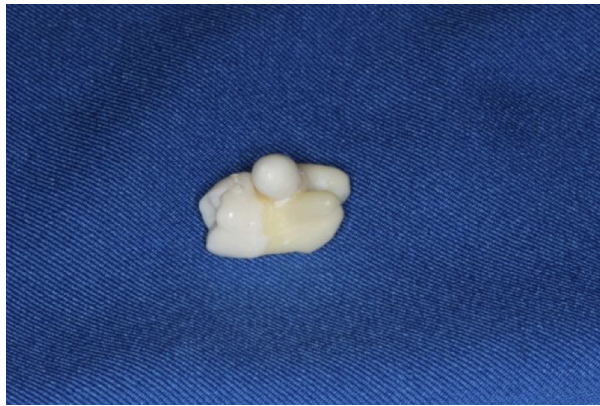
#### **4.2.1.3.8 Perlas del esmalte**

Las perlas de esmalte son anomalías poco comunes que se encuentran principalmente en los molares superiores (segundos o terceros). Esta anomalía

Anomalías dentales con riesgo potencial en el funcionamiento de la cavidad oral y la estética de la sonrisa

puede detectarse de manera incidental durante la interpretación radiográfica de un paciente o durante una extracción dental. Según la definición de Laskaris, las perlas de esmalte son depósitos ectópicos nodulares de esmalte, con forma de gotas, que se encuentran en las raíces de los dientes y que derivan de la actividad local de los remanentes de la vaina epitelial de Hertwig. Otros autores las describen como glóbulos de esmalte situados en la superficie de la raíz, que tienen un núcleo de dentina cubierto por esmalte y que pueden contener una cámara pulpar. ( Fig 9).<sup>46</sup>

Figura 9. Presencia ectópica de perla en el esmalte en su porción radicular con de forma redondeada.



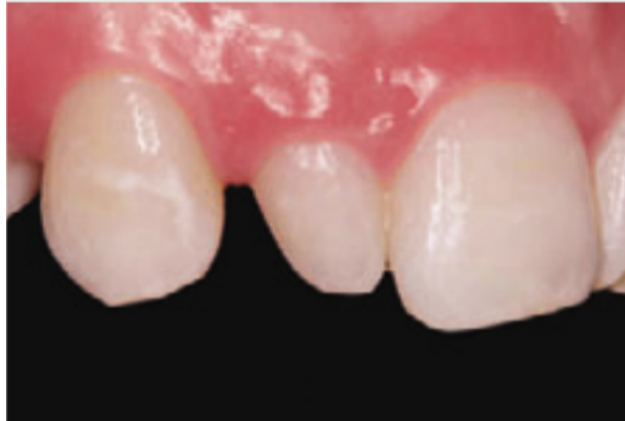(Fuente: Calero, L Soto, J Corchuelo. Presencia de perlas del esmalte en pacientes que asistieron a la consulta particular remitidos para exodoncia con fines terapéuticos. Rev Gastrohnp 2017. 19 (2))

Los factores locales, como las perlas de esmalte, pueden provocar una eliminación inadecuada del biofilm subgingival, lo que favorece el establecimiento y la progresión de las enfermedades periodontales.<sup>46</sup>

#### **4.2.1.3.9 Dientes conoides**

Los dientes cónicos o conoides se caracterizan por tener una forma de cono y un tamaño reducido en comparación con los demás dientes. Esta condición generalmente afecta a los incisivos laterales superiores, aunque también puede presentarse en otros tipos de dientes. La etiología de los dientes cónicos puede ser de origen genético o estar influenciada por factores ambientales ( Fig 10).<sup>19</sup>

Figura 10: Vista extraoral de una niña de 13 años que presentaba incisivo lateral superior derecho en forma de conoide.



(Fuente: Pena CE, Viotti RG, Dias WR, Santucci E, Rodrigues JA, Reis AF. Esthetic rehabilitation of anterior conoid teeth: comprehensive approach for improved and predictable results. Eur J Esthet Dent. 2009. 4(3). )

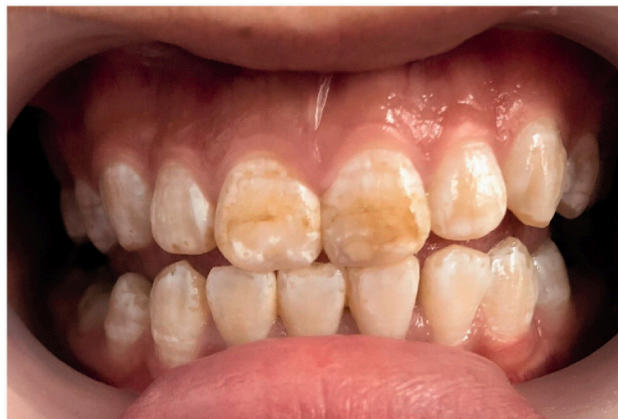La herencia genética juega un papel importante en la aparición de los dientes conoides, lo que sugiere que es probable que una persona que los tenga tenga antepasados con la misma condición. Además, los dientes cónicos pueden desarrollarse como resultado de factores ambientales, como la exposición al fluoruro. Dentro de esta categoría, también se pueden encontrar problemas inflamatorios, cambios en los nervios dentales y una variedad de otros factores que contribuyen a la displasia en el desarrollo de los dientes conoides. Aunque los dientes conoides no suelen generar problemas más allá de la estética de la sonrisa, en algunas ocasiones pueden contribuir a problemas dentales más significativos. Debido a su tamaño reducido, los dientes conoides pueden ocasionar desplazamientos no deseados en el resto de los dientes. Además, en casos de hipodoncia, donde el diente de leche no se cae y permanece en su lugar, es más probable que se presenten dientes conoides, especialmente en los dientes prematuros.<sup>19</sup>

## 4.2.1.4 ANOMALÍAS DE COLOR

### 4.2.1.4.1 Fluorosis

Esta condición se define por una hipomineralización del esmalte dental, manifestada por lesiones que van desde pequeñas irregularidades en la translucidez del esmalte, como puntos blancos y manchas dispersas en el tercio incisal del diente, hasta áreas opacas que se distribuyen de manera irregular sobre la superficie dental, con pigmentación blanca o marrón ( Fig 11).<sup>21</sup>

Figura 11: Fluorosis dental.



(Fuente: Wang Q, Meng Q, Meng J. Minimally invasive esthetic management of dental fluorosis: a case report. J Int Med Res. 2020. 48(10). )

La fluorosis dental es una condición dental que resulta de la ingestión excesiva de flúor durante la formación del esmalte, lo que puede ocasionar anomalías en el color o defectos en la superficie de los dientes, teniendo un impacto significativo en la estética dental y la confianza en sí mismos de los pacientes.

Los cambios en los dientes afectados se manifiestan principalmente en el color o la forma anormal del esmalte. La severidad de la fluorosis dental, evaluada a través del índice de Dean, puede clasificarse en tres tipos principales: leve (calcárea), moderada (pigmentada) y grave (defectuosa).<sup>22</sup>

La presencia continua de flúor en la boca posibilita su acción dinámica en los procesos de desmineralización y remineralización, lo que lo convierte en el agente

más efectivo para prevenir la caries dental. No obstante, su exceso durante las etapas de desarrollo, desde el nacimiento hasta los 8 años, puede ocasionar fluorosis dental.<sup>21</sup>

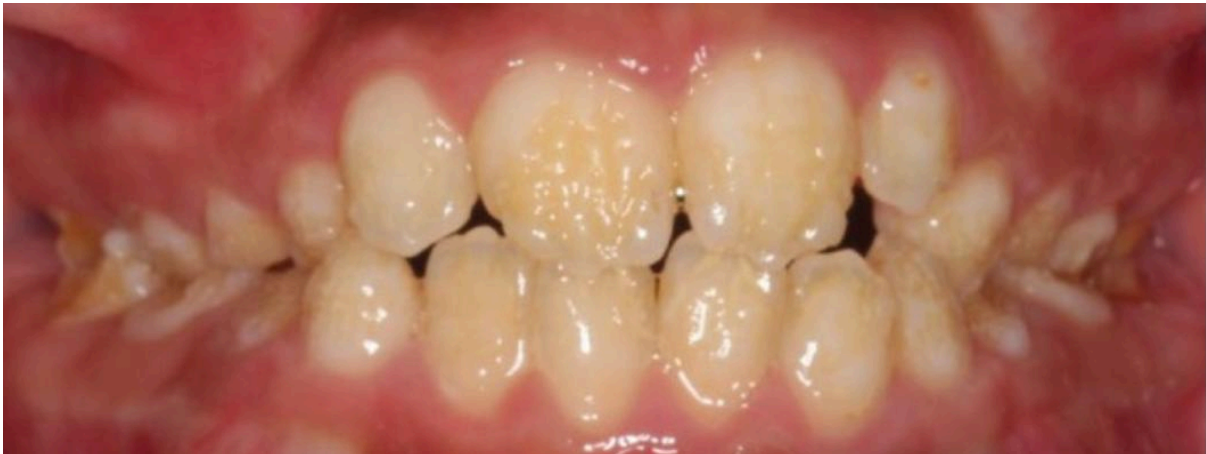#### **4.2.1.5 ANOMALÍAS DE DESARROLLO**

El proceso de desarrollo dental, conocido como odontogénesis, es un proceso intrincado que inicia tempranamente durante la embriogénesis y requiere una interacción precisa entre los tejidos mesenquimales y epiteliales. Cualquier alteración en estas vías de señalización o mutaciones en los genes reguladores durante este proceso complejo podrían ocasionar diversas AD, tales como cambios en la morfología, estructura, tamaño y número de los dientes. Se cree que las AD, como la hipoplasia del esmalte, resultan de interacciones entre factores ambientales, genéticos y epigenéticos durante la odontogénesis. Existen varios tipos de hipoplasias dentales, las cuales varían en su causa, severidad y manifestaciones clínicas.<sup>32</sup>

##### **4.2.1.5.1 Hipoplasia del esmalte**

La hipoplasia del esmalte es una condición que resulta en una reducción en el espesor del esmalte dental, y usualmente se desarrolla durante la etapa secreta de la amelogénesis, pudiendo afectar tanto a la dentición primaria como a la permanente. Los signos clínicos de esta afección incluyen fosas poco profundas con surcos horizontales o verticales, pudiendo llevar a una ausencia parcial o total de esmalte. Los dientes afectados pueden presentar un mayor riesgo de caries dental debido a la mejor colonización y retención de bacterias cariogénicas en el esmalte hipoplásico, que además tiene una mayor solubilidad en ácido en comparación con el esmalte normal. ( Fig 12)<sup>22</sup>

Figura 12: Hipoplasia del esmalte con picaduras.

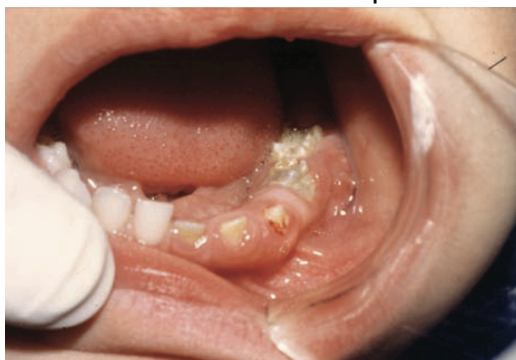

(Fuente: Patel, A., Aghababaie, S. & Parekh, S. Hypomineralisation or hypoplasia?. *Br Dent J* 227, 683–686 (2019). )

#### 4.2.2.5.2 Hipoplasia del cemento

Esta condición se refiere a una deficiencia en la formación de cemento, lo que puede resultar en una disminución de la fijación del diente al hueso y aumentar el riesgo de pérdida dental. La alteración de la inserción periodontal en la hipoplasia puede permitir la penetración de bacterias móviles, facilitando así el desarrollo de periodontitis. ( Fig 13).<sup>23</sup>

Figura 13: Arcada inferior. Cuadrante inferior izquierdo con dientes hipoplásicos.

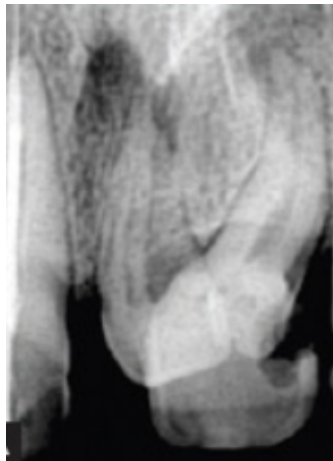

(Fuente: Alotaibi RN, Howe BJ, Moreno Uribe LM, Sanchez C, Deleyiannis FWB, Padilla C, Poletta FA, Orioli IM, Buxó CJ, Wehby GL, Vieira AR, Murray J, Valencia-Ramírez C, Restrepo Muñeton CP, Long RE, Shaffer JR, Reis SE, Weinberg SM, Neiswanger K, McNeil DW, Marazita ML. Genetic Analyses of Enamel Hypoplasia in Multiethnic Cohorts. *Hum Hered.* 2022. )

#### 4.2.1.5.3 Dilaceración

La dilaceración se caracteriza por curvaturas radiculares excesivas, las cuales pueden surgir como resultado de traumatismos durante la formación del diente. Estas curvaturas pueden causar problemas en la erupción, complicaciones durante los tratamientos endodónticos o extracciones dentales, así como dificultades en el movimiento ortodóntico. ( Fig 14) <sup>25</sup>

Figura 14: La vista axial mostró la curvatura de la raíz 21 en dirección distal.

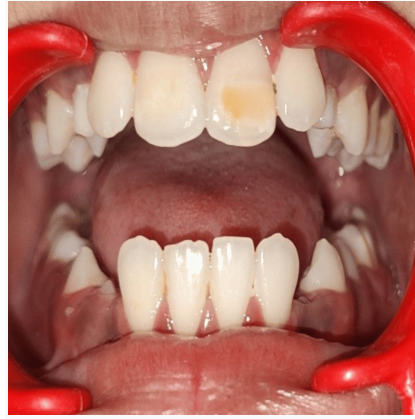

(Fuente: Das S, Warhadpande MM, Redij SA, Sabir H, Shirude T. Management of synodontia between dilacerated permanent maxillary central incisor and supernumerary tooth with aid of cone-beam computed tomography. J Conserv Dent. 2015 Mar-Apr;18(2))

#### 4.2.1.5.4 Diente de Turner

Esta anomalía del desarrollo del esmalte ocurre como consecuencia de un fallo en la formación del esmalte debido a una infección periapical de los dientes temporales que afecta al germen del diente permanente. Se caracteriza por la formación de islotes de cemento en el esmalte, además de un esmalte más blando y cambios en la coloración. ( Fig 15) <sup>26</sup>

Fuente 15: Imagen intraoral que muestra la hipoplasia de Turner en relación al incisivo central superior izquierdo.



(Fuente: Solanki D, Fulzele P, Thosar N, Shirbhate U. Management of Turner's Hypoplasia Using Resin Infiltration: A Case Report. Cureus. 2023 Nov 15;15(11))

#### 4.2.1.5.5 Odontodisplasia Regional

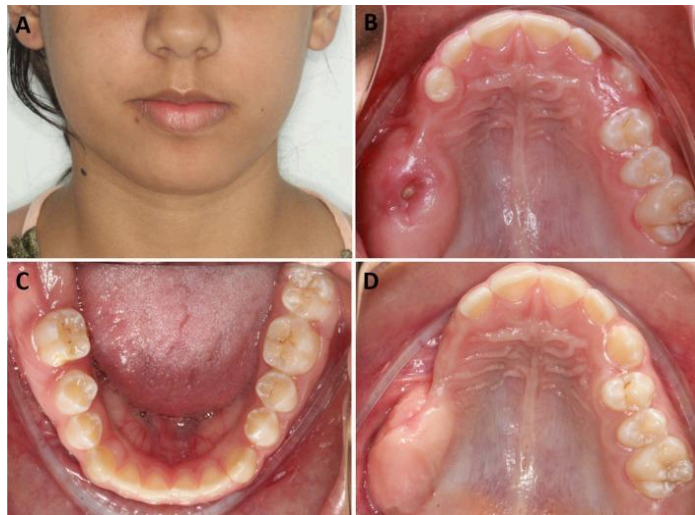
La odontodisplasia regional es una alteración no hereditaria que afecta tanto a la dentición temporal como a la permanente. Implica a los tejidos mesodérmicos y ectodérmicos de los dientes, y se presenta principalmente en mujeres. Clínicamente puede afectar al maxilar o la mandíbula, observándose radiográficamente una pobre diferenciación entre los tejidos del esmalte y la dentina, e histológicamente, zonas hipocalcificación del esmalte y una dentina con un número reducido de túbulos dentinarios y consistencia más fibrosa en su zona coronal. <sup>27,28,</sup>

Estas irregularidades pueden provocar problemas al masticar, dificultades en la articulación del habla y afectar la estética bucal. Además, la odontodisplasia regional puede incrementar el riesgo de caries dental y enfermedad de las encías

Anomalías dentales con riesgo potencial en el funcionamiento de la cavidad oral y la estética de la sonrisa

debido a la presencia de áreas anómalas en los dientes que dificultan su limpieza adecuada. ( Fig 16)<sup>29</sup>

Figura 16: Vista intraoral de la arcada superior derecha comprometida por odontodisplasia regional, que se extiende desde el canino decíduo hasta la tuberosidad maxilar.



(Fuente: Silva Cunha JL, Barboza Santana AV, Alves da Mota Santana L, Meneses Santos D, de Souza Amorim K, Maciel de Almeida Souza L, Ferreira de Sousa S, de Albuquerque-Júnior RLC. Regional Odontodysplasia Affecting the Maxilla. Head Neck Pathol. 2020 Mar;14(1):224-229.)

#### 4.2.1.6 ANOMALÍAS HEREDITARIAS

Los humanos poseen 23 pares de cromosomas, y cada cromosoma alberga múltiples genes que contienen información genética. Estos genes, al igual que los cromosomas, se presentan en pares, con un gen de cada par proveniente de la madre y el otro del padre. En el caso de un trastorno autosómico recesivo, significa que se requiere la presencia de dos copias de un gen anormal para manifestar el trastorno. Tanto el padre como la madre pueden ser portadores de una copia del gen anormal, pero no manifiestan el trastorno y generalmente no presentan señales o síntomas. La probabilidad de tener un hijo afectado por un trastorno recesivo es del 25% en cada embarazo. <sup>44</sup>

En una enfermedad autosómica dominante, si se hereda una copia del gen anormal, la persona puede verse afectada. Por lo general, la copia anormal del gen proviene de uno de los padres, quien también padece la enfermedad. Una persona afectada por una enfermedad autosómica dominante tiene un 50% de probabilidad de tener un hijo o hija afectado(a) en cada embarazo. Los genes ubicados en el cromosoma X están asociados con el cromosoma X. Debido a que los genes ligados a X se presentan en diferentes cantidades en mujeres (XX) y hombres (XY), presentan patrones de herencia distintos. Los trastornos genéticos humanos ligados a X son más comunes en hombres que en mujeres debido al patrón de herencia ligado a X. Otros casos surgen de mutaciones nuevas (de novo) en estos genes y ocurren en personas sin antecedentes familiares afectados por el problema. En algunos casos, no se identifican mutaciones en ninguno de estos genes. <sup>44</sup>

#### **4.2.1.6.1 ALTERACIONES DE ESTRUCTURA DEL ESMALTE**

##### **4.2.1.6.1.1 Amelogénesis imperfecta**

La amelogénesis imperfecta (AI) es una condición genética que impacta la estructura y la apariencia del esmalte dental. Los dientes afectados suelen ser pequeños, descoloridos, frágiles o apiñados, y están sujetos a un desgaste rápido, caries y pérdida temprana. <sup>26</sup>

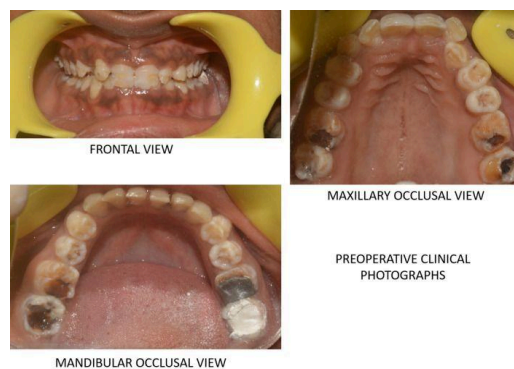
Esta afección afecta de manera más o menos uniforme a todos o casi todos los dientes temporales y permanentes, y en ocasiones también puede involucrar otros tejidos orales y extraorales. Cada variante presenta características clínicas específicas, dependiendo del estado de formación del esmalte afectado en cada paciente. Aunque los defectos de esmalte pueden ser principalmente de hipoplasia,

Anomalías dentales con riesgo potencial en el funcionamiento de la cavidad oral y la estética de la sonrisa

hipomineralización o hipomaduración, a menudo estas características no se presentan juntas en el mismo individuo.<sup>26</sup>

La AI representa un grupo diverso de trastornos hereditarios que afectan tanto la cantidad como la calidad del esmalte en la dentición primaria y permanente. Es considerada una enfermedad poco común que puede afectar a ambos sexos, aunque su prevalencia varía según la predisposición genética. Existen múltiples clasificaciones de la AI basadas en fenotipos, herencia, defectos moleculares y bioquímicos. Las clasificaciones más recientes combinan diferentes aspectos, incluyendo fenotipo, herencia y defectos moleculares y bioquímicos, aunque estos últimos no siempre son identificables. Los cuatro tipos principales de AI se clasifican según los síntomas, la apariencia en rayos X y el tipo de defecto del esmalte. Los dientes afectados por la AI suelen ser sensibles al calor o al frío, propensos a un desgaste rápido y rotura, y están en riesgo de caries y pérdida prematura. ( Fig 17)<sup>30</sup>

Figura 17: Fotografías clínicas preoperatorias que muestran dientes con superficies picadas bien definidas junto con una decoloración marrón amarillenta y periodonto sano normal.



(Fuente: Roma M, Hegde P, Durga Nandhini M, Hegde S. Management guidelines for amelogenesis imperfecta: a case report and review of the literature. J Med Case Rep. 2021 Feb 9;15(1))

## **4.2.1.6.2 ALTERACIONES DE LA ESTRUCTURA DE LA DENTINA**

### **4.2.1.6.2.1 Dentinogénesis imperfecta**

La dentinogénesis imperfecta (DI) es un trastorno hereditario que se origina durante la etapa de histodiferenciación en el proceso de formación dental, y se considera una forma localizada de displasia mesodérmica, caracterizada por una alteración en las proteínas dentinarias.<sup>31</sup>

Se han utilizado varios términos para describir casos representativos de DI, siendo los más comunes la dentina opalescente hereditaria y la odontogénesis imperfecta. El primero hace referencia al aspecto traslúcido y al efecto prismático que presentan las piezas afectadas, lo cual produce una gama de colores. Esta es la forma más común de las anomalías hereditarias de la dentina, con una incidencia estimada de un caso por cada ocho mil nacimientos. A pesar de que las lesiones de caries son poco comunes, las piezas dentales afectadas tienden a mostrar grandes abrasiones que pueden resultar en la pérdida de la dimensión vertical.

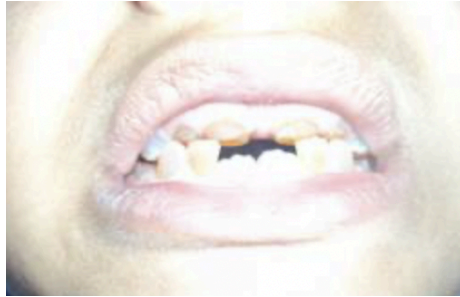Para clarificar las diferentes formas de la enfermedad, Shield y sus colegas sugirieron una clasificación que incluye tres tipos principales:

- Tipo I: se presenta en familias con osteogénesis imperfecta y se hereda como un rasgo autosómico dominante, aunque puede manifestarse de manera recesiva si la osteogénesis imperfecta asociada es recesiva. La osteogénesis imperfecta es una enfermedad genética que afecta los tejidos mesodérmicos, especialmente los calcificados, y se caracteriza por la fragilidad ósea.<sup>31</sup>
- Tipo II: no está asociado con osteogénesis imperfecta y se conoce comúnmente como dentina opalescente hereditaria. Se hereda como un

Anomalías dentales con riesgo potencial en el funcionamiento de la cavidad oral y la estética de la sonrisa

rasgo autosómico dominante y es uno de los trastornos más comunes heredados de esta manera en los humanos. ( Fig 18).

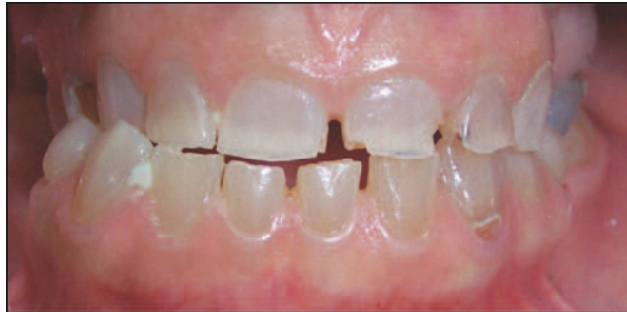
Figura 18: Dentinogénesis imperfecta Tipo II.



(Fuente: Martín-González J., Sánchez-Domínguez B., Tarilonte-Delgado M.L., Castellanos-Cosano L., Llamas-Carreras J.M., López-Frías F.J. et al . Anomalías y displasias dentarias de origen genético-hereditario. Av Odontoestomatol. 2012. 28(6) )

- Tipo III: se caracteriza por múltiples exposiciones pulpares en los dientes deciduos y se observa principalmente en habitantes de Maryland. Este tipo también se hereda como un rasgo autosómico dominante y presenta una apariencia clínica similar a los tipos I y II de DI. ( Fig 19).<sup>31</sup>

Figura 19: Dentinogénesis imperfecta Tipo III.



(Fuente: Martín-González J., Sánchez-Domínguez B., Tarilonte-Delgado M.L., Castellanos-Cosano L., Llamas-Carreras J.M., López-Frías F.J. et al . Anomalías y displasias dentarias de origen genético-hereditario. Av Odontoestomatol. 2012. 28(6) )

#### **4.2.1.6.3 ALTERACIONES DE LA ESTRUCTURA DEL ESMALTE, DENTINA Y CEMENTO**

##### **4.2.1.6.3.1 Odontogénesis imperfecta**

En el contexto de la odontogénesis imperfecta, la afirmación es incorrecta, ya que esta afección afecta exclusivamente la porción del mesodermo dentro del aparato

odontogénico. Esta discrepancia distingue la odontogénesis imperfecta de la amelogénesis imperfecta, que se caracteriza por afectar el esmalte en lugar de la dentina. Sin embargo, es común que ambas condiciones sean confundidas entre sí. Puede conducir a la formación de dientes de tamaño reducido, con formas inusuales o con alteraciones en su estructura. Los dientes afectados por la odontogénesis imperfecta tienden a ser más frágiles y susceptibles a fracturas debido a una mineralización deficiente y una estructura dental anómala. Así mismo, pueden mostrar una coloración distinta, que puede oscilar entre tonos opacos y tonalidades marrones o amarillentas, lo que afecta la apariencia estética de la dentadura. La dentina modificada puede dejar expuesta la pulpa dental, lo que incrementa la sensibilidad ante estímulos como temperaturas extremas o alimentos ácidos o dulces. La formación anormal de los dientes puede ocasionar maloclusión, en la que los dientes superiores e inferiores no se ajustan adecuadamente al cerrar la boca, lo que puede interferir con la mordida y la capacidad para masticar. La integridad comprometida de la estructura dental y la dificultad para mantener una buena higiene oral aumentan el riesgo de padecer caries dental y enfermedades periodontales.<sup>31</sup>

#### **4.2.2 DESARROLLO EMBRIONARIO Y FORMACIÓN DENTAL**

Entender el proceso embrionario de formación dental es esencial para comprender las posibles anomalías que pueden surgir durante el desarrollo. Este conocimiento proporciona una comprensión detallada de la morfología normal de los dientes, lo que facilita la detección de desviaciones o irregularidades en el desarrollo dental y ayuda a comprender su origen. Al comprender cómo se forman normalmente los dientes, es posible anticipar los momentos críticos en los que pueden surgir anomalías, lo que puede contribuir a una detección temprana y al manejo efectivo

de posibles problemas dentales. En los seres humanos, los dientes cumplen una función vital en la masticación y pueden clasificarse de varias formas, incluyendo su permanencia en la cavidad bucal (dientes primarios y permanentes) y su forma y función (incisivos, caninos, premolares y molares). La estructura básica de cada diente está compuesta por tejido conectivo mineralizado llamado dentina, que se encuentra recubierto por esmalte en la parte coronal y por cemento en la parte radicular. La unión entre el esmalte y la dentina se conoce como conexión amelodentinaria, mientras que la unión entre el cemento y la dentina se denomina conexión cemento-dentinaria. El esmalte es una matriz extracelular altamente mineralizada que se forma a partir de la síntesis y secreción de células especializadas llamadas ameloblastos. A diferencia de otros tejidos dentales, el esmalte no puede repararse biológicamente una vez que se ha formado, ya que carece de metabolismo activo. La dentina, por otro lado, es un tejido dinámico que puede formarse y prepararse a lo largo de la vida del individuo. El desarrollo dental normal está regulado por factores genéticos y epigenéticos. Los dientes primarios y permanentes se forman a partir de brotes epiteliales y ectomesénquima, y pasan por varios estadios de desarrollo, incluyendo el estadio de brote, el estadio de casquete, el estadio de campana y el estadio terminal o de folículo dentario. Durante estos estadios, se producen cambios estructurales y diferenciación celular que dan lugar a la formación progresiva de la corona y la raíz de los dientes. <sup>30</sup>

Conocer el proceso embrionario de formación de los dientes es fundamental para comprender las AD que pueden surgir durante el desarrollo. El conocimiento del proceso embrionario proporciona una comprensión detallada de la morfología normal de los dientes. Esto permite identificar desviaciones o anomalías en el desarrollo dental y comprender su origen. Al comprender cómo se forman

normalmente los dientes, es posible prever los momentos críticos en los que pueden ocurrir anomalías. Esto puede ayudar en la detección temprana y el manejo de posibles problemas dentales. Clasificación Las piezas dentarias pueden clasificarse de distintas formas: a) De acuerdo a su permanencia en la cavidad bucal: Dientes temporales: Hacen su aparición en la cavidad bucal entre los seis a ocho meses de edad postnatal y se completa la dentición alrededor de los 3 años Son 20 elementos dentarios, 10 por cada arcada. Dientes Permanentes: Son los elementos que reemplazan a los deciduos a partir de los seis años y se completa (32 elementos, 16 por cada arcada) aproximadamente entre los 17 a los 21 años de edad. Estos no son reemplazados y su pérdida es definitiva, de ahí la importancia de mantenerlos en salud. b) De acuerdo a su forma y función en: o Incisivos: Poseen bordes afilados tallados en bisel y se usan para cortar los alimentos. Caninos: De forma cónica que sirven para desgarrar. . Premolares y Molares: Con superficies aplanadas que sirven para triturar y moler los distintos alimentos. La estructura de cada diente está formada por tejido conectivo mineralizado llamado dentina (de origen ectomesenquimático). La dentina rara vez queda expuesta al medio bucal, porque está cubierta en la zona coronal, a manera de casquete, por un tejido muy duro de origen ectodérmico llamado esmalte. Mientras que la dentina radicular está protegida por un tejido conectivo calcificado denominado cemento, de origen ectomesenquimáticas. La unión entre esmalte y dentina se denomina.<sup>30</sup> conexión amelodentinaria (CAD) y la unión entre cemento y dentina se denomina conexión cementodentinaria (CCD) Esmalte EL esmalte o sustancia adamantina es una matriz extracelular altamente mineralizada y de escaso metabolismo, que se forma por síntesis y secreción de unas células llamadas ameloblastos, que desaparecen cuando el diente hace su erupción en la cavidad bucal. Por esta razón

biológicamente no puede repararse solo. El esmalte consta de un 95 por ciento de materia inorgánica y está constituido fundamentalmente por cristales de hidroxiapatita. Estos cristales son de mayor tamaño que los de otros tejidos mineralizados del cuerpo; se organizan formando los prismas del esmalte, que representan la unidad estructural del esmalte.<sup>30</sup>

Complejo dentino pulpar. La pulpa dentaria (único tejido blando del diente) es un tejido conectivo que ocupa la cavidad pulpar. La cavidad contenida dentro de la corona es la cámara pulpar y aloja a la pulpa coronaria. El resto corresponde a los conductos pulpares, que contienen los filetes radiculares. El tejido pulpar altamente vascularizado e innervado se forma por distintos tipos de células, la más importante es el odontoblasto, que se ubica en la periferia del tejido conectivo alojado en la cavidad pulpar y es el responsable de formar (dentina primaria y secundaria) y reparar la dentina (dentina terciaria).<sup>30</sup>

La dentina es un tejido mineralizado (70 por ciento de materia inorgánica) que se diferencia del esmalte, por ser un tejido dinámico (metabólicamente activo) lo que permite que se forme tejido dentinario durante toda la vida y que pueda repararse cuando sufre algún daño. El tejido de reparación se llama dentina reparativa.

Factores que regulan el desarrollo El desarrollo normal del individuo depende de dos grandes factores: a) La regulación genérica: es la influencia del plan genético (plan corporal) establecido en el DNA, contenido en los cromosomas, y b) La regulación epigenética: es la influencia de los factores externos que inciden en el desarrollo, fundamentalmente, desde el punto de vista morfogénico. En el proceso del desarrollo de los dientes, aparecen sucesivamente dos clases de dientes: los dientes primarios y los permanentes o definitivos. Ambos se originan de la misma manera y presentan una estructura histológica similar. Los dientes se desarrollan a

partir de brotes epiteliales, empiezan a formarse en la porción anterior de los maxilares y luego avanzan a posterior. Tienen una forma determinada de acuerdo con el diente al que darán origen y tienen una ubicación precisa en los maxilares, pero todos poseen un plan de desarrollo común que se realiza en forma gradual y paulatina. Las dos capas germinativas que participan en la formación de los dientes son: el epitelio ectodérmico, que origina el esmalte, y el ectomesénquima que forma los tejidos restantes (complejo dentinopulpar, cemento, ligamento periodontal y hueso alveolar).<sup>30</sup>

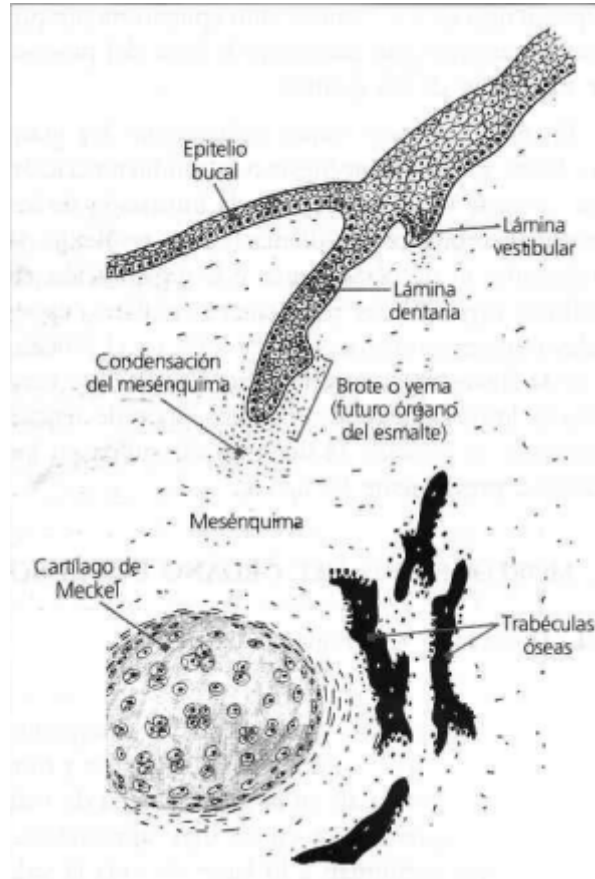
#### **4.2.2.1 Estadio de brote**

El período de migración y proliferación es breve. Aparecen diez yemas o brotes en cada maxilar. Son engrosamientos de aspecto redondeado que surgen como resultado de la división mitótica de algunas células de la capa basal del epitelio en las que se asienta el crecimiento potencial del diente. Los brotes mencionados serán los precursores del esmalte dental, que constituye el único tejido derivado del ectodermo presente en el diente. La estructura de estos brotes es sencilla, con células cilíndricas en la periferia y células de aspecto poligonal en el interior, con espacios intercelulares muy estrechos. El tejido ectomesénquima subyacente se encuentra densamente agrupadas debajo del epitelio que recubre el brote, así como alrededor del mismo, formando la futura papila dentaria. Desde el punto de vista histoquímico esta etapa se caracteriza por un alto contenido en glucógeno, típico de los epitelios en proliferación. Las granulaciones PAS+ son abundantes en las capas intermedias y muy escasas o nula en las células basales. Se destaca nítidamente la PAS positividad de la membrana basal. Aunque las técnicas histoquímicas ponen de relieve la presencia de ARN y de fosfatasa alcalina en las células del estadio en brote, lo hacen en menor proporción e intensidad que en el resto de los estadios.

Anomalías dentales con riesgo potencial en el funcionamiento de la cavidad oral y la estética de la sonrisa

Con la técnica del azul de toluidina (ATO) se detecta una moderada metacromasia del ectomesénquima en esta etapa.(Fig 20) <sup>30</sup>

Figura 20: Brote o Yema



(Fuente: Gómez de Ferraris M, Campos Muñoz A. Histología y embriología bucodental. 2nd ed. Madrid: Médica Panamericana; 2013. 2(3).)

#### 4.2.2.2 Estadio de casquete

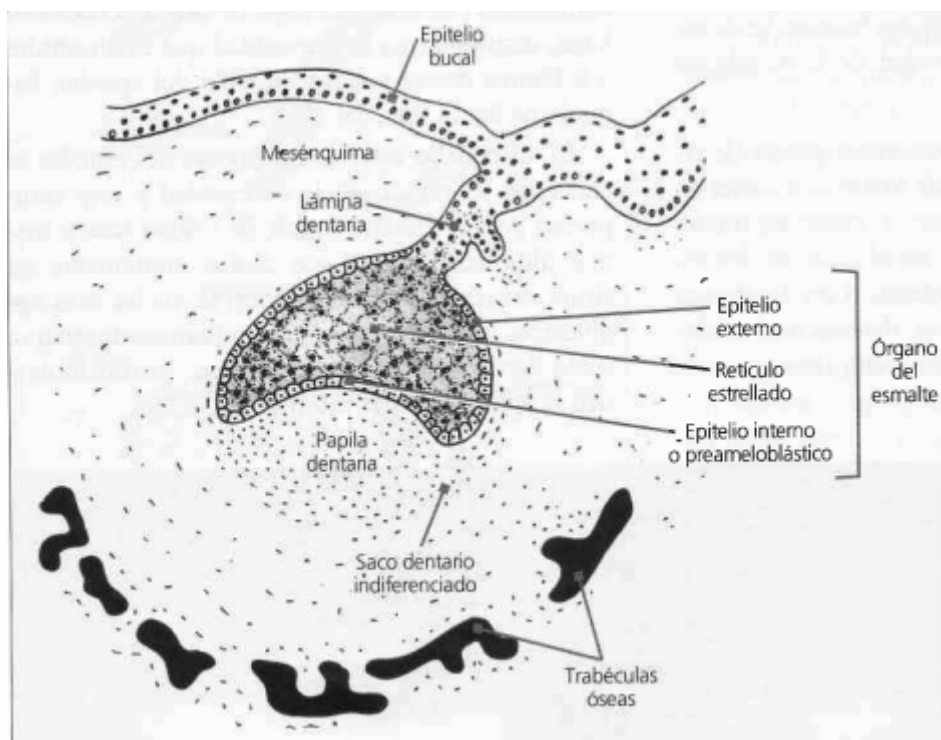
La asimétrica proliferación del brote alrededor de la novena semana resulta en una depresión en su parte profunda, adquiriendo así la forma de un casquete. En esta concavidad central se encuentra una pequeña porción del tejido mesenquimatoso circundante, que se convertirá en la futura papila dentaria y dará origen al complejo dentinopulpar. Desde el punto de vista histológico, podemos identificar varias estructuras en el órgano del esmalte o el órgano dental. Epitelio externo, Epitelio interno y Retículo estrellado.

Anomalías dentales con riesgo potencial en el funcionamiento de la cavidad oral y la estética de la sonrisa

El epitelio externo del órgano del esmalte está constituido por una sola capa de células cuboideas bajas, dispuestas en la convexidad que están unidas a la Lámina dental por una porción del epitelio, llamada pedículo epitelial.

El epitelio interno del órgano del esmalte se encuentra dispuesto en la concavidad y está compuesto por un epitelio simple de células más o menos cilíndricas bajas. Estas células aumentarán en altura, en tanto su diferenciación se vuelve más significativa. Los ameloblastos se destacan en esta etapa, lo que lleva a que el epitelio interno sea comúnmente denominado epitelio interno, pre ameloblástico o epitelio dental interno. (Fig 21)<sup>30</sup>

Figura 21: Estadio de casquete inicial.

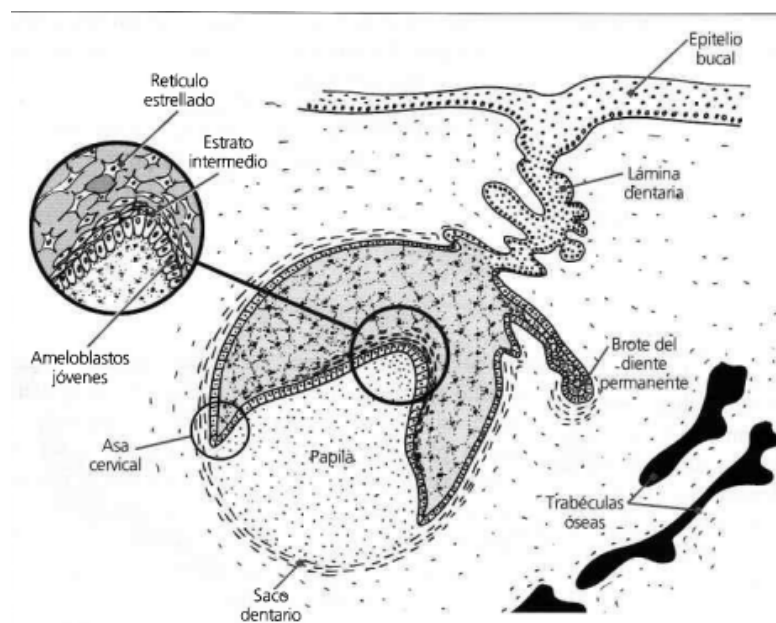


(Fuente: Gómez de Ferraris M, Campos Muñoz A. Histología y embriología bucodental. 2nd ed. Madrid: Médica Panamericana; 2013. 2(3).)

### 4.2.2.3 Estadio de campana

Ocurre entre las catorce y dieciocho semanas de gestación, la invaginación del epitelio interno se intensifica, adoptando la forma característica de una campana. Durante este período, se pueden observar cambios tanto estructurales como histoquímicos en el órgano del esmalte, la papila y el saco dentario, respectivamente. El desarrollo progresivo del proceso permite distinguir en el estadio de campana una fase inicial y otra más avanzada, en las cuales se vuelven más notorios los procesos de morfo e histodiferenciación. Órgano del esmalte: en la etapa inicial, el órgano del esmalte presenta una nueva capa: el estrato intermedio, situada entre el retículo estrellado y el epitelio interno. La existencia de este componente celular en el órgano del esmalte representa un dato de relevancia significativa para llevar a cabo el diagnóstico histológico diferencial respecto a la fase previa de casquete. (Fig 22) <sup>30</sup>

Figura 22: Campana inicial

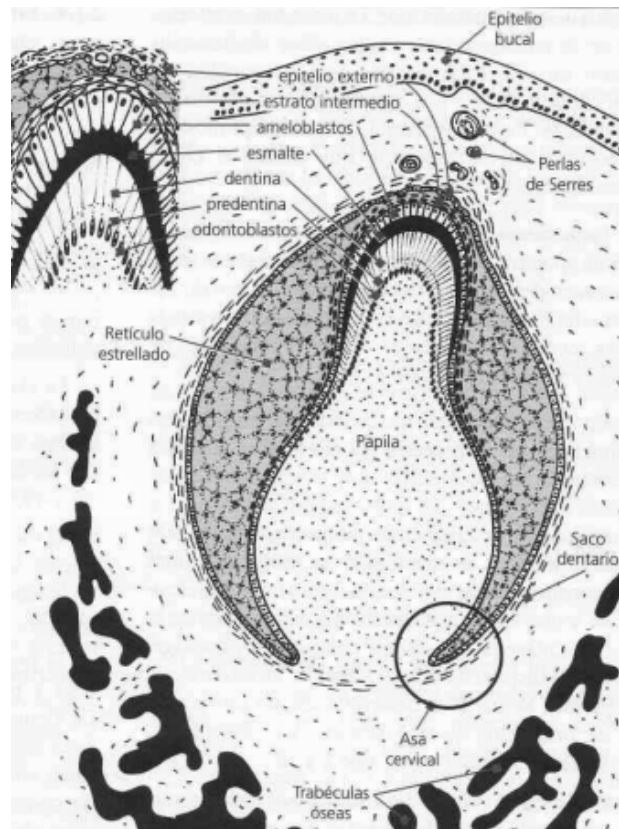


(Fuente: Gómez de Ferraris M, Campos Muñoz A. Histología y embriología bucodental. 2nd ed. Madrid: Médica Panamericana; 2013. 2(3).)

#### **4.2.2.4 Estadio terminal**

En esta etapa comienza cuando se identifica, en la zona de las futuras cúspides o borde incisal, la presencia del depósito de la matriz del esmalte sobre las capas de la dentina en desarrollo. El crecimiento aposicional del esmalte y dentina se realiza por el depósito de capas sucesivas de una matriz extracelular en forma regular y rítmica. Se alternan períodos de actividad y reposo a intervalos definidos. La elaboración de la matriz orgánica, a cargo de los odontoblastos para la dentina y de los ameloblastos para el esmalte, es inmediatamente seguida por las fases iniciales de su mineralización. El mecanismo de formación de la corona se realiza de la siguiente manera: primero se depositan unas laminillas de dentina y luego se forma una de esmalte. El proceso se inicia en las cúspides o borde incisal y paulatinamente se extiende hacia cervical. Los dientes con varias cúspides, se inician en cada cúspide de forma independiente y luego se unen entre sí. (Fig 23)<sup>30</sup>

Figura 23: Estadío de Folículo dentario



(Fuente: Gómez de Ferraris M, Campos Muñoz A. Histología y embriología bucodental. 2nd ed. Madrid: Médica

Panamericana; 2013. 2(3).)

### 4.2.3 ETIOLOGÍA Y FACTORES DE RIESGO

El desarrollo dental embrionario puede sufrir influencia de una diversidad de factores genéticos, ambientales y sistémicos. Comprender estos factores de riesgo es esencial para evaluar la probabilidad de AD en individuos y poblaciones.

La etiología de las AD puede ser multifactorial, con causas que varían según el tipo específico de anomalía. Se destacan algunos de los principales factores y causas asociadas con estas anomalías: <sup>33</sup>

#### **4.2.3.1 Factores genéticos**

Muchas AD tienen un componente genético. Mutaciones genéticas pueden perturbar el desarrollo normal de los dientes, generando condiciones como microdoncia, macrodoncia, dientes supernumerarios, fusiones dentales, entre otras.<sup>33</sup>

#### **4.2.3.2 Factores ambientales**

Exposiciones ambientales durante el desarrollo fetal, como infecciones virales, carencias nutricionales, traumas, exposición a sustancias tóxicas o medicamentos teratogénicos, pueden influir en la formación dental y desencadenar anomalías.<sup>33</sup>

#### **4.2.3.3 Factores sistémicos**

Condiciones médicas subyacentes, como síndromes genéticos (por ejemplo, síndrome de Down, síndrome de Turner, displasia ectodérmica), trastornos endocrinos, enfermedades metabólicas o enfermedades crónicas, pueden asociarse con AD.<sup>33</sup>

#### **4.2.3.4 Interferencias durante el desarrollo embrionario**

Alteraciones en los procesos de embriogénesis dental, como la migración, proliferación, diferenciación y morfogénesis de las células dentales, pueden ocasionar diversas AD.<sup>33</sup>

#### **4.2.3.5 Herencia y predisposición familiar**

Algunas AD pueden presentar un patrón de herencia específico, y los antecedentes familiares de ciertas condiciones dentales pueden aumentar el riesgo de anomalías en los descendientes.<sup>33</sup>

#### **4.2.3.6 Trauma y lesiones durante el desarrollo dental**

Lesiones físicas durante el período de desarrollo dental, como traumas o infecciones, pueden perturbar la formación normal de los dientes y generar anomalías en su estructura o morfología.<sup>33</sup>

#### **4.2.3.7 Factores nutricionales**

Deficiencias nutricionales durante el desarrollo fetal o infantil, como la falta de vitamina D o calcio, pueden afectar la mineralización de los dientes y contribuir al desarrollo de anomalías como la hipodoncia o la hipoplasia del esmalte.

Es importante tener en cuenta que muchas AD pueden ser el resultado de la interacción de múltiples factores genéticos, ambientales y sistémicos. Además, la investigación continua en este campo revela nuevas asociaciones y factores de riesgo que contribuyen al desarrollo de AD.<sup>33</sup>

### **4.2.4 CONSECUENCIAS CLÍNICAS**

Las AD pueden desencadenar una variedad de implicaciones clínicas que afectan la función, la estética y la salud bucal de un individuo. A continuación, se enumeran algunas de las consecuencias clínicas más frecuentes asociadas con estas anomalías.<sup>37, 38</sup>

#### **4.2.4.1 Maloclusión**

Las AD pueden provocar una mala alineación de los dientes superiores e inferiores al cerrar la mandíbula, lo que repercute en la mordida, la función masticatoria y la articulación temporomandibular, con posibles consecuencias como dolor facial y trastornos temporomandibulares.<sup>37, 38</sup>

#### **4.2.4.2 Problemas de erupción**

Algunas AD pueden interferir con la erupción normal de los dientes, ocasionando impactación, retraso o erupción ectópica, lo cual puede generar dolor, inflamación, riesgo de infección y afectar la alineación y oclusión dental.<sup>37, 38</sup>

#### **4.2.4.3 Problemas estéticos**

Las AD pueden influir en la estética dental y facial, afectando la armonía de la sonrisa y la apariencia facial, lo cual puede impactar la autoestima y confianza del individuo.<sup>37, 38</sup>

#### **4.2.4.4 Problemas funcionales**

Algunas AD pueden afectar la función masticatoria, la pronunciación del habla y la capacidad de mantener una higiene oral adecuada, dificultando la limpieza dental y aumentando el riesgo de caries y enfermedad periodontal.<sup>37, 38</sup>

#### **4.2.4.5 Problemas periodontales**

Algunas AD pueden predisponer a problemas periodontales como enfermedades de las encías y pérdida ósea, debido a la dificultad para la limpieza dental adecuada o a la maloclusión que ejerce presión sobre los tejidos periodontales.<sup>37, 38</sup>

#### **4.2.4.6 Problemas de alineación**

Las AD pueden resultar en dientes mal alineados, lo que puede ocasionar dificultades para masticar y problemas estéticos.<sup>37, 38</sup>

#### **4.2.4.7 Impactación dental**

Algunas AD pueden interferir con la erupción normal de los dientes, provocando impactación dental y problemas asociados como dolor e inflamación.<sup>35, 36</sup>

#### **4.2.4.8 Dificultades en el habla**

Las AD pueden afectar la pronunciación del habla debido a la posición o forma anormal de los dientes.<sup>37, 38</sup>

#### **4.2.4.9 Mayor riesgo de caries**

Algunas AD dificultan la limpieza adecuada de los dientes, aumentando el riesgo de caries y enfermedad periodontal.<sup>37, 38</sup>

#### **4.2.4.10 Dolor y molestias**

Las AD pueden causar dolor y molestias, especialmente si interfieren con la función normal de la mandíbula y la boca.<sup>37, 38</sup>

#### **4.2.4.11 Problemas de la articulación temporomandibular**

Las AD pueden contribuir a problemas en la articulación temporomandibular, causando dolor, clics y limitaciones en el movimiento de la mandíbula.<sup>37, 38</sup>

#### **4.2.4.12 Mayor riesgo de trauma dental**

Algunas AD aumentan el riesgo de lesiones dentales debido a una mayor exposición de los dientes a los impactos.<sup>37, 38</sup>

#### **4.2.4.13 Dificultades en la higiene oral**

Las AD pueden dificultar mantener una buena higiene oral, aumentando el riesgo de enfermedades dentales y periodontales.

Estas son solo algunas de las múltiples consecuencias clínicas que pueden surgir debido a las AD. Es esencial que los profesionales de la salud dental reconozcan estas anomalías y comprendan su impacto en la salud oral y general de los

pacientes, para proporcionar el tratamiento adecuado y prevenir complicaciones a largo plazo.<sup>37, 38</sup>

#### 4.2.5 DIAGNÓSTICO

Existen muchas técnicas de identificar y diagnosticar cualquier AD.

- Historia clínica: Comienza recopilando información sobre el historial dental del paciente, incluyendo antecedentes familiares de AD, cualquier trauma previo, y el desarrollo dental durante la infancia y la adolescencia.<sup>50, 51</sup>
- Examen visual: Realiza un examen visual detallado de la cavidad oral y los dientes del paciente en busca de anomalías evidentes, como dientes supernumerarios, anomalías en la forma o tamaño de los dientes, o malposiciones dentales.
- Palpación: Utiliza la palpación para detectar irregularidades en las estructuras dentales y periodontales, como quistes, tumores o anomalías en la forma de las raíces dentales.
- Exploración con sonda: Emplea una sonda dental para evaluar la profundidad de las bolsas periodontales, identificar áreas de recesión gingival o detectar fisuras o defectos en el esmalte dental que podrían indicar anomalías estructurales.
- Radiografías: Solicita radiografías intraorales y extraorales según sea necesario para evaluar la estructura ósea, la posición de los dientes, la presencia de dientes supernumerarios o impactados, y otras anomalías que pueden no ser visibles en un examen visual.
- Examen funcional: Observa la oclusión del paciente y su función masticatoria para detectar maloclusiones, problemas de articulación temporomandibular (ATM) u otras anomalías relacionadas con la función dental.

Anomalías dentales con riesgo potencial en el funcionamiento de la cavidad oral y la estética de la sonrisa

- Derivación a especialistas: En casos de anomalías complejas o poco comunes, considera derivar al paciente a un especialista en ortodoncia, cirugía oral, periodoncia o endodoncia para una evaluación más detallada y un plan de tratamiento adecuado.<sup>50, 51</sup>

#### **4.2.6 OPCIONES DE TRATAMIENTO**

El clínico a veces se encuentra en dificultad a la hora de identificar, diagnosticar y tratarlas AD por diferentes razones:

- La variedad de anomalías que existen, algunas de las cuales pueden ser poco comunes o difíciles de reconocer sin experiencia especializada.
- Diagnóstico temprano, algunas AD pueden no ser evidentes hasta que el paciente haya alcanzado cierta edad o etapa de desarrollo, lo que dificulta su detección temprana y así la prevención del avance de sus repercusiones.
- Interpretación de imágenes, la interpretación de radiografías y otras imágenes puede ser complicada, especialmente en el caso de anomalías sutiles o malformaciones pequeñas.
- Coexistencia de anomalías, en algunos casos, pueden coexistir múltiples AD en un mismo paciente, lo que dificulta aún más su identificación y diagnóstico.<sup>52</sup>

##### **4.2.6.1 Anomalías de Número**

Hay varias opciones de planificación ortodóntica para casos con ausencia congénita de incisivos laterales superiores. Este tema genera opiniones divididas entre ortodoncistas y rehabilitadores bucales debido a las ventajas y desventajas de cada tratamiento. Las opciones pueden incluir abrir espacios para futuros implantes y/o restauraciones protésicas, o cerrar los espacios moviendo los caninos maxilares a la

posición de los incisivos laterales. Un diagnóstico preciso y una evaluación cuidadosa de cada paciente son esenciales para determinar el mejor enfoque terapéutico.<sup>53</sup>

Las opciones de tratamiento pueden incluir la extracción quirúrgica del mesiodens. Si los dientes permanentes no erupcionan en un tiempo razonable después de la extracción, puede ser necesaria una exposición quirúrgica y tratamiento ortodóntico para asegurar la erupción y alineación adecuada de los dientes. En algunos casos, también es necesario un tratamiento de ortodoncia fija para crear suficiente espacio en el arco antes de la erupción y alineación de los incisivos. Un diagnóstico temprano permite aplicar el tratamiento más adecuado, lo que a menudo reduce la extensión de la cirugía, el tratamiento ortodóntico y las posibles complicaciones.<sup>54</sup>

#### **4.2.6.2 Anomalías de tamaño**

Las opciones de tratamiento para el manejo integral de la microdoncia, que también puede incluir hipodoncia, varían, pero generalmente incluyen las siguientes:

- Tratamiento de ortodoncia: para optimizar la posición del diente o dientes con microdoncia.
- Tratamiento restaurador: utilizando técnicas directas e indirectas en el diente o dientes de microdonte.
- Ortodoncia artrestauradoricular y tratamiento .
- Extracción de los dientes afectados por microdoncia y tratamiento ortodóntico, con reemplazo de los dientes si es necesario.
- Extracción y sustitución de dientes.<sup>55</sup>

#### **4.2.6.3 Anomalías de forma**

Fusión y geminación en dientes primarios: Como parte del tratamiento dental, se aplica un sellador de fosas y fisuras para evitar la acumulación de placa y prevenir caries, mientras se lleva a cabo la exfoliación del diente.<sup>12</sup>

#### **4.2.6.4 Anomalías de Color**

Fluorosis: Se emplean técnicas de megaabrasión y microabrasión selectiva para reconstruir la morfología de la macro y micro superficie. Además se puede realizar blanqueamiento eléctrico, seguido de un blanqueamiento casero y una infiltración de resina para mejorar la apariencia estética.<sup>56</sup>

#### **4.2.6.5 Anomalías de desarrollo**

Para la hipoplasia, los dientes anteriores pueden no requerir tratamiento si no presentan síntomas y el paciente no está preocupado por su apariencia estética. Sin embargo, si hay dientes hipoplásicos que afectan la estética, se pueden aplicar restauraciones de composite directas para restaurar su forma natural, sin necesidad de preparación previa. En cuanto a los dientes posteriores, si la afectación es mínima, se pueden usar selladores de fisuras o restauraciones compuestas. En casos de falta de cooperación del paciente o sensibilidad extrema, se pueden considerar selladores de fisuras GIC. Cuando la superficie del diente está significativamente afectada, pueden ser necesarias coronas metálicas preformadas, restauraciones compuestas o incrustaciones adhesivas.<sup>57</sup>

#### **4.2.6.6 Anomalías hereditarias**

Hipomineralización: Es importante tener en cuenta que en ocasiones resulta desafiante lograr una unión directa de la resina compuesta en los dientes que

Anomalías dentales con riesgo potencial en el funcionamiento de la cavidad oral y la estética de la sonrisa

presentan un esmalte poco mineralizado. Además, los dientes con hipomineralización suelen conservar su forma y tamaño normales, lo que requiere una preparación dental para restaurar tanto el perfil de emergencia como la morfología dental adecuada. Por consiguiente, el enfoque conservador del tratamiento, que implica técnicas como el blanqueamiento dental y la microabrasión, debe considerarse como primera opción debido a su menor grado de invasión. Otra alternativa menos invasiva es la infiltración de resina, que puede ser efectiva en el tratamiento de manchas blancas en las áreas vestibulares.<sup>58</sup>

Concrescencia: La movilización de dientes con concrescencia no es aconsejable debido a la necesidad de aplicar fuerzas extremadamente intensas. No obstante, una vez separados, pueden ser tratados normalmente. Separar dos dientes con concrescencia puede ser factible, aunque depende del área afectada, el acceso quirúrgico y, principalmente, la necesidad clínica.<sup>58</sup>

Diente invaginado: el tratamiento se centró en la porción afectada, manteniendo la vitalidad pulpar. Después de seis meses, las radiografías confirmaron la resolución de la patología periapical, mientras que la evaluación clínica evidenció la persistencia de la vitalidad pulpar tras el tratamiento endodóntico de esta anomalía.

17

La extracción dental puede ser necesaria como parte del plan de tratamiento ortodóntico cuando se utilizan perlas de esmalte.<sup>18</sup>

Se presenta un procedimiento basado en el diagnóstico para preparar dientes anteriores de forma conservadora, destinado a restauraciones de porcelana y composite adheridas. Este protocolo incluye etapas como el encerado aditivo diagnóstico, el alargamiento estético de las coronas periodontales, la maqueta

Anomalías dentales con riesgo potencial en el funcionamiento de la cavidad oral y la estética de la sonrisa

acrílica directa, las preparaciones conservadoras para carillas de cerámica, los pasos de cementación y las restauraciones directas con resina compuesta, todos ellos empleados en la rehabilitación estética dental.<sup>20</sup>

Odontodisplasia regional: La odontodisplasia regional fue tratada con la combinación de extracciones dentales tempranas seguidas de ortodoncia, cirugía y la utilización de prótesis.<sup>59</sup>

Amelogenesis Imperfecta: En la mayoría de los casos suele ser necesario un enfoque de tratamiento integral que abarca desde el mantenimiento de una adecuada higiene bucal hasta procedimientos como extracciones dentales, tratamientos de conducto, y la colocación de puentes temporales en los dientes posteriores para restaurar la altura de la mordida perdida. También se pueden considerar prótesis parciales fijas, junto con un seguimiento regular cada uno o dos años, complementado con una óptima higiene oral.<sup>60</sup>

Dentinogénesis Imperfecta: El manejo de Dentinogénesis implica la erradicación de posibles focos de infección o molestias, la búsqueda de una apariencia dental más favorable y la preservación de la integridad de los dientes posteriores frente al desgaste. Este proceso terapéutico, iniciado en la niñez, suele extenderse hasta la edad adulta, ofreciendo una variedad de alternativas como coronas, prótesis removibles e implantes dentales, adaptadas a la edad del paciente y las condiciones de su dentadura.<sup>61</sup>

## **5. MARCO METODOLÓGICO**

### **5.1 DISEÑO DE LA INVESTIGACIÓN**

Corresponde al tipo no experimental porque se realiza a través de la observación, sin intervenir o manipular el objeto estudiado o tratar de controlar las variables de la situación analizada.

Dentro los estudios analizados, corresponde a un estudio de tipo descriptivo ya que los investigadores se limitaron a registrar los datos encontrados en la literatura referente al tema de interés.

### **5.2 TIPO DE ESTUDIO**

Este trabajo de tipo revisión de la literatura pretende hacer un recuento para analizar los tipos de AD que son más frecuentes, y cómo afectan en la cavidad oral. Es por tal motivo que corresponde a un tipo de estudio tipo descriptivo, por ser una selección detallada, selectiva y crítica que integra la información esencial en una perspectiva unitaria y de conjunto con la finalidad de examinar la bibliografía publicada por el tema.

### **5.3 MÉTODO DE ESTUDIO**

Se trata de un estudio deductivo ya que la revisión de la literatura realizada permite conocer y presentar conclusiones sobre las AD más frecuentes que afectan directamente la función y la estética de la cavidad oral.

## **5.4 ESTRATEGIAS DE BÚSQUEDA**

Se buscará la información pertinente teniendo en cuenta otros trabajos de investigación relacionados que puedan ser útiles para la investigación. Se tomara en cuenta la literatura científica reciente, ya que esta se encuentra en constante evolución.

## **5.5 MÉTODOS DE BÚSQUEDA**

Para la realización de este proyecto final se utilizaron diferentes bases de datos de investigación de la salud como EBSCO, y buscadores especializados como Scopus, pubmed/MEDLINE, CINAHL, Scielo, y Web of Science, con el objetivo de proporcionar una contribución original al conocimiento en un campo específico de estudio, desde un criterio objetivo y actual.

## **5.6 CRITERIOS DE BÚSQUEDA**

Los articulos que fueron escogidos cumplieron los siguientes criterios de inclusión:

- Artículos de investigaciones originales y de revistas académicas.
- Artículos de investigación con resumen disponible publicados en portugués, inglés y español.
- Artículos publicados y revisiones de la literatura desde 2014 hasta el 2024.

Los artículos excluidos de la búsqueda fueron dentro de los siguientes criterios de exclusión:

- Artículos de investigación con fechas de publicación muy antiguas.
- Artículos de investigación que excluyen tangencialmente el tema o que no abordan directamente los aspectos clave.

## 6. DISCUSIÓN

En un estudio realizado en Turquía en el 2017 por Bilge et al, se investigó sobre la prevalencia de AD mediante el uso de radiografías panorámicas digitales. La prevalencia de AD fue del 39,2%. Las anomalías de posición (60,8%) y forma (27,8%) fueron los tipos de anomalías más comunes y las anomalías de tamaño (8,2%), estructura (0,2%) y número (17%) fueron las menores en ambos sexos. Las anomalías de impactación (45,5%), dilaceraciones (16,3%), hipodoncia (13,8%) y taurodontismo (11,2%) fueron los subtipos más comunes de AD.<sup>43</sup>

Por otro lado, en una investigación para evaluar la prevalencia de AD entre niños de 0 a 16 años que asisten a la Clínica Dental Pediátrica del Hospital Universitario de Lagos, Nigeria, realizada por Olubukola et al, muestra que entre los 6.175 registros odontológicos de los pacientes revisados, Un total de 1.090 (17,52%) presentaron AD. La anomalía más común fue la hipoplasia 550 (9,06%), seguida de la retención de dientes deciduos 546 (8,84%) y la hipodoncia 84 (1,36%). La DI 1 (0,02) y la transposición 1 (0,02) fueron las anomalías menos prevalentes.<sup>44</sup>

Siendo evidente la alta prevalencia de las AD se considera de suma importancia saber identificarlas y diagnosticarlas, conocer sus causas y repercusiones para prevenir el desarrollo de cualquier otro problema dental, además de saber delimitar cuando nos encontramos con una anomalía que representa un riesgo para el funcionamiento de la cavidad oral y la estética de la sonrisa o ambas.

Herrera-Atoche et al, explican que las anomalías de número son AD que pueden repercutir en la cavidad oral pues la agenesia conlleva la falta de formación del hueso alveolar que normalmente sostiene los dientes. Esto a menudo resulta en bordes alveolares colapsados o reducidos, estos pacientes también pueden

experimentar cambios en el crecimiento maxilar y desarrollo, afectando directamente la estética del individuo.<sup>8</sup>

La Hiperdoncia además de una estética desfavorable si se encuentra en el sector anterior, también puede provocar problemas ortodóncicos como desplazamiento, rotación o impactación de los dientes vecinos, comprometiendo también funcionamiento.<sup>9</sup>

Es evidente que las anomalías de número pueden comprometer tanto el funcionamiento como la estética del paciente.

Villanueva et al, en el año 2018, explicaron que las anomalías de tamaño (microdoncia y macrodoncia) pueden afectar la oclusión normal pues pueden afectar la alineación de los dientes y la mordida, lo que puede conducir a una maloclusión. Además de una estética desfavorable al verse alterada la normalidad del tamaño del diente. Confirmándose que las anomalías de tamaño afectan tanto estética como el funcionamiento de la cavidad oral.<sup>11</sup>

Chen et al, dicen que las anomalías de forma de los dientes pueden afectar tanto el funcionamiento normal de la cavidad oral como la estética del paciente, en esto concuerdan con Beltrán et al <sup>40</sup>, Goh et al <sup>39</sup>, Eui et al <sup>38</sup>, Consolaro et al <sup>13</sup>, Pach et al <sup>15</sup> y Zhang et al <sup>41</sup>. En sus publicaciones explican que las AD de forma pueden conllevar a una mayor dificultad para higienizar los dientes debido a su estructura y forma inusuales, lo que aumenta la posibilidad de acumulación de placa teniendo un mayor riesgo a apariciones de caries y enfermedad periodontal, incorrecta posición de los dientes afectados, lo cual puede resultar en desalineaciones que impactan la manera en que los dientes encajan y se alinean en la boca, pueden influir en el crecimiento y desarrollo adecuado de los huesos maxilares y faciales, lo que

potencialmente resulta en asimetría facial y otros problemas relacionados con la estructura ósea, puede aumentar el riesgo de exposición de la pulpa debido a lesiones de caries y procedimientos dentales, lo que puede complicar la planificación de tratamientos protésicos y ortodóncicos.<sup>13, 15, 39, 40 41, 42, 43</sup> Por otro lado, Pena et al <sup>19</sup> difieren, pues explican que algunas anomalías de forma como los dientes conoides no suelen generar problemas más allá de la estética de la sonrisa.<sup>20</sup>

En cuanto a las anomalías de color Wang et al, dicen que en la fluorosis existe un mayor riesgo a desarrollar lesiones caries, además de que comprometen directamente la estética al alterar la uniformidad del color de la corona del diente.<sup>22</sup>

En las anomalías de desarrollo, Chumpitaz et al <sup>20</sup>, Alotaibi et al <sup>22</sup>, Lindskog et al <sup>23</sup>, Martinovic et al <sup>25</sup>, Fuentes et al <sup>47</sup>, Tremillo et al <sup>69</sup>, concuerdan en sus estudios en que las anomalías de desarrollo en las que se centraron respectivamente tienen mayor riesgo a la aparición de lesiones de caries por la mejor colonización y retención de bacterias cariogénicas y mayor solubilidad en el ácido que tienen los tejidos de los dientes en estas anomalías en comparación con los tejidos normales, problemas en la erupción y dificultad en la articulación del habla y de la masticación, además de mencionar las deficiencias estéticas que traen consigo.

Las alteraciones del esmalte, dentina y cemento tienen todas en común que tienden a presentar mayor sensibilidad, los dientes serán más propensos a desgastes con mayor rapidez, fracturas, mayor riesgo a lesiones de caries y pérdida de piezas prematuramente, en esto coinciden los autores Afre et al <sup>29</sup>, Consolaro et al.<sup>13</sup>

Es evidente que la mayoría de las AD comprenden un alto riesgo en cuanto funcionamiento y estética de la cavidad bucal, pero según la evidencia científica hay

un grupo de AD que solo comprometen la estética de la sonrisa o que únicamente comprometen en el funcionamiento, además de que algunas no afectan directamente la estética de la sonrisa ni el funcionamiento de la cavidad oral, sino que serán alteraciones que solo significaran un riesgo a la hora de llevar a cabo un tratamiento odontológico.

Las dilaceraciones no representan un riesgo potencial en el funcionamiento del diente en la cavidad oral, únicamente representa una complicación a la hora de realizar un tratamiento endodóntico, extracciones dentales, así como dificultades en el movimiento ortodóntico, así lo describe la revista *International Journal of Morphology* en una de sus publicaciones en el 2015.<sup>47</sup>

Existe la discusión de si las perlas del esmalte tiene alguna repercusión, pues en el 2017 Calero et al<sup>46</sup> en la Revista *Gastrohnutp*, en su publicación explica que los tres casos estudiados concuerdan con los reportes de la literatura en la que describe las perlas del esmalte como anomalías asintomáticas y de baja prevalencia. El hecho que el grupo de pacientes examinados tuvieran requerimiento de exodoncia limitó evaluar las implicaciones periodontales como lo han reportado otros autores.<sup>46</sup>

El Taurodontismo es una anomalía morfo-anatómica que no sólo presenta relevancia en el campo endodóntico, sino también en las áreas de ortodoncia, periodoncia, restauración protésica y cirugía. Clínicamente, la anatomía variada y dificultosa de la cámara y sistema de conductos de un diente con taurodontismo complica su manejo endodóntico. Sumado a ello, la presencia de restos necróticos de una pulpa dental vital voluminosa y sangrante difícil de eliminar, convierten al tratamiento endodóntico en un verdadero desafío, sin embargo queda descrito que

no representara un riesgo para la estética de la sonrisa o el correcto funcionamiento de la cavidad oral hasta que sea necesario una intervención odontológica.<sup>14</sup>

La concrecencia es asintomática y no representa un riesgo hasta que se requiere un tratamiento endodóntico u ortodóncico, solo representará un riesgo potencial específicamente en los casos de dientes no erupcionados en los que puede ocurrir anquilosis alveolodental seguida de reabsorción radicular de reemplazo, debido a la atrofia del ligamento periodontal después de años sin función.<sup>40</sup>

En esta investigación queda descrito como es mayor el número de anomalías que afectan directamente la estética de la sonrisa que el número que afecta el funcionamiento ideal de la cavidad oral, además de quedar en evidencia que algunas AD no afectan directamente la estética de la sonrisa ni el funcionamiento de la cavidad oral, sino que serán alteraciones que solo significaran un riesgo a la hora de llevar a cabo un tratamiento odontológico como lo son las Concrecencias, Taurodontismo y Dilaceraciones.

## **7. CONCLUSIONES**

En este trabajo final se ha abordado de manera exhaustiva la identificación y diagnóstico de anomalías dentales que afectan tanto la función como la estética de la cavidad oral. A través de la revisión de la literatura y la recopilación de información especializada, se han alcanzado los siguientes hallazgos y conclusiones principales:

- Las anomalías dentales pueden comprometer significativamente la función de los dientes en la cavidad oral. Desde maloclusiones hasta problemas estructurales como microdontia o macrodontia, cada condición puede afectar

la masticación, la articulación y la salud periodontal del individuo, a excepción de los dientes conoides.

- Además de la función, las anomalías dentales tienen un impacto notable en la estética de la sonrisa y, por ende, en la autoestima y la confianza del paciente. Conocer cómo las AD afectan la apariencia facial y cómo pueden corregirse es crucial para ofrecer opciones de tratamiento que mejoren la calidad de vida del individuo, a excepción de Concrecencias, Taurodontismo y Dilaceraciones, que como fue descrito no repercuten directamente en el correcto funcionamiento de la cavidad oral.
- Se ha abordado detalladamente el proceso para identificar y diagnosticar cada tipo de anomalía dental. Se ha destacado la importancia crítica de reconocer las anomalías dentales desde etapas tempranas. Esto no solo facilita un tratamiento más efectivo y menos invasivo, sino que también previene complicaciones futuras que podrían afectar la salud bucodental del paciente. Esta precisión en el diagnóstico es fundamental para planificar y ejecutar tratamientos efectivos que restablezcan tanto la función como la estética dental.

## **8. RECOMENDACIONES**

- Incluir enfoques terapéuticos y de manejo para diferentes tipos de anomalías dentales, incluyendo consideraciones estéticas y funcionales.
- Revisa estudios y avances actuales en el campo de las anomalías dentales, incluyendo investigaciones genéticas.
- Revisión de casos clínicos para tomar en consideración las opciones de tratamiento que pueden ser realizados.

## 9. REFERENCIAS BIBLIOGRÁFICAS

1. Marín NG, Soto AL. Frecuencia de anomalías dentales de número en niños costarricenses atendidos en la Facultad de Odontología de la Universidad de Costa Rica. *Odovtos - International Journal of Dental Sciences* 2019, 13(3).
2. García Rosales L, Rebolledo Cobos M, Moreno Juvinao V, Mejía Grimaldo D, de La Hoz Urrutia L. Anomalías dentales en personas con discapacidad. *Rev Cubana Estomatol.* 2020. 12(3)
3. Sella Tunis T, Sarne O, Hershkovitz I, Finkelstein T, Pavlidi AM, Shapira Y, Davidovitch M, Shpack N. Dental Anomalies' Characteristics. *Diagnostics (Basel).* 2021 Jun 25;11(7):1161.
4. Vinjolli F, Zeqaj M, Dragusha E, Malara A, Danesi C, Laganà G. Dental anomalies in an Albanian orthodontic sample: a retrospective study. *BMC Oral Health.* 2023 Jan 28;23(1):47.
5. Jehan ALHumaid, Maryam Buholayka, Arishiya Thapasum, Muhanad Alhareky, Maha Abdelsalam, Amr Bughsan, Investigating prevalence of dental anomalies in Eastern Province of Saudi Arabia through digital orthopantomogram, *Saudi Journal of Biological Sciences*, 2021. 28 (5).
6. García Rosales Liliana, Rebolledo Cobos Martha, Moreno Juvinao Virginia, Mejía Grimaldo Daniella, de La Hoz Urrutia Lizeth. Anomalías dentales en personas con discapacidad. *Rev Cubana Estomatol.* 2020 57( 3 ).
7. Gutiérrez Marín Natalia, López Soto Andrea. Frecuencia de anomalías dentales de número en niños costarricenses atendidos en la Facultad de Odontología de la Universidad de Costa Rica. *Odovtos.* 2019. 21(1).

8. José Rubén Herrera-Atoche, Carlos Roberto Medina-Mazariegos, Iván Daniel Zúñiga-Herrera, Gabriel Eduardo Colomé-Ruiz, Fernando Javier Aguilar-Ayala, Alicia Leonor Pinzón-Te, Fernando Javier Aguilar-Pérez, Growth differences in patients with dental agenesis, how its location impacts facial morphology, *Journal of Dental Sciences*, 2020. 2(8)
9. Thomas E, Oettlé AC, Becker PJ. Supernumerary teeth in a sample of South African dental patients. 2023 78(2).
10. Agurto-S Paulina, Nicholson Christopher, del Sol Mariano. Proposal of Anatomical Terms for Alterations in Tooth Size: "Microdontia and Macrodonia". *Int. J. Morphol.* 2019 37(1).
11. Macías-Villanueva Tania Gisela, Gutiérrez-Rojo Jaime Fabian. Percepción de microdoncia y alteración vertical de tamaño de incisivos superiores por estudiantes de la Licenciatura de Cirujano Dentista de la Universidad Autónoma de Nayarit. *Odontostomatología* 2018. 20(32).
12. Zachrisson E. Fusión y geminación dental en dientes primarios: reporte de un caso clínico. *Rev. Odontopediatr. Latinoam.* 2021. (11).
13. Consolaro A, Hadaya O, Miranda DAO, Consolaro RB. Concrescence: can the teeth involved be moved or separated? *Dental Press J Orthod.* 2020 Jan-Feb;25(1):20-25.
14. Dineshshankar J, Sivakumar M, Balasubramanium AM, Kesavan G, Karthikeyan M, Prasad VS. Taurodontism. *J Pharm Bioallied.* 2014. 13-5.
15. Pach J, Regulski PA, Tomczyk J, Reymond J, Osipowicz K, Strużycka I. Prevalence of Taurodontism in Contemporary and Historical

- Populations from Radom: A Biometric Analysis of Radiological Data. *J Clin Med*. 2023. 12(18).
16. Coria-Bello M, Morales-González FJ. Dens invaginatus u odontoma dilatado, controversia de una definición [Dens invaginatus or dilated odontoma, a definition controversy]. *Rev Cient Odontol*. 2021. 21;9(2).
  17. Farinha Inês, Pereira Beatriz, Pires Mariana Domingos, Vasconcelos Isabel, Martins Jorge N.R., Ginjeira António. Nonsurgical endodontic treatment of a mandibular canine presenting with dens invaginatus type IIIb: Case report. *Rev Port Estomatol Med Dent Cir Maxilofac*. 2020. 61(4).
  18. J. Bahillo, M. Freire, B. Martin-Biedma, P. Castelo-Baz. Endodontic and aesthetic management of a conoid tooth with type IIIA dens invaginatus. *European Journal of Paediatric Dentistry* 2021. 22 (4).
  19. Pena CE, Viotti RG, Dias WR, Santucci E, Rodrigues JA, Reis AF. Esthetic rehabilitation of anterior conoid teeth: comprehensive approach for improved and predictable results. *Eur J Esthet Dent*. 2009. 4(3).
  20. Chumpitaz-Cerrate Victor, Pardavé-Ponce Maricé Maribé, Chávez-Rimache Lesly, Erazo-Paredes Carlos, Pérez-Jimenez Vanessa. Fluorosis dental en adolescentes de instituciones educativas de Lima, Perú. *Odontología Vital*. 2023. (38).
  21. Wang Q, Meng Q, Meng J. Minimally invasive esthetic management of dental fluorosis: a case report. *J Int Med Res*. 2020. 48(10).
  22. Alotaibi RN, Howe BJ, Moreno Uribe LM, Sanchez C, Deleyiannis FWB, Padilla C, Poletta FA, Orioli IM, Buxó CJ, Wehby GL, Vieira AR, Murray J, Valencia-Ramírez C, Restrepo Muñeton CP, Long RE, Shaffer

- JR, Reis SE, Weinberg SM, Neiswanger K, McNeil DW, Marazita ML. Genetic Analyses of Enamel Hypoplasia in Multiethnic Cohorts. *Hum Hered.* 2022. 162).
23. Lindskog S, Blomlöf L. Cementum hypoplasia in teeth affected by juvenile periodontitis. *J Clin Periodontol.* 2013. 10(4).
24. Aliaga Muñoz, Begoña. Alteraciones dentarias y peridentarias; Publicaciones Didácticas. 2016 N° 74. 78(93).
25. Martinovic Gonzalo, Henríquez María José, Alister Juan Pablo, Manterola Carlos. Odontodisplasia Regional y Agenesia de Premolares. Reporte de un Caso. *Int. J. Odontostomat.* 2019. 13(3).
26. P. Beltri Orta, B. Bartolome Villar, M. R. Mourelle Martinez , F. Costa Ferrer. Odontodisplasia regional: a propósito de un caso. *Odontol Pediatr.* 2004. 12(1).
27. Martinovic Gonzalo, Henríquez María José, Alister Juan Pablo, Manterola Carlos. Odontodisplasia Regional y Agenesia de Premolares. Reporte de un Caso. *Int. J. Odontostomat.* 2019. 13(3).
28. Tremillo-Maldonado O, Molina-Frechero N, González-González R, Bologna-Molina R. Alteración del gen AMELX en amelogénesis imperfecta. *Gac Med Mex.* 2019;155(1).
29. Afre Socorro Analina, Téllez Tielves Norma de la Caridad. Dentinogénesis imperfecta tipo II. Manejo estomatológico. *Rev Ciencias Médicas.* 2020. 24(6).
30. Gómez de Ferraris M, Campos Muñoz A. Histología y embriología bucodental. 2nd ed. Madrid: Médica Panamericana; 2013. 2(3).

31. Martín-González J., Sánchez-Domínguez B., Tarilonte-Delgado M.L., Castellanos-Cosano L., Llamas-Carreras J.M., López-Frías F.J. et al . Anomalias y displasias dentarias de origen genético-hereditario. Av Odontoestomatol. 2012. 28(6).
32. Khan MI, Ahmed N, Neela PK, Unnisa N. The Human Genetics of Dental Anomalies. Glob Med Genet. 2022. 25;9(2).
33. Evangelista K, Teodoro AB, Bianchi J, Cevidanes LHS, de Oliveira Ruellas AC, Silva MAG, Valladares-Neto J. Prevalence of mandibular asymmetry in different skeletal sagittal patterns. Angle Orthod. 2022. 92(1).
34. Dankner E, Harari D, Rotstein I. Dens evaginatus of anterior teeth. Literature review and radiographic survey of 15,000 teeth. Oral Surg Oral Med Oral Pathol Oral Radiol Endod. 1996. 81(4).
35. Rakhshan V. Congenitally missing teeth (hypodontia): A review of the literature concerning the etiology, prevalence, risk factors, patterns and treatment. Dent Res J (Isfahan). 2015. 12(1).
36. Brook AH. Multilevel complex interactions between genetic, epigenetic and environmental factors in the etiology of anomalies of dental development. Arch Oral Biol. 2009. 54(1).
37. Chen F, Wang S, Bai N, Li X, Wang L, Xia X, Liu J, Tan F. Management of Fused Anterior Teeth: Review and Clinical Report. J Prosthodont. 2022. 31(4).
38. Kim Eui, Symington O, Kulkarni G. Conservative Management of Fused and Geminated Permanent Anterior Teeth. J Dent Child (Chic). 2019. 15;86(3).

39. Goh V, Tse OD. Management of Bilateral Mandibular Fused Teeth. *Cureus*. 2020. 12(4).
40. Beltrán Víctor, Leiva Carolina, Valdivia Iván, Cantín Mario, Fuentes Ramón. Dental Geminación in a Permanent Mandibular Central Incisor: an Uncommon Dental Anomaly. *Int. J. Odontostomat*. 2013. 7(1).
41. Zhang Y, Song WB, Fu S, Li HX, Wan CY. [Dens in dente: report of 3 cases and review of the literature]. *Shanghai Kou Qiang Yi Xue*. 2019. 28(2).
42. Del Castillo Ruíz V, Dulijh Uranga Hernández R, Zafra de la Rosa GF. *Genética Clínica*. 2da edición. Ciudad de Mexico El Manual Moderno; Bases moleculares de la herencia. 2019. 14 (15).
43. Bilge NH, Yeşiltepe S, Törenek Ağırman K, Çağlayan F, Bilge OM. Investigation of prevalence of dental anomalies by using digital panoramic radiographs. *Folia Morphol*. 2018. 77(2):323-328.
44. Olatosi OO, Oyapero A, Akinwande KO, Ayedun OS, Aladenika ET, Obe OI. Pattern and prevalence of dental anomalies among a paediatric population in Lagos, Nigeria. *Niger Postgrad Med J*. 2022. 29(2):167-172.
45. Castro-Rodríguez Yuri, Sihuay-Torres Kamila, Saenz-Velarde Renzo, Quispe-Romero Pamela, Valle-Armas Estefany, Albornoz-Miranda Fabián. Características morfométricas de los dientes multirradiculares a nivel de la zona de furcación. *Odontoestomatología*. 2018. 20( 31 ): 27-33.

46. Calero E, L Soto, J Corchuelo. Presencia de perlas del esmalte en pacientes que asistieron a la consulta particular remitidos para exodoncia con fines terapéuticos. *Rev Gastrohnup* 2017. 19 (2).
47. Ramón Fuentes, Alain Arias, Pablo Navarro, Nicolás Ottone, Cristina Bucchi. Morfometría de Premolares Mandibulares en Radiografías Panorámicas Digitales; Análisis de Curvaturas Radiculares. *Int. J. Morphol.* 2015 33(2):476-482.
48. María Alejandra Cardozo, Jesús Alberto Hernández. Diagnóstico y manejo de la anquilosis dentoalveolar. *Rev de Odontopediatría Latinoamericana.* 2015. 13(54).
49. Tymofiyeva O, Proff PC, Rottner K, Düring M, Jakob PM, Richter EJ. Diagnosis of dental abnormalities in children using 3-dimensional magnetic resonance imaging. *J Oral Maxillofac Surg.* 2013. 71(7):1159-69.
50. Büyükgöze-Dindar M, Tekbaş-Atay M. Prevalence of Dental Anomalies Assessed Using Panoramic Radiographs in a Sample of the Turkish Population. *Chin J Dent Res.* 2022. 25(3):189-196.
51. ACOSTA M. G, M. Q, , HERNÁNDEZ Z. Diagnóstico de Anomalías Dentarias en Pacientes Pediátricos con Acidosis Tubular Distal mediante Radiografía Panorámica. *Pesquisa Brasileira em Odontopediatría e Clínica Integrada.* 2012. 12(2):251-255.
52. Schroeder DK, Schroeder MA, Vasconcelos V. Agensis of maxillary lateral incisors: diagnosis and treatment options. *Dental Press J Orthod.* 2022. 6;27(1).

53. Russell KA, Folwarczna MA. Mesiodens--diagnosis and management of a common supernumerary tooth. *J Can Dent Assoc.* 2003 Jun;69(6):362-6.
54. Lavery DP, Thomas MB. The restorative management of microdontia. *Br Dent J.* 2016. 221(4):160-6.
55. Wang Y, Sa Y, Liang S, Jiang T. Minimally invasive treatment for esthetic management of severe dental fluorosis: a case report. *Oper Dent.* 2013. 38(4):358-62.
56. Martos J, Gewehr A, Paim E. Aesthetic approach for anterior teeth with enamel hypoplasia. *Contemp Clin Dent.* 2012. 3(1).
57. Patel A, Aghababaie S, Parekh S. Hypomineralisation or hypoplasia? *Br Dent J.* 2019. 227(8):683-686.
58. Hess P, Lauridsen EF, Daugaard-Jensen J, Worsaae N, Kofod T, Hermann NV. Treatment Strategies for Patients with Regional Odontodysplasia: A Presentation of Seven New Cases and a Review of the Literature. *Oral Health Prev Dent.* 2020. 4;18:669-681.
59. Roma M, Hegde P, Durga Nandhini M, Hegde S. Management guidelines for amelogenesis imperfecta: a case report and review of the literature. *J Med Case Rep.* 2021. 9;15(1):67.
60. Barron MJ, McDonnell ST, Mackie I, Dixon MJ. Hereditary dentine disorders: dentinogenesis imperfecta and dentine dysplasia. *Orphanet J Rare Dis.* 2008. 3(31).
61. Mursulí Sosa M, Rodríguez Bello H, Landa Mendoza L, Hernández M. Anomalías dentales.. *Gac méd espirit [Internet].* 2006 [citado 2 Jul 2024];8(1).

62. Patel, A., Aghababaie, S. & Parekh, S. Hypomineralisation or hypoplasia?. *Br Dent J* 227, 683–686 (2019)
63. Pena CE, Viotti RG, Dias WR, Santucci E, Rodrigues JA, Reis AF. Esthetic rehabilitation of anterior conoid teeth: comprehensive approach for improved and predictable results. *Eur J Esthet Dent*. 2009. 4(3).
64. Wang Q, Meng Q, Meng J. Minimally invasive esthetic management of dental fluorosis: a case report. *J Int Med Res*. 2020. 48(10).
65. Alotaibi RN, Howe BJ, Moreno Uribe LM, Sanchez C, Deleyiannis FWB, Padilla C, Poletta FA, Orioli IM, Buxó CJ, Wehby GL, Vieira AR, Murray J, Valencia-Ramírez C, Restrepo Muñeton CP, Long RE, Shaffer JR, Reis SE, Weinberg SM, Neiswanger K, McNeil DW, Marazita ML. Genetic Analyses of Enamel Hypoplasia in Multiethnic Cohorts. *Hum Hered*. 2022.
66. Das S, Warhadpande MM, Redij SA, Sabir H, Shirude T. Management of synodontia between dilacerated permanent maxillary central incisor and supernumerary tooth with aid of cone-beam computed tomography. *J Conserv Dent*. 2015 Mar-Apr;18(2).
67. Silva Cunha JL, Barboza Santana AV, Alves da Mota Santana L, Meneses Santos D, de Souza Amorim K, Maciel de Almeida Souza L, Ferreira de Sousa S, de Albuquerque-Júnior RLC. Regional Odontodysplasia Affecting the Maxilla. *Head Neck Pathol*. 2020 Mar;14(1):224-229.
68. Roma M, Hegde P, Durga Nandhini M, Hegde S. Management guidelines for amelogenesis imperfecta: a case report and review of the literature. *J Med Case Rep*. 2021 Feb 9;15(1).

69. Tremillo-Maldonado Omar, Molina-Frechero Nelly, González-González Rogelio, Bologna-Molina Ronell. Alteración del gen AMELX en amelogénesis imperfecta. Una breve revisión. Gac. Méd. Méx. 2019 12(3).