

**REPÚBLICA DOMINICANA**  
**UNIVERSIDAD IBEROAMERICANA**  
**FACULTAD DE CIENCIAS DE LA SALUD ESCUELA DE ODONTOLOGÍA**



**EFICACIA DE LA CIRUGÍA PIEZOELÉCTRICA VERSUS TÉCNICAS  
CONVENCIONALES EN LA EXTRACCIÓN DE TERCEROS MOLARES  
IMPACTADOS**

**TRABAJO FINAL DE REVISIÓN DE LITERATURA PARA OPTAR POR EL TÍTULO DE  
DOCTOR EN ODONTOLOGÍA**

**Sustentante:**

Daniela Patricia Torres Izquierdo 22-0145

Daniela Sthefany Santana De Oleo 21-0686

**Docente especializado:**

Dr. Mario Abreu Piña

**Docente titular:**

Dra. María Teresa Thomas DDS. PhD

Los conceptos expuestos en la  
presenta investigación son de  
la exclusiva responsabilidad  
de los autores.

**República Dominicana**  
**Santo Domingo, D.N.**  
**2026**

## **Dedicatoria**

A mi madre **Adriana De Óleo Morillo**, a quien dedico esta tesis con todo mi corazón. A la persona que más me ha amado y ayudado a lo largo de mi vida. Su amor hacia mí ha sido infinito, constante y verdadero, y es ella la razón principal por la que quiero triunfar y seguir adelante. Gracias por ser mi ejemplo de fortaleza y profesionalidad, por su comprensión aun en los momentos más difíciles, por cada lágrima derramada en silencio y por cada palabra de aliento que sostuvo mis sueños. Gracias por sus manos siempre extendidas hacia mí, por creer cuando yo dudaba y por amar sin medida. La amo infinitamente, y este logro es reflejo de su amor, su entrega y su presencia inquebrantable en mi vida. Gracias mami te amo.

**Daniela S. Santana De Oleo**

A Dios, el amor más grande y fiel de mi vida, dedico en primer lugar cada uno de mis logros. Gracias por guiar mis pasos, por llenarme de fortaleza, sabiduría y determinación, y por demostrarme cada día cuánto me amas. Todo lo que soy y lo que he alcanzado es reflejo de Tu gracia. También lo dedico a mi padre, que hoy descansa en el cielo; su recuerdo permanece siempre en mi corazón y sé que estaría orgulloso de verme llegar hasta aquí.

A mi querida tía **Elizabeth Izquierdo**, a quien considero una madre y un pilar fundamental en mi vida, le entrego este logro con todo mi corazón. Gracias por ser mi apoyo incondicional, por aconsejarme con paciencia infinita, por sentarte a estudiar conmigo, por acompañarme en cada desvelo y por ser siempre la primera voz que me decía “tú puedes, tú lo lograrás” cuando más lo necesitaba. Gracias por creer en mis sueños como si fueran tuyos, por sostenerme con tu amor y por impulsarme a ser mejor cada día. En cada esfuerzo, en cada sacrificio y en cada meta alcanzada está tu huella. Sin ti, sin tu fe en mí, sin tu fe en Dios y sin tu amor constante, no habría tenido la fuerza para llegar hasta aquí ni el corazón para mantenerme firme hasta cumplir este sueño.

**Daniela P. Torres Izquierdo**

## **Agradecimientos**

A Dios, mi gran sostén, elevo mi más sincero y profundo agradecimiento. Gracias por acompañarme en cada paso de este largo camino, por no soltarme ni un solo segundo y por darme fuerzas aun cuando sentía que no podía más. Te he visto reflejado en cada amanecer que me dio una nueva oportunidad, en cada persona que hizo de mis días un poco más productivos, en cada paciente y en cada gesto de amor que iluminó mi camino. En Ti creo y confío fielmente, porque nunca te he visto fallar. Este logro es testimonio de tu guía, tu amor constante y tu presencia viva en cada etapa de mi formación y de mi vida.

A mi padre, Danny Santana Meran papi y a quien amo profundamente. Gracias infinitas, porque sin ti y sin tu apoyo incondicional —no solo económico, sino humano— nada de esto habría sido posible. Más allá del dinero, agradezco tu paciencia infinita, porque jamás escuché un “no” cuando se trató de mí o de mi educación. No existen palabras suficientes para agradecerte tu arduo trabajo, tus noches sin dormir y tus días sin comer, sacrificándote en silencio para trabajar por y para nosotros, tu familia. Este logro también es suyo, porque cada paso que di estuvo respaldado por tu esfuerzo, tu amor y tu ejemplo.

A mis hermanas Mayelin, Lisauris, Danairy y Daneiry, quienes son parte fundamental de mi vida. Cada una de ustedes me ha regalado días de alegría, tranquilidad y gozo, así como ejemplo, cariño y apoyo incondicional. Han sido esas amigas de tiempo completo con las que no solo compartí un hogar, sino también experiencias, sueños, aprendizajes y un amor sincero que nos une profundamente. Gracias por estar siempre,

por acompañarme en cada etapa y por hacer de mi camino uno más llevadero y lleno de amor. Las amo con todo mi corazón.

A mi tío José María de Óleo Morillo, quien ha sido una persona muy importante en mi vida. Gracias por su amor, sus consejos, su respeto y por la plena confianza que siempre ha depositado en mí, aun en los momentos más retadores. Gracias por impulsarme a soñar en grande y por recordarme constantemente que puedo llegar muy lejos. Su apoyo y su fe en mí han sido un pilar fundamental en este camino, y por ello le estaré eternamente agradecida.

A mis amigas Karla, Darianny, Carolyn, Emely y Yahindira, quienes fueron mucho más que compañeras de la universidad. Cada una de ustedes se convirtió en familia y dejó una marca imborrable en mi corazón. Gracias por el apoyo, la compañía, las risas que fueron muchas, los momentos difíciles y los recuerdos que siempre llevaré conmigo. Aunque a veces puedo ser la amiga cactus, quiero que sepan que las llevo siempre en mi corazón, que son increíblemente importantes para mí y que pueden contar conmigo en todo momento. Gracias por caminar a mi lado y hacer este proceso más bonito y significativo.

Agradezco de manera muy especial a Daniela Torres izquierdo, mi compañera de tesis y colega. Más allá de compartir un nombre, compartimos un profundo amor por la odontología, el compromiso con esta carrera y el deseo constante de dar lo mejor de nosotras. Gracias por tu apoyo, tu dedicación, tu compañerismo y por caminar a mi lado durante este proceso, enfrentando retos y celebrando logros juntas. Ha sido un honor

crecer profesionalmente contigo y construir este trabajo que refleja nuestro esfuerzo y pasión por la odontología.

A la Dra. María Teresa thomas, por su acompañamiento, paciencia y por hacer posible la culminación de este proyecto con su apoyo constante y guía.

También quiero expresar mi más sincero agradecimiento a los docentes que, a lo largo de esta carrera, me inspiraron a dar siempre lo mejor de mí y dejaron una huella imborrable en mi formación profesional y personal. Dr. Abreu, Dra. Almonte, Dra. Peña, Dra. Brache, Dr. Lee, Dra. Mariano gracias por su entrega, por compartir sus conocimientos con pasión y por motivarme a crecer con cada enseñanza.

Hoy entiendo que no soy el resultado de un esfuerzo individual, sino de cada abrazo, consejo, caída y aprendizaje compartido. Soy una mezcla de amor recibido, lecciones difíciles y apoyo incondicional. Y agradezco profundamente a quienes han sido parte esencial de este proceso que me ha traído hasta aquí.

**Daniela S. Santana De Oleo**

En primer lugar, agradezco a Dios y a la Virgen María por ser mi guía constante y mis fuerzas en cada etapa de este camino. Gracias por iluminar cada uno de mis pasos, por sostenerme con su amor infinito cuando más lo necesitaba y por regalarme la paz y la confianza para avanzar con seguridad. Todo lo que he logrado ha sido bajo su amparo, y a ustedes encomiendo siempre cada uno de mis sueños.

A mi tía Elizabeth Izquierdo, gracias por ser ese pilar firme e incondicional en mi vida, por tu fe inquebrantable en mí y por acompañarme con una entrega que solo nace del amor más puro. Gracias por cada consejo, cada palabra de aliento, cada momento de estudio compartido y cada abrazo que me devolvió la calma. Tu apoyo ha sido una bendición constante y una de las bases más fuertes sobre las que hoy me sostengo.

A mi madre, Eridania Izquierdo, gracias por tu amor inmenso y por tu presencia constante en cada etapa de mi vida. Gracias por tu alegría que siempre me levanta, por anhelar siempre lo mejor para mí y por preocuparte cada día preguntándome cómo voy, qué me falta y cómo puedes ayudarme a seguir creciendo. Tu dedicación y tu entrega han sido mi mayor motivación para superarme y honrar todo lo que haces por mí.

A mis hermanos Diego y Diana, gracias por acompañarme en cada etapa de este camino con su cariño y su apoyo sincero. Gracias por estar presentes, por animarme a seguir adelante y por celebrar conmigo cada pequeño avance hasta ver este logro hecho realidad.

A mi tía Evelyn Izquierdo, mi tío Octavio Adames, mi prima Pamela Adames y mi primo Eduardo Izquierdo, gracias por acompañarme con tanta constancia y cariño en este proceso. Gracias por cada hora de estudio, por cada conversación que me devolvía la

confianza, por no dejar que me rindiera cuando el cansancio pesaba y por recordarme siempre mi capacidad. Sacaron de su tiempo para ayudarme a ser mejor profesional y mejor persona, y eso es algo que llevaré conmigo para siempre.

A mi tío Ricardo Castillo, gracias por tu gran sacrificio, tu esfuerzo y tu entrega durante este camino. Gracias por estar presente, por tu apoyo sincero y por demostrarme con acciones el valor del compromiso y la responsabilidad. Tu acompañamiento fue una parte importante de este proceso y lo valoro profundamente.

A mi compañera de carrera Amelia Bejarán, gracias por ser mi compañera desde el día cero, por recorrer conmigo cada paso de esta carrera y por convertir este trayecto en una experiencia compartida e inolvidable. Gracias por cada desvelo, cada risa en medio del estrés, cada palabra de ánimo y cada meta alcanzada juntas. Fuimos una sola en este camino, y tu amistad fue el regalo más hermoso que me dejó esta etapa.

A Daniela Santana, mi compañera en este proyecto, gracias por tu compromiso, tu entrega y tu apoyo constante. Gracias por caminar conmigo en esta etapa tan importante, por tu guía, por tu paciencia y por tu disposición para dar siempre lo mejor. Compartir este proceso contigo hizo que cada reto fuera más llevadero y cada logro más significativo.

A mis amigas más cercanas y a esas personas tan esenciales en mi vida — quienes saben quienes son—, gracias por su lealtad inquebrantable y por ser mi sostén de todos los días. Fueron mi llamada constante, mi impulso en los momentos de cansancio, mi voz firme cuando dudaba y mi paz en medio del caos. Caminar este proceso sintiendo

su amor, su presencia y su fe en mí hizo que cada paso valiera la pena y que mi corazón nunca se sintiera solo.

Al doctor Mario Abreu, mi asesor de tesis, gracias por su guía profesional, por su paciencia, por su dedicación y por su compromiso con nuestra formación. Gracias por estar siempre presente, por orientarnos con claridad, por exigirnos dar lo mejor y por acompañarnos con responsabilidad y entrega hasta ver culminado este proceso. Su asesoría fue fundamental para que pudiéramos cumplir cada objetivo y llegar hasta aquí con satisfacción y orgullo.

A la doctora María Teresa Thomas, gracias por acompañarnos durante todo este proceso final con profesionalismo, disposición y vocación. Gracias por sus valiosos aportes, por su tiempo y por su acompañamiento constante, que fortalecieron nuestro trabajo y nos permitieron crecer académicamente.

Al doctor Silvano Guzmán, gracias por despertar en mí una pasión genuina por la cirugía. Su manera de enseñar, de explicar con claridad y de transmitir vocación marcó profundamente mi formación. Gracias por inspirarme a interesarme aún más en esta especialidad y por motivarme a desarrollar este proyecto con compromiso y entusiasmo.

Finalmente, entiendo que ningún logro es individual. Soy el resultado del amor, el esfuerzo y la fe de cada persona que caminó conmigo. En mí vive un pedacito de todos ustedes, y con el corazón lleno de gratitud, puedo decir que este sueño también les pertenece.

**Daniela P. Torres Izquierdo**

## RESUMEN

**Objetivos:** Evaluar la eficacia de la cirugía piezoeléctrica en comparación con las técnicas quirúrgicas convencionales en la extracción de terceros molares impactados, a partir de la evidencia científica disponible. Se buscó analizar las diferencias en el control del dolor postoperatorio, el tiempo quirúrgico, la incidencia de complicaciones, el proceso de cicatrización y recuperación del paciente, así como sintetizar el nivel de evidencia científica y describir las principales ventajas clínicas de la piezocirugía frente a la técnica rotatoria convencional. **Metodología:** Se realizó una revisión descriptiva y analítica de la literatura científica publicada. La búsqueda se efectuó en bases de datos especializadas como PubMed, EBSCO, Scopus y Google Scholar, utilizando combinaciones de palabras clave con operadores booleanos. Se incluyeron ensayos clínicos aleatorizados, estudios comparativos, revisiones sistemáticas y metaanálisis, excluyendo reportes de casos clínicos y estudios con bajo nivel de evidencia.

**Conclusiones:** La cirugía piezoeléctrica demuestra ventajas clínicas significativas en la reducción del dolor, edema y trismos postoperatorios en comparación con las técnicas convencionales, atribuibles a su mecanismo de corte ultrasónico selectivo que minimiza el trauma tisular y el daño a estructuras blandas. Asimismo, presenta un perfil de seguridad favorable, especialmente en procedimientos con proximidad a estructuras anatómicas de importancia. No obstante, se asocia con un mayor tiempo operatorio, lo que constituye su principal limitación práctica. La evidencia científica disponible respalda su eficacia, aunque la heterogeneidad metodológica y la escasez de estudios con seguimiento a largo plazo limitan la estandarización de protocolos clínicos. La cirugía piezoeléctrica representa una alternativa mínimamente invasiva que debe aplicarse de manera individualizada según la complejidad del caso y el contexto clínico.

**Palabras clave:** Cirugía piezoeléctrica, terceros molares impactados, dolor postoperatorio, complicaciones quirúrgicas, osteotomía ultrasónica, cirugía mínimamente invasiva.

## **ABSTRACT**

**Objectives:** To evaluate the efficacy of piezoelectric surgery compared to conventional surgical techniques for the extraction of impacted third molars, based on the available scientific evidence. The study aimed to analyze differences in postoperative pain control, surgical time, the incidence of complications, the healing process, and patient recovery, as well as to synthesize the level of scientific evidence and describe the main clinical advantages of piezoelectric surgery compared to the conventional rotary technique.

**Methodology:** A descriptive and analytical review of the scientific literature published between 2020 and 2025 was conducted. The search was performed in specialized databases such as PubMed, EBSCO, Scopus, and Google Scholar, using combinations of keywords with Boolean operators. Randomized controlled trials, comparative studies, systematic reviews, and meta-analyses were included, excluding case reports and studies with a low level of evidence.

**Conclusions:** Piezoelectric surgery demonstrates significant clinical advantages in reducing postoperative pain, edema, and trismus compared to conventional techniques, attributable to its selective ultrasonic cutting mechanism that minimizes tissue trauma and damage to soft tissues. It also presents a favorable safety profile, especially in procedures near neurological structures. However, it is associated with a longer operating time, which is its main practical limitation. The available scientific evidence supports its efficacy, although methodological heterogeneity and the scarcity of long-term follow-up studies limit the standardization of clinical protocols. Piezoelectric surgery represents a minimally invasive alternative that should be applied individually according to the complexity of the case and the clinical context.

**Keywords:** Piezoelectric surgery, impacted third molars, postoperative pain, surgical complications, ultrasonic osteotomy, minimally invasive surgery.

## INDICE

1. INTRODUCCIÓN	9
2. PLANTEAMIENTO DEL PROBLEMA	12
2.1 PREGUNTAS DE INVESTIGACIÓN	13
3. OBJETIVOS	14
3.1 OBJETIVO GENERAL	14
3.2 OBJETIVOS ESPECÍFICOS	14
4. MARCO TEÓRICO	16
4.1 ANTECEDENTES HISTÓRICOS	16
4.2 REVISIÓN DE LA LITERATURA	18
4.2.1 Bases anatómicas y quirúrgicas de los terceros molares impactados.	18
4.2.2 Técnicas quirúrgicas convencionales en la exodoncia de terceros molares.	22
4.2.3 Fundamentos y evolución de la cirugía piezoeléctrica.	26
4.2.4 Comparación de resultados clínicos: cirugía piezoeléctrica vs. convencional (2020–2025).	29
4.2.5 Consideraciones éticas de la cirugía piezoeléctrica frente a técnicas convencionales.	32
4.2.5.1 Autonomía y consentimiento informado.	32
4.2.5.2. Justicia y equidad en el acceso.	33
4.2.5.3. Beneficencia y no maleficencia.	33
4.2.5.4. Responsabilidad profesional y actualización continua.	34
4.2.6 Influencia del tipo de inclusión y la posición del tercer molar en la eficacia de la técnica quirúrgica piezoeléctrica.	34
4.2.7 Impacto de la cirugía piezoeléctrica en la respuesta inflamatoria sistémica comparada con técnicas rotatorias convencionales.	37
4.2.8 Tiempo de aprendizaje y curva de dominio de la cirugía piezoeléctrica.	40
4.2.9 Reducción del daño térmico en tejidos duros mediante cirugía piezoeléctrica en la exodoncia de terceros molares impactado.	43
4.2.10 Percepción del paciente y calidad de vida postoperado.	46
5. MARCO METODOLÓGICO	50
5.1 TIPO DE ESTUDIO	50
	12

5.2 ESTRATEGIA DE BÚSQUEDA	50
5.3 CRITERIOS DE BÚSQUEDA DE INFORMACIÓN	51
6. DISCUSIÓN	52
7. CONCLUSIONES	56
8. RECOMENDACIONES	58
9. REFERENCIAS BIBLIOGRÁFICAS	60

## ÍNDICE DE FIGURAS

Figura 1. Relación anatómica del nervio alveolar inferior y del nervio lingual en la región del tercer molar mandibular.	21
Figura 2. Clasificación de Pell y Gregory para terceros molares mandibulares impactados según relación con la rama mandibular (Clase I, II, III) y profundidad respecto al plano oclusal (Posición A, B, C).	23
Figura 3. Clasificación de Winter según la angulación del tercer molar mandibular impactado en relación con el eje longitudinal del segundo molar.	26
Figura 4. Secuencia quirúrgica convencional para la extracción de un tercer molar mandibular impactado.	28
Figura 5. Principales diseños de colgajos mucoperiósticos utilizados en la extracción quirúrgica de terceros molares mandibulares.	30
Figura 6. Osteotomía piezoeléctrica en la extracción de terceros molares mandibulares impactados.	35

## 1. INTRODUCCIÓN

Los dientes impactados son aquellos que no logran erupcionar correctamente en la cavidad oral dentro del tiempo esperado, quedando total o parcialmente retenidos en el hueso o cubiertos por encía. Esto ocurre cuando existe una barrera física, falta de espacio en el arco dental o una posición inadecuada que impide su erupción normal. Estos se observan en hasta un 20% de la población, siendo los más comúnmente afectados los terceros molares mandibulares y maxilares.<sup>5</sup>

La extracción quirúrgica de molares impactados es uno de los procedimientos más comunes realizados por cirujanos orales y maxilofaciales. La misma puede presentar diferentes niveles de complejidad dependiendo de su ubicación, profundidad, angulaciones y la densidad del hueso; el éxito depende principalmente de una correcta planificación preoperatoria y de una ejecución cuidadosa.

La cirugía dental ha avanzado mucho desde los inicios del uso de herramientas manuales básicas, los avances tecnológicos han desarrollado diversos métodos para que las cirugías dentales sean más seguras, precisas y mínimamente invasivas, especialmente en zonas de interés como el tercer molar profundamente impactado.

Se han realizado diversos estudios para reducir la morbilidad postoperatoria. La morbilidad en cirugía se refiere a la aparición de complicaciones, enfermedades, lesiones o secuelas no deseadas que sufre un paciente tras un procedimiento quirúrgico. Existen numerosos ensayos clínicos aleatorizados y controlados sobre la extracción dental donde se busca minimizar las complicaciones y los síntomas

quirúrgicos relacionados al mismo. Actualmente, los profesionales clínicos en busca de disminuir esa morbilidad, recomiendan nuevos diseños de colgajos (mínimamente invasivos), el uso preoperatorio de antibióticos, instrumental rotatorio convencional a alta o baja velocidad, la aplicación o no de drenajes en la zona intervenida, el uso de hielo en el cuidado postoperatorio, el uso de cortisona sistémica o tópica y el uso de láseres.

En muchas ocasiones estas cirugías dentales requieren de ostectomía, esto es un procedimiento quirúrgico que consiste en la sección o remoción controlada de tejido óseo con el objetivo de facilitar el acceso, la movilización o la extracción de estructuras dentarias impactadas. En el contexto de la cirugía de terceros molares, este paso es fundamental para permitir la visualización y poder realizar la luxación del órgano dentario retenido; sin embargo, cuando se realiza mediante instrumental rotatorio convencional puede generar elevación térmica, microfracturas y daño en el hueso cortical adyacente. Estas alteraciones pueden comprometer la vascularización local y, en casos extremos, favorecer procesos de osteonecrosis marginal al interferir con la adecuada regeneración ósea. Debido a estas limitaciones biológicas, se han desarrollado y evaluado nuevos dispositivos de corte óseo con el propósito de lograr una ostectomía más precisa, menos traumática y biológicamente segura.<sup>2</sup>

La adopción de dispositivos piezoeléctricos en el ámbito médico sigue siendo baja debido a su alto coste y una amplia curva de aprendizaje. El uso de la piezocirugía prolonga la duración hasta un punto que se convierte en una consideración operativa crucial en clínicas dentales con un alto volumen de pacientes.

La cirugía piezoeléctrica se ha convertido en un método ampliamente adoptado en la cirugía de terceros molares y otros procedimientos dentales, como la división de crestas, la elevación de seno maxilar y la extracción ósea, gracias a su aplicación precisa y su operación segura.<sup>3</sup> Las vibraciones ultrasónicas del piezoeléctrico producen cavitación mientras mantienen una irrigación sin sangre. Esto mejora la visualización operatoria y protege los tejidos circundantes de daños, ventajas que son especialmente valiosas al tratar pacientes con dificultades anatómicas y casos con mayor riesgo de complicaciones postoperatorias.

La evaluación de las ventajas postoperatorias requiere una investigación sobre su valor al sopesarlas frente al aumento del tiempo operatorio, así como los gastos adicionales de recursos. Por lo tanto, resulta interesante comparar el rendimiento clínico y los resultados postoperatorios de la cirugía piezoeléctrica con los de las técnicas rotatorias convencionales en la extracción de terceros molares mandibulares impactados. Los hallazgos podrían ayudar a determinar el método más eficiente y cómodo para el paciente en la práctica quirúrgica oral habitual.<sup>4</sup>

## 2. PLANTEAMIENTO DEL PROBLEMA

La extracción de terceros molares mandibulares impactados es uno de los procedimientos quirúrgicos más frecuentes en la práctica odontológica y puede afectar temporalmente la calidad de vida de los pacientes. El abordaje quirúrgico de estos dientes generalmente requiere la realización de una osteotomía u osteotomía, procedimiento mediante el cual se remueve parte del hueso que rodea al diente para facilitar su acceso y extracción. Tradicionalmente, esta remoción ósea se realiza mediante el uso de fresas y piezas de mano rotatorias, lo que puede generar cierto grado de trauma quirúrgico en los tejidos blandos y el hueso. Como consecuencia, la morbilidad postoperatoria puede manifestarse a través de signos y síntomas clínicos como dolor, edema y limitación de la apertura bucal, los cuales afectan directamente el confort del paciente y pueden prolongar el proceso de recuperación.<sup>5</sup>

En cuanto al protocolo operatorio, la extracción de molares impactados requiere la exposición quirúrgica del diente impactado, lo que implica un procedimiento de osteotomía, que puede realizarse mediante diversos métodos quirúrgicos. Actualmente, la técnica estándar de extracción dental incluye elevadores, periostótomos y fórceps, que funcionan de expansión alveolar. Estos instrumentos suelen asociarse con cierto traumatismo tisular y mayor morbilidad postoperatoria.

La remoción ósea realizada con instrumentos rotatorios también puede generar calor excesivo, lo que potencialmente ocasiona daño a los tejidos circundantes. La elevada temperatura producida durante este procedimiento puede interferir en el proceso de cicatrización y en la regeneración tisular. Además, se han descrito complicaciones

postoperatorias como dolor, trismos, daño a estructuras nerviosas, sangrado y alveolitis después de la extracción quirúrgica de estos dientes. Aunque estas intervenciones se consideran rutinarias en la práctica clínica, en un número determinado de casos pueden presentarse complicaciones intraoperatorias y postoperatorias que incrementan la morbilidad del procedimiento.

Debido a las consecuencias desfavorables operatorias y postoperatorias, numerosos investigadores han realizado estudios en búsqueda de mejores alternativas que garanticen cirugías seguras, eficientes y de rápida recuperación. Es por ello, que este trabajo de investigación surge para dar respuestas a las siguientes interrogantes:

## **2.1 PREGUNTAS DE INVESTIGACIÓN.**

1. ¿Qué diferencias existen en el control del dolor postoperatorio entre la cirugía piezoeléctrica y las técnicas convencionales?
2. ¿Cuál es el impacto de la cirugía piezoeléctrica frente a las técnicas convencionales en el tiempo quirúrgico?
3. ¿Cuál es la incidencia de complicaciones postoperatorias (alveolitis, infección, lesión nerviosa) de ambas técnicas?
4. ¿Cómo influye cada técnica en el proceso de cicatrización y recuperación postoperatoria del paciente?
5. ¿Qué nivel de evidencia científica respalda el uso de la cirugía piezoeléctrica frente a las técnicas convencionales?

### **3. OBJETIVOS**

#### **3.1 OBJETIVO GENERAL**

Evaluar la eficacia de la cirugía piezoeléctrica comparada con la técnica quirúrgica convencional en la extracción de terceros molares impactados.

#### **3.2 OBJETIVOS ESPECÍFICOS**

1. Comparar las diferencias en el control del dolor postoperatorio entre la cirugía piezoeléctrica y las técnicas convencionales en la extracción de terceros molares impactados.
2. Determinar el impacto de la cirugía piezoeléctrica en el tiempo quirúrgico en contraste con las técnicas convencionales.
3. Analizar las diferencias en la incidencia de complicaciones postquirúrgicas entre ambas técnicas.
4. Evaluar la influencia de cada técnica en el proceso de cicatrización y recuperación postoperatoria del paciente.
5. Sintetizar el nivel de evidencia científica disponible que respalda el uso de la cirugía piezoeléctrica frente a las técnicas convencionales en la extracción de terceros molares impactados.

## **4. MARCO TEÓRICO**

### **4.1 ANTECEDENTES HISTÓRICOS**

La exodoncia es un procedimiento que se remonta a milenios antes de nuestra época. Este comienza a mencionarse seis siglos antes de nuestra era, y desde el enfoque histórico, a través de la reconstrucción de diversos tratados, folletos, artículos y otros documentos, así como a través de la arqueología y el arte, se han encontrado referencias de cirugía bucal, lo que ha permitido en cierta medida documentar sus orígenes.

Al escribir acerca de la historia de la cirugía bucal, resalta la existencia de características generales, como son los tratamientos utilizados, el trabajo empírico, los cirujanos barberos y otros oficios del arte de curar, así como la formación de los profesionales y las legislaciones establecidas para el control del ejercicio profesional, entre otras.<sup>6</sup>

Durante el siglo XIX, Simon P. Hüllihen fue reconocido como uno de los pioneros de la cirugía bucal y maxilofacial en Estados Unidos, destacándose por la realización de osteotomías mandibulares, reconstrucciones faciales y extracciones dentarias complejas en una época en la que estos procedimientos eran técnicamente limitados. Posteriormente, en el siglo XX, los conflictos bélicos, especialmente la Primera Guerra Mundial, impulsaron de manera decisiva el avance de la cirugía maxilofacial debido a la elevada incidencia de traumatismos craneofaciales. Este contexto favoreció el perfeccionamiento de técnicas quirúrgicas, instrumentación y principios de manejo

óseo, permitiendo la consolidación de procedimientos más específicos y seguros, entre ellos la extracción quirúrgica de terceros molares impactados.<sup>7</sup>

El proceso evolutivo del tratamiento quirúrgico de los terceros molares en el transcurrir de los años ha sufrido cambios, algunos instrumentales se han modificado y han surgido otros, varias técnicas fueron depuradas para mejorar su eficacia. La aparición de los nuevos avances tecnológicos, orientados al beneficio del paciente, intentando siempre disminuir el incómodo proceso de convalecencia en los que son sometidos, han aportado importantes soluciones a las distintas problemáticas de este procedimiento.<sup>8</sup>

En 1926, Winter presentó un trabajo para la clasificación de los terceros molares retenidos en cuanto a su posición dentro del maxilar, en 1933, Pell y Gregory et al, presentan una clasificación teniendo en cuenta su posición del maxilar, teniendo como referencia la posición del tercer molar con la rama ascendente mandibular y la profundidad relativa del tercer molar y la posición del tercer molar en relación al eje axial del segundo molar inferior, estas dos referencias son utilizadas hoy en día como la norma de referencia en la evaluación de candidatos a cirugía de terceros molares impactados, usadas para determinar el grado de complejidad que presenta el caso a ser operado. Macgregor fue uno de los primeros en proponer un modelo para determinar el grado de dificultad quirúrgica.<sup>9</sup>

En la actualidad, la cirugía de terceros molares constituye una práctica habitual dentro de la cirugía bucal, con técnicas e instrumental que han evolucionado significativamente para reducir el trauma operatorio, disminuir el dolor y la inflamación postoperatoria, y

favorecer una recuperación más rápida. Este enfoque moderno no solo busca optimizar los resultados clínicos, sino también facilitar la pronta reinserción del paciente a sus actividades cotidianas y laborales. Asimismo, se ha producido una transición desde extracciones consideradas simples hacia procedimientos quirúrgicos más planificados y técnicamente precisos, orientados a prevenir complicaciones futuras y preservar la salud bucal a largo plazo.<sup>10</sup>

## **4.2 REVISIÓN DE LA LITERATURA**

### **4.2.1 Bases anatómicas y quirúrgicas de los terceros molares impactados.**

En el ámbito de la cirugía buco maxilofacial, el manejo quirúrgico de los terceros molares retenidos representa una de las intervenciones más realizadas debido a la alta prevalencia de la retención de estas piezas dentarias y a las alteraciones que pueden generar cuando no logran erupcionar adecuadamente. La retención o impactación de los terceros molares suele asociarse a procesos inflamatorios, infecciosos y a complicaciones funcionales que hacen necesaria su extracción mediante técnicas quirúrgicas específicas, convirtiéndose en una práctica habitual dentro de la odontología contemporánea. Sin embargo, la complejidad anatómica de la región posterior mandibular y maxilar, junto con las variaciones individuales en la posición y angulación del diente, convierten esta intervención en un reto clínico. Por ello, el conocimiento detallado de las bases anatómicas y quirúrgicas es esencial para planificar y ejecutar la extracción con seguridad, minimizando el riesgo de complicaciones.

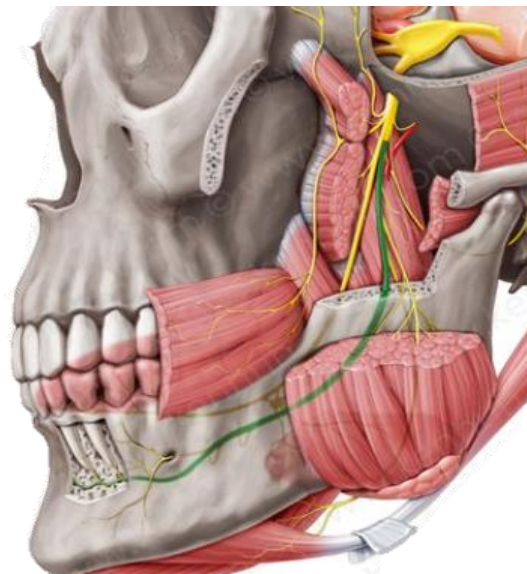
El éxito en la extracción de terceros molares impactados depende en gran medida de la comprensión anatómica del área quirúrgica y de la aplicación rigurosa de principios quirúrgicos que aseguren una intervención precisa, conservadora y libre de complicaciones.

A continuación, se detalla las bases anatómicas y quirúrgicas de los terceros molares:

a) Anatomía relevante del tercer molar mandibular

En la mandíbula, los terceros molares suelen estar ubicados en estrecha relación con estructuras anatómicas críticas, como el conducto del nervio alveolar inferior, el nervio lingual, la cara lingual de la mandíbula y el hueso cortical vestibular. La proximidad al canal mandibular representa uno de los mayores riesgos quirúrgicos, ya que una manipulación inadecuada puede causar parestesia o disestesia permanente.

**Figura 1. Relación anatómica del nervio alveolar inferior y del nervio lingual en la región del tercer molar mandibular.**



(Fuente: Hupp JR, Ellis E, Tucker MR. Contemporary Oral and Maxillofacial Surgery. 7th ed. St. Louis: Elsevier; 2019)

Asimismo, la región posterior mandibular presenta características anatómicas que pueden predisponer a fracturas intraoperatorias o postoperatorias. Entre ellas se destacan la disminución del espesor óseo a nivel del ángulo mandibular cuando el tercer molar se encuentra profundamente impactado, la presencia de grandes defectos óseos tras la osteotomía y la pérdida de soporte estructural durante la intervención. La combinación de un hueso cortical relativamente delgado en determinadas zonas, fuerzas excesivas durante la luxación y una planificación quirúrgica inadecuada puede aumentar el riesgo de fractura mandibular, especialmente en casos de inclusión profunda o en pacientes con alteraciones en la densidad ósea. <sup>11</sup>

El nervio lingual, que discurre por la cara interna de la mandíbula y puede encontrarse cerca del periostio en la región del tercer molar, también es vulnerable durante la incisión o manipulación de tejidos blandos.

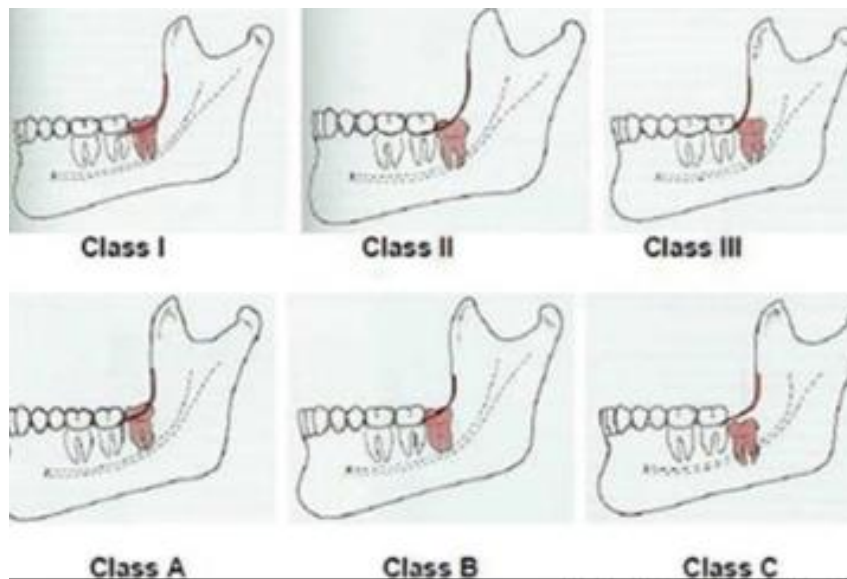
En el maxilar superior, los terceros molares impactados pueden estar próximos al seno maxilar, lo cual representa un riesgo potencial de perforación o comunicación oroantral transoperatoria. Además, debido a la calidad ósea más porosa del maxilar, estos molares suelen estar menos retenidos y pueden ser más fácilmente luxados hacia cavidades anatómicas adyacentes, como la fosa pterigopalatina o la tuberosidad del maxilar. <sup>12</sup>

#### **4.2.2 Clasificación de la impactación.**

El grado de dificultad en la exodoncia también depende del tipo de impactación. Las clasificaciones más utilizadas incluyen:

**I. Clasificación de Pell y Gregory:** considera la profundidad del molar respecto al borde anterior de la rama mandibular y también la posición vertical del diente. Este criterio evalúa la posición vertical del tercer molar en relación con el plano oclusal del segundo molar.

**Figura 2. Clasificación de Pell y Gregory para terceros molares mandibulares impactados según relación con la rama mandibular (Clase I, II, III) y profundidad respecto al plano oclusal (Posición A, B, C).**



(Fuente: Fonseca RJ. *Oral and Maxillofacial Surgery*. 3rd ed. St. Louis: Elsevier; 2018.)

### **Clasificación según la relación con la rama mandibular**

Esta clasificación evalúa el espacio disponible entre la cara distal del segundo molar y la rama ascendente de la mandíbula.

#### **a. Clase I**

Existe suficiente espacio entre el segundo molar y la rama mandibular para permitir la erupción del tercer molar. En esta situación, el diámetro mesiodistal del tercer molar

puede acomodarse completamente dentro del espacio disponible. Los casos clasificados como Clase I generalmente presentan menor grado de dificultad quirúrgica.

#### **b. Clase II**

El espacio disponible entre el segundo molar y la rama mandibular es menor que el diámetro mesiodistal del tercer molar. En consecuencia, parte del diente se encuentra cubierta por la rama mandibular. Estos casos suelen requerir ostectomía y odontosección para facilitar la extracción.

#### **c. Clase III**

El tercer molar se encuentra completamente o casi completamente dentro de la rama mandibular, lo que indica ausencia de espacio para su erupción. Este tipo de impactación se asocia con mayor complejidad quirúrgica, ya que el acceso al diente es limitado y puede requerir mayor remoción ósea.

El del tercer molar se encuentra al mismo nivel o ligeramente por encima del plano oclusal del segundo molar. Este tipo de posición suele presentar menor dificultad quirúrgica.

### **Clasificación según la profundidad del tercer molar**

Este criterio evalúa la posición vertical del tercer molar en relación con el plano oclusal del segundo molar.

#### **a. Posición A**

La superficie oclusal del tercer molar se encuentra al mismo nivel o ligeramente por encima del plano oclusal del segundo molar. Este tipo de posición suele presentar menor dificultad quirúrgica.

### b. Posición B

La superficie oclusal del tercer molar se localiza entre el plano oclusal y la línea cervical del segundo molar. El diente se encuentra parcialmente cubierto por hueso o tejido blando, lo que puede aumentar moderadamente la dificultad quirúrgica.

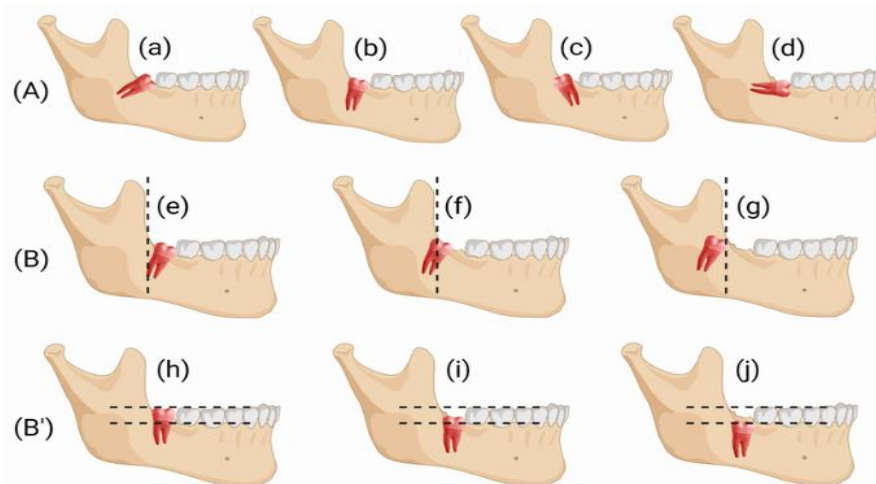
### c. Posición C

La superficie oclusal del tercer molar se encuentra por debajo de la línea cervical del segundo molar. En estos casos, el diente está profundamente incluido en el hueso mandibular, lo que generalmente implica mayor complejidad quirúrgica y necesidad de mayor osteotomía.

## II. Clasificación de Winter

Describe la angulación del molar (mesioangular, distoangular, horizontal, vertical, entre otras).<sup>13</sup>

**Figura 3. Clasificación de Winter según la angulación del tercer molar mandibular impactado en relación con el eje longitudinal del segundo molar.**



(Fuente: Hupp JR, Ellis E, Tucker MR. Contemporary Oral and Maxillofacial Surgery. 7th ed. St. Louis: Elsevier; 2019)

Estos sistemas permiten predecir el grado de dificultad quirúrgica y la planificación del abordaje.

b) Consideraciones quirúrgicas

La planificación prequirúrgica debe incluir una evaluación de imágenes adecuada (como radiografías panorámicas o tomografías computarizadas de haz cónico) para conocer la relación entre la pieza dentaria retenida con las estructuras anatómicas de importancia, así como también con los dientes vecinos.

Desde el punto de vista técnico, los pasos esenciales incluyen:

- Diseño adecuado del colgajo mucoperióstico de espesor total.
- Incisión conservadora para exponer el diente sin comprometer la integridad estructural ósea.
- Odontosección cuando sea necesario, para facilitar la extracción.
- Preservación cuidadosa del nervio alveolar inferior y del nervio lingual.
- Control del campo quirúrgico mediante irrigación y buena visibilidad.
- Sutura adecuada y control postoperatorio estricto.

El uso de tecnologías como la cirugía piezoeléctrica también ha demostrado ser útil para minimizar el daño a tejidos blandos y reducir complicaciones neurológicas.<sup>14</sup>

c) Complicaciones más frecuentes.

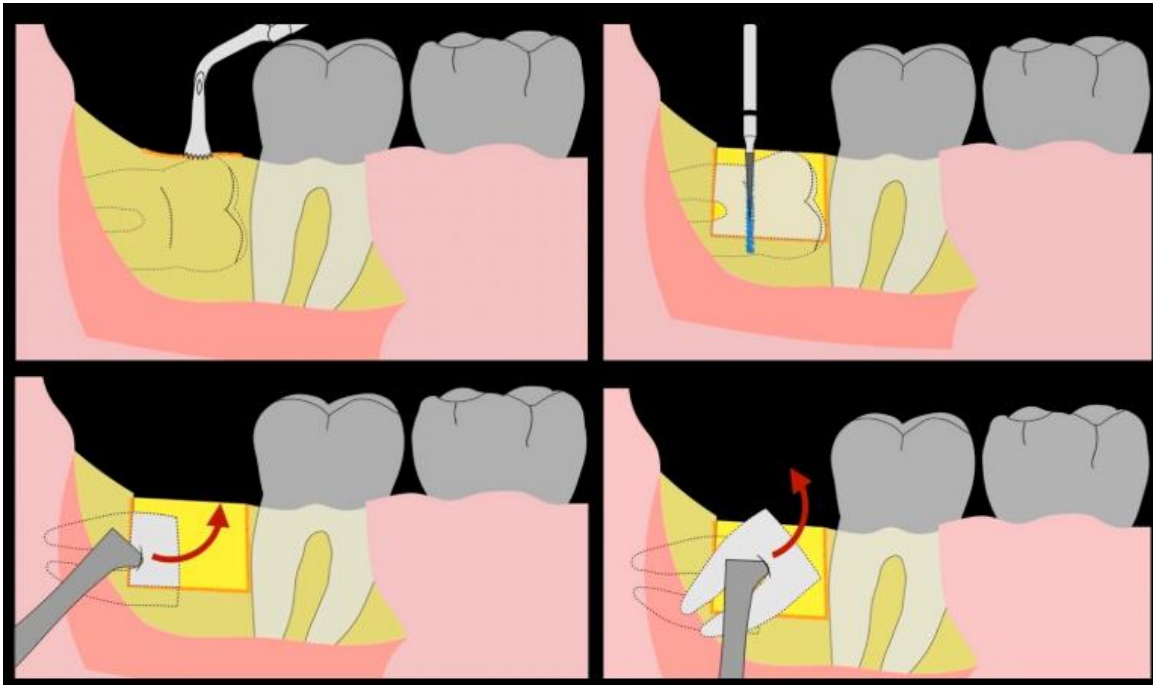
Las complicaciones asociadas incluyen infecciones, hemorragia, fractura de la mandíbula, parestesia, alveolitis seca y comunicación bucosinusal. La mayoría de estas pueden prevenirse con una correcta planificación quirúrgica y una técnica cuidadosa.

La exodoncia de terceros molares impactados no debe considerarse un procedimiento de rutina sin valorar los riesgos anatómicos implicados. Un conocimiento profundo de las estructuras anatómicas adyacentes, complementado con una adecuada planificación quirúrgica y una técnica aséptica precisa, es fundamental para garantizar el éxito del procedimiento y la seguridad del paciente. La formación continua del cirujano en anatomía aplicada y técnicas quirúrgicas modernas es clave para reducir la incidencia de complicaciones y mejorar los resultados clínicos.

#### **4.2.2 Técnicas quirúrgicas convencionales en la exodoncia de terceros molares.**

Los terceros molares, son dientes que suelen presentar anomalías en su morfología, de erupción, impactaciones o malposiciones, lo que complica su extracción mediante técnicas simples. En estos casos, se recurre a técnicas quirúrgicas convencionales que permiten su remoción de manera controlada, minimizando riesgos y optimizando la recuperación postoperatoria. El conocimiento de estas técnicas, junto con una evaluación clínica e imágenes adecuadas, es esencial para lograr una intervención segura y efectiva.

**Figura 4. Secuencia quirúrgica convencional para la extracción de un tercer molar mandibular impactado.**



Fuente: Hupp JR, Ellis E, Tucker MR. *Contemporary Oral and Maxillofacial Surgery*. 7th ed. St. Louis: Elsevier; 2019.

Las técnicas quirúrgicas convencionales en la exodoncia de terceros molares constituyen procedimientos estandarizados que, bien ejecutados, permiten la extracción eficaz de dientes retenidos o impactados, disminuyendo el riesgo de complicaciones y mejorando los resultados clínicos.

#### 1. Evaluación diagnóstica previa.

El éxito de cualquier técnica quirúrgica inicia con un diagnóstico preciso. Se debe realizar una evaluación clínica e imágenes que incluye radiografías panorámicas o, en casos complejos, tomografías de haz cónico (CBCT). Estas imágenes permiten identificar el grado de impactación, la morfología radicular y la relación del diente con estructuras anatómicas de importancia.<sup>15</sup>

## 2. Indicaciones para exodoncia quirúrgica.

Entre las principales indicaciones para realizar una exodoncia quirúrgica de terceros molares se incluyen:

- Impactación total o parcial.
- Infecciones peri coronarias recurrentes.
- Patología asociada (quistes, tumores).
- Reabsorción radicular de dientes adyacentes.
- Indicaciones ortodóncicas o protésicas.

Cuando el molar no puede ser extraído con fórceps por estar cubierto de encía, hueso o por presentar una angulación desfavorable, se recurre a técnicas quirúrgicas.<sup>16</sup>

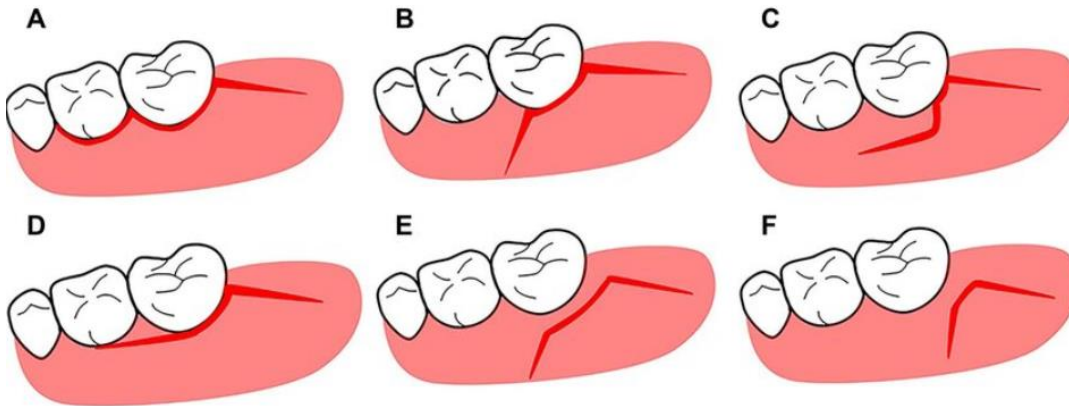
## 3. Técnicas quirúrgicas convencionales.

Las técnicas convencionales se basan en una serie de pasos estandarizados que incluyen:

### a) Diseño del colgajo

El colgajo mucoperióstico permite el acceso al hueso que recubre el diente.

**Figura 5. Principales diseños de colgajos utilizados en la extracción quirúrgica de terceros molares mandibulares.**



(Fuente: Peterson LJ, Ellis E, Hupp;JR, Tucker MR. *Contemporary Oral and Maxillofacial Surgery*.6th ed. St. Louis: Mosby; 2014)

Los diseños más comunes son:

- Colgajo triangular: incisión desde el borde libre hasta la región distovestibular del segundo molar, con una descarga mesial.
- Colgajo trapezoidal: similar al anterior, pero con dos descargas.
- Colgajo envelope o crevicular: sin descarga, se limita al margen gingival.

4 La elección del colgajo depende del grado de acceso necesario y la anatomía del paciente.<sup>17</sup>

#### b) Ostectomía

Se realiza la remoción del hueso que cubre el diente usando fresas quirúrgicas, sierras oscilantes o dispositivos piezoeléctricos. Este paso debe ser lo más conservador posible para evitar debilitar excesivamente la estructura ósea.

c) Odontosección

En caso de raíces divergentes o anatomía compleja, el diente se divide en corona y raíces para facilitar su extracción. Esta técnica minimiza la fuerza necesaria y reduce el riesgo de fracturas mandibulares.<sup>18</sup>

d) Luxación y extracción

Se utilizan elevadores y fórceps para movilizar y extraer los fragmentos dentarios. Es fundamental evitar ejercer presión excesiva sobre estructuras vecinas como el segundo molar o la rama ascendente mandibular.

e) Limpieza, sutura y cuidados postoperatorios

Tras la extracción, se realiza curetaje alveolar, control del sangrado, irrigación con solución salina y sutura con material de preferencia por el operador. Las instrucciones postoperatorias incluyen control del dolor, prevención de infecciones y monitoreo de signos de complicaciones como la alveolitis.

f) Complicaciones frecuentes

Entre las posibles complicaciones se encuentran:

- Hemorragia.
- Alveolitis seca.
- Lesiones nerviosas (especialmente del nervio dentario inferior o lingual).
- Infección postoperatoria.
- Trismo o limitación de apertura bucal.
- Fracturas mandibulares (en casos extremos).

Una técnica cuidadosa y una buena planificación reducen significativamente estos riesgos.<sup>19</sup>

Las técnicas quirúrgicas convencionales en la exodoncia de terceros molares representan un conjunto de procedimientos sistemáticos que permiten abordar con seguridad los casos de dientes impactados o con difícil acceso. La correcta ejecución de estas técnicas depende no solo de la habilidad del profesional, sino también de una planificación quirúrgica detallada y una comprensión profunda de la anatomía. Con el dominio de estas técnicas, se mejora la eficiencia del procedimiento, se minimizan las complicaciones y se favorece una recuperación adecuada del paciente.

#### **4.2.3 Fundamentos y evolución de la cirugía piezoeléctrica.**

El avance de la tecnología en el campo quirúrgico ha permitido la incorporación de métodos cada vez más precisos y menos invasivos. Uno de los desarrollos más notables en las últimas décadas ha sido la introducción de la cirugía piezoeléctrica, una técnica que emplea micro vibraciones ultrasónicas para realizar cortes óseos de alta precisión sin afectar los tejidos blandos. Inicialmente desarrollada para procedimientos odontológicos, su aplicación se ha extendido a diversas áreas de la cirugía maxilofacial y general.

La cirugía piezoeléctrica representa una innovación quirúrgica sustentada en principios físicos sólidos y respaldada por evidencia clínica, cuyo desarrollo ha permitido procedimientos más seguros, conservadores y eficientes, revolucionando el abordaje de intervenciones óseas en odontología y otras especialidades médicas.

El principio piezoeléctrico fue descrito en 1880 por los hermanos Curie, quienes identificaron la capacidad de ciertos cristales para generar energía mecánica cuando son sometidos a un campo eléctrico. En la cirugía piezoeléctrica, este fenómeno se aprovecha para crear micro vibraciones que oscilan en un rango de 25 a 30 kHz, lo que permite cortar tejidos mineralizados con extrema precisión, sin lesionar las estructuras blandas adyacentes.<sup>20</sup>

Los dispositivos piezoeléctricos están diseñados con insertos metálicos especializados y un sistema de irrigación continua, que reduce el riesgo de sobrecalentamiento del hueso y promueve una mejor recuperación postoperatoria. Esta tecnología permite una selectividad tisular única: corta hueso, pero preserva nervios, vasos sanguíneos y mucosa.

#### 1. Evolución clínica.

El cirujano italiano Tomaso Vercellotti introdujo esta tecnología en la práctica clínica en 1997 como una alternativa menos traumática a los instrumentos rotatorios. Desde entonces, la cirugía piezoeléctrica ha evolucionado no solo en diseño de dispositivos e insertos, sino también en su aplicabilidad clínica.<sup>21</sup>

Inicialmente empleada en implantología oral, su uso se ha expandido a la periodoncia, cirugía ortognática, extracciones complejas, elevaciones de seno maxilar, cirugía endodóntica y más recientemente a la ortopedia y neurocirugía. Su seguridad, precisión y reducción del trauma han sido ampliamente documentadas.<sup>22,23</sup>

## 2. Ventajas clínicas y biológicas

Diversos estudios han demostrado que la cirugía piezoeléctrica presenta beneficios significativos frente a las técnicas convencionales. Entre las principales ventajas se destacan:

- Precisión quirúrgica y visibilidad intraoperatoria mejorada.
- Preservación de tejidos blandos, lo que reduce el riesgo de complicaciones neurológicas o vasculares.
- Menor sangrado, lo que facilita la intervención y disminuye el tiempo operatorio.
- Reducción del dolor e inflamación postoperatoria, lo cual mejora la experiencia del paciente.
- Mejor cicatrización ósea, gracias al menor daño térmico y celular.<sup>24, 25</sup>

## 3. Aplicaciones actuales.

Hoy en día, la cirugía piezoeléctrica es empleada ampliamente en procedimientos de alta complejidad. En odontología, se utiliza en:

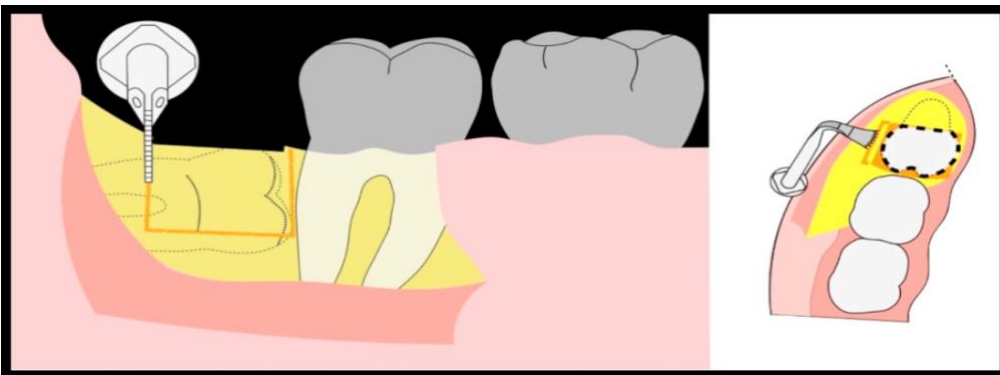
- Extracción de terceros molares impactados, especialmente en cercanía del nervio dentario inferior.
- Elevación de seno maxilar para la colocación de implantes dentales evitando perforar la membrana sinusal.
- Implantología avanzada, en sitios con anatomía crítica o hueso atrófico.

- Cirugía ortognática, donde se requiere un control estricto de la osteotomía así como la conservación de elementos vasculares y nerviosos adyacentes.
- Microcirugía periodontal y endodóntica, con abordajes más conservadores y precisos.

La técnica también ha ganado terreno en otras disciplinas médicas, como la neurocirugía, donde la precisión y la conservación de estructuras nerviosas son críticas.

La cirugía piezoeléctrica constituye un avance significativo en la evolución de la técnica quirúrgica contemporánea. Su fundamento en principios físicos confiables, combinado con sus ventajas clínicas demostradas, ha permitido una cirugía más segura, menos traumática y más eficaz. A medida que la tecnología continúa desarrollándose y expandiendo su aplicación, es esperable que su uso se consolide como estándar en muchas áreas de la cirugía moderna, en particular en aquellas donde la precisión y la conservación tisular son esenciales.

**Figura 6. Osteotomía piezoeléctrica en la extracción de terceros molares mandibulares impactados.**



Fuente: Vercellotti T. Piezoelectric surgery in implantology: a case report a new piezoelectric ridge expansion technique. *Int J Periodontics Restorative Dent.* 2000;20(4):358–365.

#### **4.2.4 Comparación de resultados clínicos: cirugía piezoeléctrica vs. convencional.**

La aplicación de la cirugía piezoeléctrica se basa en vibraciones ultrasónicas que permiten cortes óseos precisos sin comprometer tejidos blandos. La literatura científica más reciente ha documentado comparaciones clínicas entre ambas técnicas, evaluando variables como dolor postoperatorio, inflamación, sangrado, tiempo quirúrgico y recuperación.

Los estudios clínicos recientes demuestran que, si bien la cirugía piezoeléctrica presenta un mayor tiempo operatorio, ofrece ventajas significativas en la reducción de dolor, edema, sangrado y complicaciones postoperatorias en comparación con la técnica convencional rotatoria.

Fundamentos técnicos de ambas técnicas

La técnica convencional utiliza fresas rotatorias de alta velocidad para la osteotomía y la odontosección, con la desventaja de generar calor, microfracturas y mayor trauma en tejidos duros y blandos. Por otro lado, la cirugía piezoeléctrica emplea micro vibraciones ultrasónicas que cortan únicamente tejido mineralizado, preservando vasos, nervios y mucosa. Esta selectividad tisular se traduce en un campo operatorio más limpio, menor sangrado y recuperación más predecible. <sup>26</sup>

Se han realizado múltiples ensayos clínicos controlados han confirmado que los pacientes intervenidos con cirugía piezoeléctrica presentan menor dolor postoperatorio, especialmente en los primeros tres días. En un metaanálisis publicado en 2023 por Yavuz et al., se demostró que el uso de cirugía piezoeléctrica redujo significativamente el dolor y el consumo de analgésicos comparado con la técnica convencional. <sup>27</sup>

Asimismo, el edema postoperatorio fue significativamente menor en los grupos tratados con piezo, según un estudio aleatorizado de 2022 realizado por El-Anwar et al., donde se midieron los diámetros faciales con escalas estandarizadas hasta el séptimo día postoperatorio. <sup>28</sup>

#### Sangrado y control del campo quirúrgico

La cirugía piezoeléctrica produce un sangrado intraoperatorio notablemente menor, gracias a la cavitación inducida por ultrasonido y la escasa afectación de los vasos sanguíneos. Esto mejora la visibilidad del campo operatorio y reduce el riesgo de hemorragias postoperatorias. En el estudio de El-Sharkawy et al. (2021), los pacientes del grupo piezo requirieron menos empaques hemostáticos y presentaron menor sangrado a las 24 horas. <sup>29</sup>

#### Tiempo operatorio

Un punto en contra de la cirugía piezoeléctrica es el aumento del tiempo quirúrgico, debido a su menor velocidad de corte en comparación con los instrumentos rotatorios. En estudios como el de Korkmaz et al. (2020), se evidenció que los procedimientos con piezo tardaron, en promedio, entre 8 y 12 minutos más por diente. Sin embargo, los autores argumentan que este tiempo adicional se compensa con una mejor recuperación general. <sup>30</sup>

#### Complicaciones postoperatorias

El uso de piezocirugía se ha asociado con menor incidencia de parestesias y alveolitis seca. Al ser una técnica más conservadora y precisa, disminuye la probabilidad de lesionar el nervio dentario inferior o el nervio lingual. Además, el menor trauma térmico favorece una mejor regeneración ósea.

Satisfacción del paciente.

Diversos estudios recientes reportan un mayor grado de satisfacción de los pacientes operados con cirugía piezoeléctrica, debido al menor dolor, menor hinchazón facial y recuperación más cómoda. Este factor, aunque subjetivo, es importante desde una perspectiva clínica y ética.

Entre 2020 y 2025, la evidencia clínica ha consolidado a la cirugía piezoeléctrica como una opción efectiva y ventajosa frente a la técnica convencional en la exodoncia de terceros molares. Aunque su uso requiere mayor tiempo operatorio y una curva de aprendizaje más prolongada, ofrece beneficios clínicos tangibles: reducción de dolor, inflamación, sangrado y complicaciones neurológicas. La selección de la técnica quirúrgica debe basarse en la complejidad del caso, la experiencia del cirujano y los recursos disponibles, priorizando siempre el bienestar del paciente.

#### **4.2.5 Consideraciones éticas de la cirugía piezoeléctrica frente a técnicas convencionales.**

La innovación tecnológica en el ámbito quirúrgico plantea no solo retos clínicos, sino también importantes implicaciones éticas. La cirugía piezoeléctrica, al introducir una alternativa más precisa, segura y menos traumática frente a las técnicas convencionales, ha revolucionado el abordaje quirúrgico en odontología y cirugía maxilofacial. Sin embargo, su uso también implica decisiones sobre equidad en el acceso, consentimiento informado, costo-beneficio y responsabilidad profesional.

La elección entre cirugía piezoeléctrica y técnica convencional no debe basarse exclusivamente en criterios técnicos o económicos, sino también en principios éticos

fundamentales como la autonomía del paciente, la justicia en el acceso, la beneficencia clínica y la no maleficencia.

#### **4.2.5.1 Autonomía y consentimiento informado.**

Uno de los principios éticos fundamentales en la práctica clínica es la autonomía del paciente, que se traduce en su derecho a decidir libremente sobre su tratamiento. En este contexto, el profesional tiene la responsabilidad de explicar con claridad las opciones quirúrgicas disponibles incluyendo la piezoeléctrica y la convencional, así como sus riesgos, beneficios, costos y pronóstico postoperatorio.<sup>31</sup>

Ocultar una opción más avanzada o no informar adecuadamente sobre una técnica que pudiera ofrecer menor riesgo y mejor recuperación, aunque más costosa, vulnera este principio. Por ello, es esencial que el consentimiento informado sea completo, claro y transparente.

#### **4.2.5.2. Justicia y equidad en el acceso.**

La justicia distributiva en salud implica que todos los pacientes tengan acceso a tratamientos de calidad, independientemente de su nivel socioeconómico. La cirugía piezoeléctrica suele requerir equipos costosos, lo que puede limitar su disponibilidad en el sistema público o en centros con recursos restringidos.<sup>32</sup>

Esto plantea una cuestión ética: ¿es justo ofrecer una técnica menos segura o más invasiva a pacientes con menos recursos? En sociedades con sistemas de salud desiguales, esta situación puede profundizar brechas en la atención. Desde un enfoque ético, se requiere impulsar políticas que favorezcan el acceso equitativo a tecnologías que demuestren mejores resultados clínicos.

#### **4.2.5.3. Beneficencia y no maleficencia.**

El principio de beneficencia implica actuar en favor del bienestar del paciente, mientras que la no maleficencia exige evitar causarle daño. La evidencia actual muestra que la cirugía piezoeléctrica reduce el trauma quirúrgico, el sangrado, el dolor postoperatorio y la posibilidad de complicaciones neurológicas en comparación con las técnicas convencionales.<sup>33,34</sup>

Desde esta perspectiva, si el profesional tiene acceso a la tecnología piezoeléctrica y esta es clínicamente más segura, el no utilizarla sin una justificación válida podría considerarse éticamente cuestionable. La omisión de una alternativa más beneficiosa puede contravenir ambos principios.

#### **4.2.5.4. Responsabilidad profesional y actualización continua.**

El profesional tiene la obligación ética de mantenerse actualizado y conocer las técnicas más seguras y eficaces. No se trata solo de adoptar tecnologías nuevas por moda, sino de hacerlo con base en la evidencia científica disponible.

El uso de tecnologías como la piezocirugía también implica una responsabilidad ética adicional: asegurar que se utilicen correctamente, lo cual requiere formación especializada. Ofrecer esta técnica sin la capacitación adecuada también puede ser un riesgo ético y legal.<sup>35</sup>

La elección entre cirugía piezoeléctrica y técnica convencional no puede limitarse al criterio clínico o económico, sino que debe contemplar los principios éticos de autonomía, justicia, beneficencia, no maleficencia y responsabilidad profesional. Informar correctamente al paciente, garantizar el acceso equitativo, y ofrecer lo mejor

dentro de las posibilidades del sistema, son obligaciones éticas fundamentales del profesional de la salud. A medida que la tecnología avanza, la ética debe seguir ocupando un lugar central en la toma de decisiones clínicas.

#### **4.2.6 Influencia del tipo de inclusión y la posición del tercer molar en la eficacia de la técnica quirúrgica piezoeléctrica.**

En los últimos años, la técnica quirúrgica piezoeléctrica se ha consolidado como una alternativa menos traumática que los métodos convencionales rotatorios, destacándose por su precisión y respeto por los tejidos blandos. Sin embargo, la eficacia de esta técnica puede verse influenciada por factores anatómicos como el tipo de inclusión (ósea o mucosa) y la posición del tercer molar (horizontal, mesioangular, vertical, etc.), variables que determinan la complejidad quirúrgica. Este ensayo analiza cómo estas características afectan la efectividad de la cirugía piezoeléctrica en la exodoncia de terceros molares.

La eficacia de la técnica quirúrgica piezoeléctrica en la exodoncia de terceros molares impactados depende significativamente del tipo de inclusión y de la posición del diente, factores que influyen directamente en el tiempo quirúrgico, la visibilidad, la necesidad de odontosección y la incidencia de complicaciones.

#### **4.2.7 Impacto de la cirugía piezoeléctrica en la respuesta inflamatoria sistémica comparada con técnicas rotatorias convencionales.**

La extracción de terceros molares suele asociarse con una respuesta inflamatoria tanto local como sistémica. Esta respuesta es una consecuencia fisiológica del trauma quirúrgico, influenciada por el tipo de técnica utilizada. La cirugía piezoeléctrica, una

técnica basada en vibraciones ultrasónicas para cortar el tejido óseo, ha sido propuesta como una alternativa menos invasiva frente a las técnicas rotatorias convencionales. Este ensayo examina comparativamente cómo ambas técnicas afectan la respuesta inflamatoria sistémica, abordando sus implicaciones clínicas y terapéuticas.

La cirugía piezoeléctrica genera una respuesta inflamatoria sistémica significativamente menor que la técnica rotatoria convencional, debido a su precisión en el corte óseo y su menor agresividad sobre los tejidos blandos, lo cual se traduce en un proceso postoperatorio más favorable.

#### 1. Fundamentos fisiopatológicos de la respuesta inflamatoria sistémica

La respuesta inflamatoria sistémica es una reacción del organismo a la agresión quirúrgica, caracterizada por la liberación de citocinas como interleucina-6 (IL-6), proteína C reactiva (PCR), TNF- $\alpha$ , entre otras. Estas moléculas median la fiebre, el dolor, la fatiga y otros síntomas comunes tras una cirugía.<sup>36</sup>

El grado de respuesta depende directamente del nivel de trauma quirúrgico, la duración del procedimiento y la cantidad de tejido afectado. Por tanto, reducir el daño tisular implica una menor liberación de estos mediadores inflamatorios.

#### 2. Cirugía rotatoria convencional y su impacto inflamatorio

La técnica rotatoria convencional emplea fresas a alta y baja velocidad para realizar osteotomía, lo que conlleva una mayor generación de calor, mayor sangrado y daño mecánico a los tejidos blandos y duros. Estudios han demostrado que esta técnica eleva significativamente los niveles de PCR e IL-6 en el postoperatorio inmediato, lo cual se asocia con mayor dolor, trismo y edema.<sup>37</sup>

Además, el calor generado por el fresado óseo puede inducir necrosis ósea si no se controla adecuadamente, exacerbando la respuesta inflamatoria.

### 3. Cirugía piezoeléctrica: mecanismo y ventajas biológicas.

La piezosurgery utiliza micro vibraciones ultrasónicas para realizar cortes selectivos en el hueso sin dañar los tejidos blandos. Esta tecnología ofrece múltiples ventajas biológicas: menor sangrado, mejor visibilidad quirúrgica, menor riesgo de provocar necrosis ósea y una respuesta inflamatoria atenuada.<sup>38</sup>

Han reportado una disminución significativa de los niveles de PCR e IL-6 en pacientes tratados con piezosurgery en comparación con técnicas convencionales, especialmente durante las primeras 24 a 72 horas postoperatorias.<sup>39</sup>

### 4. Evidencia clínica comparativa.

Un estudio clínico aleatorizado realizado por Arakawa et al. (2020) evaluó marcadores inflamatorios sistémicos tras la extracción de terceros molares usando piezosurgery y técnica rotatoria. Los resultados mostraron que el grupo piezoeléctrico presentó niveles más bajos de IL-6 y PCR, así como una menor incidencia de fiebre y complicaciones postoperatorias.<sup>40</sup>

Otro estudio por Goyal et al. (2022) confirmó que la respuesta inflamatoria sistémica se correlaciona con la agresividad del abordaje quirúrgico, destacando el papel de la piezoeléctrica como herramienta de cirugía mínimamente invasiva.

### 5. Implicaciones clínicas y terapéuticas.

La menor respuesta inflamatoria sistémica tiene implicaciones clínicas importantes: disminuye la necesidad de analgésicos y antiinflamatorios, mejora la recuperación

postoperatoria y reduce el riesgo de complicaciones sistémicas en pacientes vulnerables (diabéticos, inmunodeprimidos, etc.).

En este contexto, la elección de la técnica quirúrgica no solo afecta el resultado local, sino que puede tener repercusiones sistémicas, especialmente en procedimientos prolongados o en pacientes con comorbilidades.

La cirugía piezoeléctrica representa una opción más biocompatible y menos agresiva que la técnica rotatoria convencional, con un impacto significativamente menor en la respuesta inflamatoria sistémica. Esta ventaja clínica refuerza su uso en situaciones donde se busca una recuperación más rápida y segura, especialmente en pacientes con riesgo sistémico elevado. La selección de la técnica quirúrgica debe, por tanto, considerar no solo la eficacia operativa, sino también su repercusión inmunológica y sistémica.

#### **4.2.8 Tiempo de aprendizaje y curva de dominio de la cirugía piezoeléctrica.**

La cirugía piezoeléctrica ha emergido como una herramienta innovadora que, mediante el uso de vibraciones ultrasónicas, permite realizar osteotomías con gran precisión y menor daño a los tejidos blandos. Sin embargo, como toda tecnología avanzada, su incorporación en la práctica clínica implica un proceso de adaptación por parte del profesional.

La cirugía piezoeléctrica requiere un tiempo de aprendizaje superior al de las técnicas convencionales debido a su mecanismo de acción específico y a la necesidad de desarrollar nuevas habilidades psicomotoras; sin embargo, una vez superada esta curva, se logra una mayor precisión quirúrgica y una mejor experiencia para el paciente.

## 1. Características operativas de la cirugía piezoeléctrica.

A diferencia de las fresas rotatorias, el instrumental piezoeléctrico realiza cortes mediante microvibraciones ultrasónicas que actúan selectivamente sobre el tejido mineralizado. Esta propiedad proporciona una ventaja significativa en términos de seguridad, ya que permite evitar lesiones en estructuras como nervios y vasos sanguíneos.<sup>41</sup>

Sin embargo, la técnica implica una forma de manipulación diferente del instrumental, así como un conocimiento más preciso de las variables físicas involucradas (presión, irrigación continua, tiempo de exposición), lo que genera una curva de aprendizaje más prolongada.

## 2. Curva de aprendizaje quirúrgico

La curva de aprendizaje se define como el tiempo necesario para alcanzar un rendimiento estable y eficiente en un procedimiento. En el caso de la cirugía piezoeléctrica, varios estudios han mostrado que se requiere un número mínimo de 15 a 25 procedimientos para que el cirujano logre una ejecución fluida y eficiente.<sup>42</sup>

Durante las primeras intervenciones, se observa un tiempo quirúrgico más largo, lo que puede generar frustración o resistencia al cambio por parte de los profesionales acostumbrados a la velocidad de las fresas rotatorias. Sin embargo, con la práctica, se logra una reducción progresiva del tiempo operatorio, acompañado de una mayor precisión y control del campo quirúrgico.<sup>43</sup>

### 3. Variables que influyen en el aprendizaje

Diversos factores influyen en la velocidad con la que un profesional domina la técnica piezoeléctrica. Entre ellos se destacan:

- Experiencia previa en cirugía convencional: quienes dominan la técnica rotatoria tienen ventajas en cuanto al conocimiento anatómico y manejo del campo quirúrgico, pero deben desaprender ciertas prácticas para adaptarse al nuevo instrumental.
- Entrenamiento supervisado: programas de formación con simuladores y supervisión clínica acortan la curva de aprendizaje y reducen errores.
- Frecuencia de uso: cuanto más frecuente sea el uso del equipo piezoeléctrico, más rápida será la adquisición de habilidades específicas.<sup>44</sup>

### 4. Implicaciones en la enseñanza y la práctica clínica

La incorporación de la piezosurgery en la formación de pre y posgrado exige un rediseño de los planes de estudio quirúrgicos. Se deben incluir módulos de práctica sobre la técnica operativa, mantenimiento del equipo, indicaciones específicas y posibles complicaciones.

Además, los sistemas hospitalarios y clínicas deben considerar la curva de aprendizaje al implementar esta tecnología, para evitar tiempos quirúrgicos excesivos en las primeras etapas y asegurar una adecuada capacitación del personal.<sup>45</sup>

### 5. Beneficios una vez dominada la técnica.

Una vez superada la curva de dominio, el cirujano puede realizar procedimientos con mayor seguridad, menor sangrado, mejor visibilidad y menor trauma quirúrgico. Esto no solo mejora los resultados clínicos, sino que también reduce el estrés operatorio y la tasa de complicaciones.

En el largo plazo, la inversión en el aprendizaje de la técnica piezoeléctrica se traduce en una mejor experiencia para el paciente y el cirujano, además de aportar al prestigio profesional por el uso de tecnologías avanzadas.

Aunque la cirugía piezoeléctrica presenta una curva de aprendizaje más prolongada que las técnicas convencionales, el esfuerzo inicial de formación se ve recompensado con creces. Su dominio implica la adquisición de habilidades especializadas, pero permite una práctica quirúrgica más segura, precisa y menos traumática. Por tanto, es fundamental que las instituciones académicas y clínicas promuevan espacios adecuados para la capacitación y práctica continua de esta tecnología, asegurando así su adopción exitosa en la cirugía oral moderna.

#### **4.2.9 Reducción del daño térmico en tejidos duros mediante cirugía piezoeléctrica en la exodoncia de terceros molares impactados.**

Una de las principales complicaciones asociadas a las técnicas tradicionales con fresas rotatorias es la generación excesiva de calor, que puede causar necrosis térmica del hueso, retraso en la cicatrización e incluso fracaso en la regeneración ósea. Frente a este desafío, la cirugía piezoeléctrica se ha posicionado como una alternativa avanzada, que permite realizar osteotomías con mayor control térmico y precisión.

La cirugía piezoeléctrica reduce significativamente el daño térmico en los tejidos óseos durante la exodoncia de terceros molares impactados, lo que favorece una mejor preservación estructural del hueso, menor riesgo de necrosis y una recuperación postoperatoria más predecible.

#### 1. Daño térmico en cirugía rotatoria convencional.

El uso de fresas rotatorias en osteotomías genera una fricción constante entre el instrumento y el hueso, lo cual produce calor. Si no se controla adecuadamente mediante irrigación, esta temperatura puede superar los 47 °C, umbral a partir del cual el tejido óseo sufre necrosis térmica. Esto puede afectar negativamente el proceso de cicatrización, disminuir la vitalidad ósea y aumentar el riesgo de complicaciones postoperatorias como la alveolitis seca y la pérdida de inserción ósea.<sup>46</sup>

La velocidad de rotación, la presión ejercida y la duración del contacto son factores determinantes en la generación de calor con estas técnicas.<sup>47</sup>

#### 2. Principios operativos de la cirugía piezoeléctrica.

La cirugía piezoeléctrica emplea micro vibraciones ultrasónicas (25–30 kHz) para cortar tejido mineralizado de forma selectiva. Gracias a su modo de acción, permite trabajar con presión controlada y sin rotación, lo cual reduce considerablemente la fricción y, por ende, la generación de calor. Además, los dispositivos piezoeléctricos están diseñados con sistemas de irrigación continua, lo que mantiene la temperatura en niveles fisiológicamente seguros.<sup>48</sup>

Estudios in vitro han demostrado que la temperatura en el hueso durante osteotomías piezoeléctricas rara vez supera los 38–40 °C, muy por debajo del umbral de necrosis térmica.<sup>49</sup>

### 3. Evidencia comparativa sobre control térmico.

Investigaciones como la de Preti et al. (2007) muestran que la piezocirugía preserva la viabilidad celular osteoblástica en las superficies óseas, a diferencia de las fresas, que destruyen parcialmente las células del tejido cortical expuesto al calor.<sup>50</sup>

Otro estudio clínico de Sortino et al. (2008) comparó directamente la técnica rotatoria y la piezoeléctrica en la extracción de terceros molares, concluyendo que el grupo tratado con piezosurgery tuvo menor edema, menor dolor y mejor calidad ósea en la zona intervenida, en parte por la ausencia de daño térmico excesivo.<sup>51</sup>

### 4. Beneficios clínicos de una menor agresión térmica.

La preservación térmica del hueso conlleva beneficios clínicos significativos:

- Mejor osteointegración en procedimientos quirúrgicos complementarios como implantes posteriores.
- Reducción del riesgo de necrosis ósea y de infecciones postoperatorias.
- Recuperación tisular más rápida, al mantener la arquitectura ósea intacta.
- Menor necesidad de medicamentos antiinflamatorios, al haber menos trauma quirúrgico y respuesta inflamatoria.

Estos beneficios resultan especialmente relevantes en pacientes con factores de riesgo sistémico o en procedimientos de alta complejidad, donde la precisión y seguridad quirúrgica son prioritarias.

#### 5. Limitaciones y consideraciones técnicas.

Si bien la cirugía piezoeléctrica es superior en cuanto a control térmico, no está exenta de desafíos. El tiempo quirúrgico inicial puede ser mayor y requiere una curva de aprendizaje más prolongada. Además, el costo del equipo puede representar una barrera para su implementación masiva en algunas clínicas. No obstante, los beneficios a mediano y largo plazo justifican su incorporación progresiva en la práctica odontológica moderna.

La cirugía piezoeléctrica representa un avance significativo en la prevención del daño térmico durante la exodoncia de terceros molares impactados. Al evitar el sobrecalentamiento del tejido óseo, se favorece la preservación de la arquitectura ósea, se mejora la cicatrización y se reduce la morbilidad postoperatoria. Si bien existen desafíos en cuanto al tiempo de aprendizaje y costos, los beneficios clínicos y biológicos posicionan a esta técnica como una herramienta de elección en cirugías complejas y de alta precisión.

#### **4.2.10 Percepción del paciente y calidad de vida postoperatoria.**

En el ámbito de la cirugía oral, el éxito de un procedimiento no solo se mide por la eficacia técnica o la ausencia de complicaciones, sino también por la experiencia subjetiva del paciente durante el proceso de recuperación. En particular, la percepción del paciente y su calidad de vida postoperatoria se han convertido en indicadores clave

para evaluar la efectividad global de una técnica quirúrgica. Factores como el dolor, la inflamación, el tiempo de recuperación y la capacidad para retomar actividades cotidianas influyen directamente en el bienestar del paciente. Este ensayo analiza cómo las distintas técnicas quirúrgicas, especialmente la cirugía piezoeléctrica frente a las técnicas rotatorias convencionales, impactan la calidad de vida postoperatoria, destacando el valor de considerar la percepción del paciente en la práctica clínica moderna.

La percepción del paciente y la calidad de vida postoperatoria son influenciadas significativamente por la técnica quirúrgica empleada, siendo la cirugía piezoeléctrica asociada a mejores niveles de confort, menor dolor y una recuperación más rápida en comparación con los métodos convencionales.

#### 1. Calidad de vida postoperatoria: dimensiones e importancia.

La calidad de vida postoperatoria es un concepto multidimensional que incluye aspectos físicos, emocionales y funcionales. En cirugía oral, los indicadores más relevantes incluyen:

- Dolor postoperatorio
- Edema facial
- Limitación funcional (apertura bucal, alimentación, habla)
- Calidad del sueño y estado emocional

Instrumentos como el Oral Health Impact Profile (OHIP) y cuestionarios de dolor visual (EVA) han permitido cuantificar de forma objetiva la percepción del paciente.

#### 2. Técnicas quirúrgicas y experiencia del paciente.

Las técnicas tradicionales con fresas rotatorias, aunque eficaces, generan más trauma tisular, lo que se traduce en mayor inflamación, sangrado y dolor. En contraste, la cirugía piezoeléctrica, al utilizar microvibraciones ultrasónicas selectivas para cortar el hueso, preserva mejor los tejidos blandos y reduce el trauma quirúrgico.

Estudios han mostrado que los pacientes intervenidos con técnica piezoeléctrica experimentan:

- Menor dolor a las 24, 48 y 72 horas postoperatorias
- Menor necesidad de analgésicos
- Reducción del edema facial
- Mayor satisfacción general con el procedimiento.

### 3. Evidencia clínica sobre percepción del paciente

En un ensayo clínico controlado aleatorizado realizado por Barone et al. (2010), se compararon pacientes sometidos a exodoncia de terceros molares mediante piezosurgery y técnica rotatoria. El grupo piezoeléctrico reportó niveles de dolor significativamente menores en los primeros días postoperatorios, además de una recuperación funcional más rápida, lo que sugiere una mejor calidad de vida global en el corto plazo.<sup>52</sup>

Otro estudio de Sivoletta et al. (2011) indicó que el impacto emocional y la ansiedad preoperatoria también se ven reducidos cuando el paciente recibe información sobre la menor agresividad de la técnica piezoeléctrica.

#### 4. Percepción subjetiva y expectativas del paciente.

La percepción del paciente está también determinada por las expectativas previas al tratamiento y por la información que recibe del profesional. Técnicas que se perciben como “más modernas” o “menos invasivas” tienden a generar mayor confianza y menos ansiedad, lo cual mejora incluso la percepción del dolor y la disposición a repetir el tratamiento si es necesario.

Por tanto, la elección de la técnica quirúrgica no solo tiene implicaciones clínicas, sino también psicológicas y comunicativas, que afectan el resultado global desde la perspectiva del paciente.

#### 5. Implicaciones para la práctica clínica

Integrar la percepción del paciente como criterio de éxito quirúrgico implica:

- Adoptar técnicas menos invasivas, como la piezoeléctrica, siempre que sea posible.
- Educar al paciente sobre los beneficios y limitaciones del procedimiento.
- Implementar herramientas estandarizadas para evaluar calidad de vida postoperatoria.

Esto no solo mejora la experiencia del paciente, sino que también fortalece la relación profesional-paciente y promueve una práctica centrada en la persona. La calidad de vida postoperatoria y la percepción del paciente son elementos fundamentales en la evaluación de las intervenciones quirúrgicas en odontología. La cirugía piezoeléctrica, gracias a su menor agresividad y mejor control del trauma, ha demostrado beneficios claros en estos aspectos. Incorporar estas variables en la planificación y evaluación de procedimientos quirúrgicos no solo mejora los resultados clínicos, sino que también

promueve una atención más humana, empática y centrada en las necesidades reales de los pacientes.<sup>52</sup>

## **5. MARCO METODOLÓGICO**

### **5. ASPECTOS METODOLÓGICOS**

#### **5.1. Diseño de Estudio**

El diseño de nuestro estudio es no experimental, ya que no variará de forma intencional las variables independientes para ver su efecto sobre otras variables. Hernández Sampieri et al. (2015) indican que en la investigación no experimental sólo se observan los fenómenos tal cual se dan en su contexto natural, para luego analizarlos.

Por otro lado, es una investigación documental la cual está apoyada en datos bibliográficos, hemerográficos o archivísticos; la primera se basa en la consulta de libros, la segunda en artículos o ensayos de revistas y periódicos y la tercera en documentos que se encuentran en archivos como cartas, oficios, circulares y expedientes.

#### **5.2 Tipo de estudio**

El estudio es de tipo exploratorio ya que tiene como objetivo examinar un tema o problema de investigación poco estudiado, del cual se tienen muchas dudas o no se ha abordado antes. La importancia de estos estudios es que ayudan a familiarizarse con fenómenos relativamente desconocidos.

La presente investigación corresponde a un estudio de tipo descriptivo, analítico y documental, basado en una revisión de la literatura científica. Este enfoque metodológico implicó la recopilación, selección y análisis crítico de estudios publicados

que evalúan la eficacia de la cirugía piezoeléctrica en comparación con las técnicas rotatorias convencionales en la extracción de terceros molares impactados.

### **5.3 Método de estudio**

El método que se utilizará es el de análisis y síntesis, este consiste en la separación en partes de los datos para estudiarlas de manera individual y luego reunir los elementos dispersos para estudiar su totalidad.

### **5.4 Fuentes**

Las Fuentes utilizadas en esta investigación fueron las secundarias. La información se recopiló en un análisis exhaustivo de artículos, libros e investigaciones previas realizadas.

#### **5.4.1 Estrategia de búsqueda**

La búsqueda bibliográfica se realizó en bases de datos científicas reconocidas internacionalmente, entre ellas: PubMed, Scopus, EBSCO, SciELO, Biblioteca Cochrane, Google Scholar. Se emplearon combinaciones de palabras clave en español e inglés, utilizando operadores booleanos AND y OR para optimizar la búsqueda. Entre los términos utilizados se incluyen: ("piezoelectric surgery" OR "piezosurgery") AND ("third molar extraction" OR "impacted third molar" OR "wisdom tooth surgery") AND ("conventional rotary technique" OR "rotary instruments") AND ("postoperative pain" OR "edema" OR "trismus" OR "complications"). Asimismo, se

emplearon términos en español como: ("cirugía piezoeléctrica") AND ("extracción de terceros molares impactados") AND ("técnicas convencionales")

#### **5.4.2 Criterios de búsqueda de información**

- Artículos originales, ensayos clínicos aleatorizados, revisiones sistemáticas y metaanálisis.
- Estudios comparativos entre cirugía piezoeléctrica y técnica rotatoria convencional.
- Estudios que evaluarán variables como dolor postoperatorio, edema, trismus, tiempo quirúrgico, complicaciones y cicatrización.

## 6. DISCUSIÓN

En relación con el **control del dolor postoperatorio**, diversos estudios han demostrado que la cirugía piezoeléctrica se asocia con una menor intensidad de dolor en comparación con la técnica rotatoria convencional. Franco et al. (2024) evidenciaron, mediante una revisión sistemática, que la piezocirugía reduce significativamente el dolor, edema y trismos durante los primeros días posteriores a la intervención quirúrgica. De forma concordante, Cicciù et al. (2021) reportaron en su metaanálisis que la osteotomía ultrasónica produce menor daño tisular y, por ende, una respuesta inflamatoria menos intensa.

Estos hallazgos también han sido respaldados por estudios clínicos controlados. Gulnazar y Alpan (2021) observaron que los pacientes intervenidos con piezocirugía presentaron puntuaciones significativamente menores en la escala visual análoga en comparación con aquellos tratados con fresas rotatorias. Asimismo, Mantovani et al. (2014) señalaron que la reducción del dolor se relaciona con la menor producción de calor y vibración durante el corte óseo ultrasónico. Este fenómeno biológico disminuye la liberación de mediadores inflamatorios como prostaglandinas y citocinas.

De Melo y Leao (2023) confirmaron que la piezocirugía no solo reduce la intensidad del dolor, sino que favorece una recuperación funcional más temprana, permitiendo al paciente reincorporarse más rápidamente a sus actividades cotidianas. Sin embargo, algunos autores como Sortino et al. (2008) han señalado que las diferencias en el dolor pueden no ser clínicamente significativas en impactaciones simples, lo que sugiere que el beneficio analgésico podría ser más evidente en procedimientos de mayor complejidad quirúrgica.

En relación con el **tiempo quirúrgico**, la literatura científica coincide en que la cirugía piezoeléctrica requiere mayor tiempo operatorio en comparación con las técnicas convencionales. Franco et al. (2024) concluyeron que, aunque esta técnica reduce la morbilidad postoperatoria, se asocia con un aumento significativo en la duración del procedimiento. Este hallazgo ha sido consistentemente reportado por Pal et al. (2025), quienes demostraron que la ostectomía ultrasónica requiere mayor tiempo debido a la velocidad de corte más lenta en comparación con los instrumentos rotatorios.

Al-Sharawy y Hamed (2022) atribuyeron este incremento al carácter más preciso y controlado del corte óseo piezoeléctrico, lo que obliga al cirujano a realizar movimientos más meticulosos. Rullo et al. (2013) también reportaron tiempos quirúrgicos superiores en procedimientos realizados con piezocirugía, aunque destacaron que este factor puede disminuir conforme aumenta la experiencia del operador.

Por otro lado, Barone et al. (2010) sugirieron que el mayor tiempo operatorio debe analizarse en conjunto con la reducción del trauma quirúrgico y la mejora en la recuperación postoperatoria. En este sentido, algunos autores plantean que la eficacia quirúrgica no debe medirse únicamente en términos de rapidez, sino considerando resultados clínicos integrales.

En relación con la **incidencia de complicaciones postoperatorias**, la evidencia científica actual indica que la cirugía piezoeléctrica presenta un perfil de seguridad favorable en comparación con las técnicas quirúrgicas convencionales. Mancini et al. (2024), mediante una revisión sistemática, concluyeron que la piezocirugía se asocia con una menor morbilidad postoperatoria debido a su capacidad de realizar cortes selectivos en el tejido mineralizado, preservando los tejidos blandos circundantes.

De forma concordante, Franco et al. (2024) destacaron que esta técnica reduce el riesgo de complicaciones neurosensoriales, especialmente en procedimientos donde las raíces dentarias presentan una relación estrecha con el nervio alveolar inferior. Este hallazgo resulta clínicamente relevante, ya que la parestesia labiomentar constituye una de las complicaciones más temidas en la cirugía de terceros molares mandibulares. Asimismo, Al-Sharawy y Hamed (2022) observaron una menor incidencia de inflamación severa y trismos en pacientes intervenidos con piezocirugía, lo que sugiere una respuesta tisular más favorable.

Cantore et al. (2014) señalaron que el principio de corte selectivo del tejido mineralizado representa una ventaja biomecánica significativa, ya que permite preservar estructuras vasculares y nerviosas, reduciendo el riesgo de hemorragia intraoperatoria y daño neurológico. En la misma línea, Pavlíková et al. (2011) destacaron que la piezocirugía mejora la visibilidad del campo quirúrgico debido al efecto de cavitación, lo que contribuye a un mayor control operatorio y a la disminución de complicaciones intraoperatorias.

En cuanto al **proceso de cicatrización y recuperación postoperatoria**, múltiples investigaciones han demostrado que la cirugía piezoeléctrica favorece una evolución clínica más rápida y menos traumática en comparación con las técnicas rotatorias convencionales. Fontanella et al. (2020) evidenciaron que el uso de instrumentos piezoeléctricos permite realizar osteotomías altamente precisas con menor daño a los tejidos circundantes, lo que se traduce en una mejor respuesta cicatricial y en una disminución de los síntomas postoperatorios.

Rullo et al. (2013), mediante estudios histológicos, demostraron que la piezocirugía genera menor riesgo de provocar necrosis ósea y una mayor organización del tejido regenerado, lo que sugiere un ambiente biológico más favorable para la reparación tisular. Estos resultados coinciden con los hallazgos de Barone et al. (2010), quienes observaron que los pacientes tratados con esta técnica presentaron: menor edema facial, menor dolor y una recuperación funcional más temprana.

Asimismo, Vercellotti (2000) describió que el efecto de cavitación producido por las microvibraciones ultrasónicas mejora la irrigación del campo quirúrgico y facilita la eliminación de detritos óseos, lo que contribuye a una cicatrización más eficiente. Mantovani et al. (2014) también señalaron que la piezocirugía reduce la respuesta inflamatoria temprana, lo que favorece la estabilidad del coágulo y disminuye el riesgo de complicaciones como la alveolitis.

Finalmente, en relación con el **nivel de evidencia científica** disponible, diversos estudios recientes han consolidado el respaldo científico de la cirugía piezoeléctrica. Diversos autores coinciden en señalar que la piezocirugía representa una innovación tecnológica con fundamento científico sólido, particularmente en lo relacionado con la reducción de la morbilidad postoperatoria y la preservación de estructuras anatómicas críticas.

Cicciù et al. (2021) realizaron una revisión sistemática con metaanálisis y análisis secuencial de ensayos clínicos, concluyendo que existe evidencia suficiente para afirmar que la cirugía piezoeléctrica reduce el dolor postoperatorio, la inflamación y la limitación funcional en comparación con las técnicas convencionales. De manera similar, Franco et al. (2024), mediante una revisión sistemática basada en las directrices PRISMA, destacaron que la mayoría de los estudios comparativos reportan mejores resultados clínicos con el uso de dispositivos ultrasónicos, aunque señalaron la necesidad de mejorar la homogeneidad metodológica entre las investigaciones.

En este contexto, AlQahtani et al. (2025) aportaron un nivel de evidencia aún más robusto al desarrollar una revisión sistemática de revisiones, evidenciando un consenso creciente en la literatura acerca de los beneficios clínicos de la piezocirugía. Este tipo de estudios, considerados de alto nivel en la jerarquía de la evidencia científica, permiten sintetizar resultados provenientes de múltiples revisiones sistemáticas y metaanálisis, lo que fortalece la validez de las conclusiones.

## 7. CONCLUSIONES

En relación con el **control del dolor postoperatorio**, se concluye que la cirugía piezoeléctrica presenta una reducción significativa del dolor en comparación con las técnicas quirúrgicas convencionales utilizadas en la extracción de terceros molares impactados, lo que se atribuye a su mecanismo de corte ultrasónico selectivo que genera menor trauma en los tejidos óseos y blandos, favoreciendo una respuesta inflamatoria más moderada y una experiencia postoperatoria más confortable para el paciente.

Respecto al impacto en el **tiempo quirúrgico**, se concluye que la cirugía piezoeléctrica generalmente requiere un mayor tiempo operatorio en comparación con las técnicas rotatorias convencionales, debido a la naturaleza más controlada y precisa del corte óseo ultrasónico, lo que puede prolongar la duración del procedimiento, aunque contribuya a una intervención más conservadora.

En cuanto a las diferencias en la **incidencia de complicaciones postoperatorias**, se concluye que la cirugía piezoeléctrica presenta una menor morbilidad postoperatoria en comparación con las técnicas convencionales, evidenciándose una reducción en la inflamación, el trismo y el riesgo de daño a estructuras anatómicas adyacentes, particularmente en procedimientos cercanos a estructuras nerviosas.

Con relación al **proceso de cicatrización y recuperación postoperatoria**, se concluye que la cirugía piezoeléctrica favorece una recuperación más rápida y predecible, debido a la menor agresión tisular y al menor daño vascular generado

durante la osteotomía, lo que contribuye a una mejor cicatrización y a una disminución de las molestias postquirúrgicas.

Finalmente, en cuanto al **nivel de evidencia científica** que respalda el uso de la cirugía piezoeléctrica, se concluye que existe un respaldo considerable en la literatura científica reciente que demuestra su eficacia y seguridad en la extracción de terceros molares impactados, aunque aún se requieren estudios con protocolos estandarizados y seguimiento a largo plazo que permitan consolidar su aplicación como una alternativa ampliamente establecida en la práctica clínica.

## 8. RECOMENDACIONES

- Estandarizar los protocolos clínicos de la cirugía piezoeléctrica, mediante la definición de parámetros consensuados relacionados con potencia del equipo, tipo de inserto, técnica de irrigación, tiempos operatorios y criterios de evaluación postoperatoria, con el objetivo de disminuir la heterogeneidad metodológica observada en la literatura y mejorar la reproducibilidad clínica.
- Desarrollar ensayos clínicos multicéntricos con seguimiento prolongado ( $\geq 24$  meses) que permitan evaluar la sostenibilidad de los beneficios observados en lamentablemente reducción del dolor, edema y complicaciones postoperatorias, así como analizar los resultados en función del grado de dificultad quirúrgica, proximidad a estructuras anatómicas críticas y condiciones sistémicas del paciente.
- Realizar estudios comparativos de costo-efectividad entre la cirugía piezoeléctrica y las técnicas convencionales, considerando el tiempo operatorio, la inversión tecnológica, la curva de aprendizaje y los beneficios clínicos obtenidos, con el fin de determinar su viabilidad y aplicabilidad en distintos contextos asistenciales.
- Fomentar la formación y capacitación profesional en el uso de la cirugía piezoeléctrica, promoviendo su incorporación en programas académicos de cirugía bucal y maxilofacial, con énfasis en su aplicación en casos de alta complejidad anatómica, proximidad al nervio alveolar inferior o situaciones que requieran una intervención quirúrgica mínimamente invasiva.

- Impulsar investigaciones que evalúen la curva de aprendizaje y la competencia clínica del operador, con el objetivo de establecer estándares de entrenamiento que optimicen la seguridad y eficacia del procedimiento.
- Promover la integración de tecnologías mínimamente invasivas en la práctica odontológica contemporánea, priorizando enfoques quirúrgicos que reduzcan la morbilidad postoperatoria y mejoren la experiencia del paciente, siempre sustentados en evidencia científica sólida y actualizada.

## 9. REFERENCIAS BIBLIOGRÁFICAS

1. Walia S, Verma D, Bansal S, Sutar S, Gupta A, Kardwal K. Comparison of Piezosurgery Devices for the Extraction of Impacted Mandibular Third Molars. *Journal of Pharmacy and Bioallied Sciences*. 2024;16:S2140-S2142.
2. Bennardo F, Barone S, Vocaturo C, Gheorghe D, Cosentini G, Antonelli A, Giudice A. Comparison between Magneto-Dynamic, Piezoelectric, and Conventional Surgery for Dental Extractions: A Pilot Study. *Dentistry Journal*. 2023;11(3):60.
3. Amit Nagar P, Dharam Hinduja U, Moustafa Nabil I. Comparative evaluation of clinical outcomes following the surgical extraction of impacted mandibular third molars using piezosurgery and rotary instruments. Faculty of Dentistry, Department of Oral Surgery Santos Cirilo and Metodio, Skopje, Macedonia of north. 2023;7:14-22.
4. Kuldeep P, Swati T, Sumit P, Rashmi R, Anurag T. Piezosurgical and conventional rotary techniques for the extraction of impacted mandibular third molars: A Comparative Study. *Bioinformation Discovery at the interface of physical and biological sciences*. 2025;21(4):699-702.
5. Saraiva Amaral J, Marto C, Farias J, Alves Pereira D, Ermida J, Banaco Á, Campos Felino A, Caramelo F, Matos S. A Pilot Randomized Controlled Clinical Trial Comparing Rotary Surgery for Removal of Impacted Mandibular Third Molars. *Bioengineering*. 2022;9(7):276.
6. Muhammad S, Mehdi Z, Paiker S, Khattak F, Muzaffar A, Hassan L, Javaid A, Sheikh M. Conventional rotary techniques versus piezosurgery for the extraction

- of impacted mandibular third molars: Comparison of surgery duration and postoperative pain. *Foundation University Journal of Dentistry*. 2023;3(2):336.
7. Demirci A, Bayram F, Dergin G. Piezosurgery versus conventional rotary for impacted third molars: A randomized, split-mouth, clinical pilot trial. *Oral Medicine Oral Pathology, and Oral Surgery*. 2024;29(1):e1-e8.
  8. Gulnihar Y, Alpan A. Comparison of postoperative morbidity between piezoelectric surgery and conventional rotary instruments in mandibular third molar surgery: A split-mouth clinical study. *Oral Medicine Oral Pathology, and Oral Surgery*. 2021;26(3):e269-e275.
  9. Silva L, Reis E, Bonardi J, Lima V, Aranega A, Ponzoni D. Influence of surgical ultrasound used in the detachment of flaps, osteotomy and odontosection in lower third molar surgeries. A prospective, randomized, and “split-mouth” clinical study. *Oral Medicine Oral Pathology, and Oral Surgery*. 2020;25(4): e461-e467.
  10. Yadav D, Karki B, Mishra R, Kandel L, Ali S. Piezosurgery versus rotary instruments in mandibular third molar surgery. *Faculty of medicine of Chitwan*. 2024;14(49):107-12.
  11. Menziletoglu D, Basturk F, Isik B, Esen A. A prospective split-mouth clinical study: comparison rotary instruments in impacted third molar surgery. *Oral and Maxillofacial Surgery*. 2020;24(1):51-55.
  12. Cicciù M, Stacchi C, Fiorillo L, Cervino G, Troiano G, Vercellotti T, Herford A, Galindo-Moreno P, Di Lenarda R. Piezoelectric bone surgery for impacted lower third molar extraction compared with conventional rotary instruments: a systematic

- review, meta-analysis, and trial sequential analysis. *International Journal of Oral and Maxillofacial Surgery*. 2021;50(1):121-131.
13. Packiaraj I, Dhineksh Kumar N, Khalam S, Ahamed S, Chandoorya C. “Comparison of Piezosurgery and conventional bur method in surgical removal of impacted mandibular third molar- A randomized, split mouth, clinical pilot study”. *Advances in Oral and Maxillofacial Surgery*. 2025;1476(25):100544.
  14. Hullihen SP. Case of elongation of the under jaw... *Am J Dent Sci*. 1849;9:157.  
Gelbier S. War leads to major advances in oral surgery. *BDJ Team*. 2019;6:19010.  
Strother EA. Maxillofacial surgery in World War I: the role of the dentists and surgeons. *J Oral Maxillofac Surg*. 2003;61:943–950.
  15. Sifuentes-Cervantes JS, Carrillo-Morales FJ, Castro-Núñez J, Cunningham LL, Van Sickels JE. Third molar surgery: past, present, and the future. *Oral Surg Oral Med Oral Pathol Oral Radiol*. 2021 Nov;132(5):523-531.
  16. Winter GB. Principles of exodontia as applied to the impacted mandibular third molar; a complete treatise on the operative technic with clinical diagnoses and radiographic interpretations. St Louis: American Medical Book Co.; 1926. p. 241–79.
  17. Pell GJ, Gregory BT. Impacted mandibular third molars: classification and modified techniques for removal. *Dent Digest*. 1933;39:330–338.
  18. MacGregor AW. [cited in IsidorioCortell-Ballester et al.] Development of the WHARFE index incorporating Winter’s lines to assess surgical difficulty. *Review of difficulty indices for removal of impacted third molars. Clin Oral Investig*. 1976;? (modelo semicuantitativo).

19. Dignam P, Elshafey M, Jeganathan A, Foo M, Park JS, Ratnaweera M. Prevalence and factors influencing post-operative complications following tooth extraction: a narrative review. *Int J Dent*. 2024;2024:7712829.
20. Slade GD. Derivation and validation of a short-form oral health impact profile. *Community Dent Oral Epidemiol*. 1997;25(4):284–90.
21. Vercellotti T. Technological characteristics and clinical indications of piezoelectric bone surgery. *Minerva Stomatol*. 2004;53(5):207–14.
22. Goyal M, Arora N, Singh S. Comparison of postoperative outcomes between piezosurgery and conventional osteotomy in third molar extraction: a systematic review. *J Oral Maxillofac Surg*. 2020;78(9):1613–21.
23. Barone A, Toti P, Menchini-Fabris GB, et al. Clinical and histological evaluation of piezosurgery vs. conventional rotatory surgery in impacted third molar removal. *J Oral Maxillofac Surg*. 2010;68(11):2748–56.
24. Sivoilella S, Berengo M, Bressan E, Di Fiore A. Patient's perception of piezoelectric surgery in the extraction of impacted third molars: a randomized split-mouth study. *J Oral Maxillofac Surg*. 2011;69(3):e68–73.
25. Anderson RM, Thomas DW. Use of patient-reported outcomes in oral surgery: a narrative review. *Br J Oral Maxillofac Surg*. 2022;60(3):231–6.
26. Jerjes W, Upile T, Shah P, Nhembe F, Gudka D, Kafas P, et al. Risk factors associated with injury to the inferior alveolar and lingual nerves following third molar surgery—revisited. *Oral Surg Oral Med Oral Pathol Oral Radiol Endod*. 2010;109(3):335–45.

27. Benediktsdóttir IS, Wenzel A, Petersen JK, Hintze H. Mandibular third molar removal: risk indicators for extended operation time, postoperative pain, and complications. *Oral Surg Oral Med Oral Pathol Oral Radiol Endod.* 2004;97(4):438–46.
28. Sortino F, Pedullà E, Masoli V. The piezoelectric and rotatory osteotomy technique in impacted third molar surgery: comparison of postoperative recovery. *J Oral Maxillofac Surg.* 2008;66(12):2444–8.
29. Guerrero ME, Beltran J, Marquez X, Velasquez N. Cone-beam computed tomography for evaluating anatomical and pathologic relationships in third molar surgery. *Int J Oral Maxillofac Surg.* 2012;41(12):1461–6.
30. Blondeau F, Daniel NG. Extraction of impacted mandibular third molars: postoperative complications and their risk factors. *J Can Dent Assoc.* 2007;73(4):35.
31. Peterson LJ. Principles of management of impacted teeth. In: *Contemporary Oral and Maxillofacial Surgery.* 6th ed. St. Louis: Mosby; 2013. p. 153–78.
32. Monaco G, Montevicchi M, Bonetti GA, Gatto MR, Checchi L. Reliability of panoramic radiography in evaluating the topographic relationship between the mandibular canal and impacted third molars. *J Am Dent Assoc.* 2004;135(3):312–8.
33. Renton T, Hankins M, Sproate C, McGurk M. A randomised controlled clinical trial to compare the incidence of injury to the inferior alveolar nerve as a result of coronectomy and removal of mandibular third molars. *Br J Oral Maxillofac Surg.* 2005;43(1):7–12.

34. Preti G, Martinasso G, Peirone B, Navone R, Manzella C, Muzio G, et al. Cytokines and growth factors involved in the osseointegration of oral titanium implants positioned using piezoelectric bone surgery versus a drill technique: A pilot study in minipigs. *J Periodontol.* 2007;78(4):716–22.
35. Eggers G, Klein J, Blank J, Hassfeld S. Piezosurgery: an ultrasound device for cutting bone and its use and limitations in maxillofacial surgery. *Br J Oral Maxillofac Surg.* 2004;42(5):451–3.
36. Schlee M, Steigmann M, Bratu E, Garg AK. Piezosurgery: basics and possibilities. *Implant Dent.* 2006;15(4):334–40.
37. Scarano A, Murmura G, Vichi M, Lorenzetti M, Iezzi G, Piattelli A. Comparison of piezoelectric and conventional osteotomy for impacted third molar surgery: a meta-analysis of randomized controlled trials. *J Craniofac Surg.* 2020;31(1):1–6.
38. Yavuz MS, Yildiz A, Durna D, Ceyhan D. Clinical comparison of piezosurgery and conventional surgical techniques for removal of impacted mandibular third molars: a systematic review and meta-analysis. *Int J Oral Maxillofac Surg.* 2023;52(2):158–67.
39. El-Anwar MW, Hegab A, Ezzat WM. Evaluation of pain and swelling after surgical removal of impacted mandibular third molars: piezosurgery versus conventional technique. *Oral Maxillofac Surg.* 2022;26(1):45–51.
40. El-Sharkawy TM, Alwakeel HA, AlShehri AA. Postoperative bleeding and healing after third molar surgery using piezoelectric surgery versus the conventional technique: a comparative clinical study. *Saudi Dent J.* 2021;33(3):155–60.

41. Korkmaz YT, Yalçın MA, Korkmaz T, Gülşen U. Comparison of piezoelectric and conventional rotary techniques for impacted third molar extraction: a randomized controlled clinical trial. *Clin Oral Investig*. 2020;24(7):2285–92.
42. Vercellotti T. Technological characteristics and clinical indications of piezoelectric bone surgery. *Minerva Stomatol*. 2004;53(5):207–14.
43. Beauchamp TL, Childress JF. *Principles of Biomedical Ethics*. 8th ed. Oxford University Press; 2019.
44. Karaca I, Simsek S, Uğurlu F, Bozkaya S. A comparative study of piezosurgery and conventional rotary instruments in impacted third molar surgery. *Oral Surg Oral Med Oral Pathol Oral Radiol*. 2021;132(3):313–9
45. Dinarello CA. Proinflammatory cytokines. *Chest*. 2000;118(2):503–8.
46. Arakawa Y, Kurita K, Kuroiwa Y, Toyama M, Tanaka Y. Effects of piezosurgery versus conventional rotary instruments on serum inflammatory cytokine levels following third molar extraction. *J Oral Maxillofac Surg*. 2020;78(8):1355–61.
47. Charan P, Purohit BM, Kasundra S, et al. Evaluation of learning curve and efficiency of piezosurgery compared with conventional rotary instruments in third molar surgery. *J Maxillofac Oral Surg*. 2021;20(2):243–8.
48. Delilbasi C, Yamazaki H, Ulu M. Comparison of clinical parameters of piezosurgery and conventional technique in mandibular impacted third molar extraction. *J Korean Assoc Oral Maxillofac Surg*. 2020;46(4):232–8.
49. Eriksson AR, Albrektsson T. Temperature threshold levels for heat-induced bone tissue injury: a vital-microscopic study in the rabbit. *J Prosthet Dent*. 1983;50(1):101–7.

50. Krause WR, Park SS, Strivens JE. Mechanical considerations in bone cutting. *Clin Orthop Relat Res.* 1982;(163):292–6.
51. Chiriac G, Herten M, Schwarz F, Rothamel D, Becker J. Autogenous bone chips: influence of the harvesting method on the biological activity. *Clin Oral Implants Res.* 2005;16(6):748–53.
52. Barone A, Toti P, Menchini-Fabris GB, et al. Clinical and histological evaluation of piezosurgery vs. conventional rotatory surgery in impacted third molar removal. *J Oral Maxillofac Surg.* 2010;68(11):2748–56.
53. Franco R, López J, Hernández M, et al. The comparative efficacy of burs versus piezoelectric techniques in third molar surgery: a systematic review following PRISMA guidelines. *J Oral Maxillofac Surg.* 2024;82(2):145-156.
54. Cicciù M, et al. Piezoelectric bone surgery for impacted lower third molar extraction compared with conventional rotary instruments: a systematic review, meta-analysis, and trial sequential analysis. *J Oral Maxillofac Surg.* 2021;79(6):1219-1232.
55. De Melo Nogueira L, Leao JC. Piezoelectric surgery is effective in reducing pain, swelling, and trismus after removal of impacted lower third molars: a meta-analysis. *Int J Oral Maxillofac Surg.* 2023;52(7):885-893.
56. Pal US, et al. Piezoelectric and conventional rotary techniques for mandibular impacted third molar extraction: a comparative study. *J Oral Biol Craniofac Res.* 2025;15(1):112-118.
57. Al-Sharawy M, Hamed TA. Efficacy of piezoelectric surgery on postoperative complications after surgical extraction of impacted mandibular third molars. *Dent J (Basel).* 2022;10(6):98.

58. Cantore S, Ballini A, De Vito D, et al. Piezosurgery in impacted third molar extraction: a review of the literature. *Ann Stomatol (Roma)*. 2014;5(3):84-90.
59. Mancini M, et al. Piezosurgery in third molar extractions: a systematic review. *J Clin Med*. 2024;13(4):1125.
60. Fontanella V, et al. Clinical efficacy of a new fully piezoelectric technique for third molar root extraction without using manual tools: a randomized controlled clinical study. *J Clin Med*. 2020;9(11):3620.
61. Rullo R, Addabbo F, Papaccio G, D'Aquino R, Festa VM. Piezoelectric device vs conventional rotative instruments in impacted third molar surgery: relationships between surgical difficulty and postoperative pain with histological evaluations. *J Craniomaxillofac Surg*. 2013;41(2):e33-e38.
62. Barone A, Marconcini S, Giacomelli L, et al. A randomized clinical evaluation of ultrasound bone surgery versus conventional rotary instruments in lower third molar extraction. *J Oral Maxillofac Surg*. 2010;68(2):330-336.
63. AlQahtani NA, et al. Piezoelectric hand-piece versus conventional hand-piece in third molar surgery: a systematic review of systematic reviews. *Int J Oral Maxillofac Surg*. 2025;54(1):45-55.